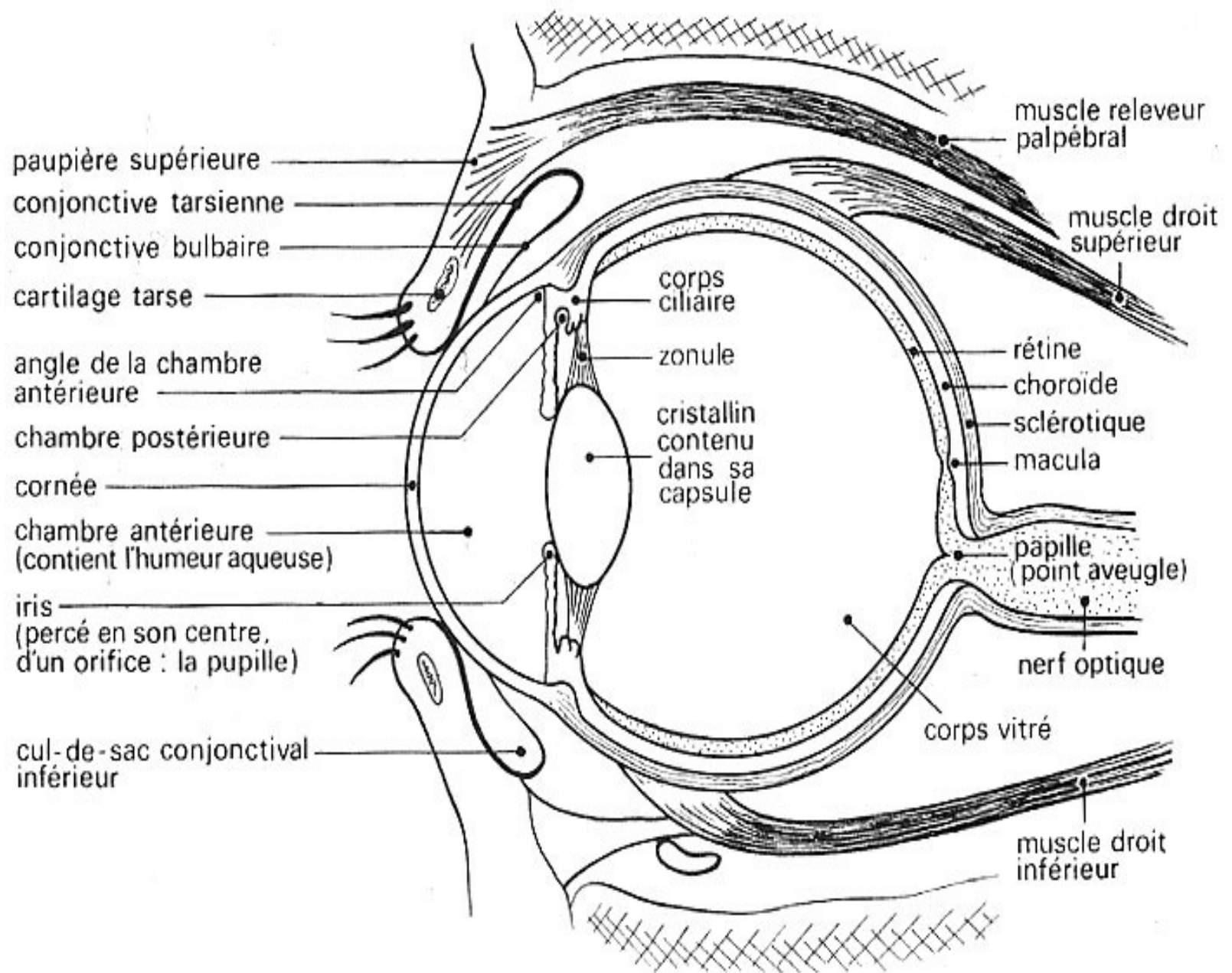


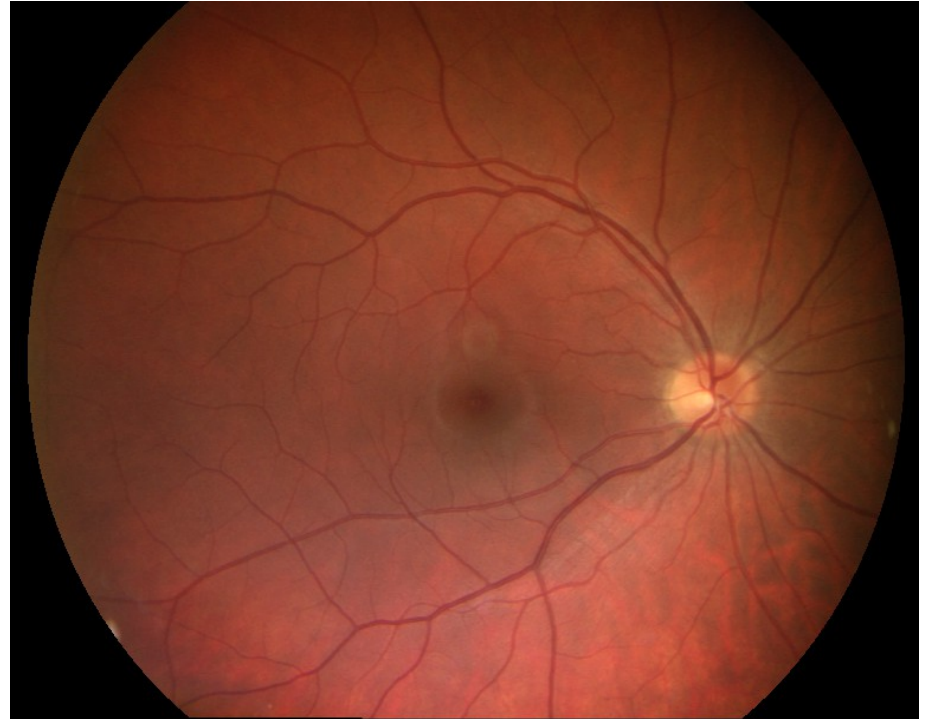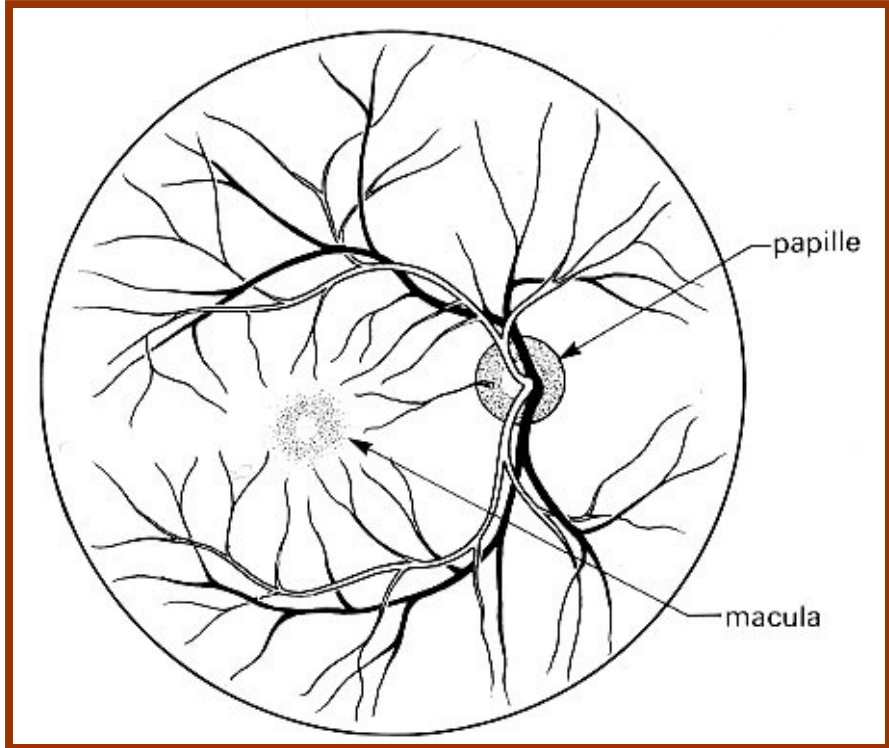
L'OPHTALMOLOGIE
EN
PRATIQUE QUOTIDIENNE


JC HURON sept 2015

ÇA COMMENCE QUAND ?

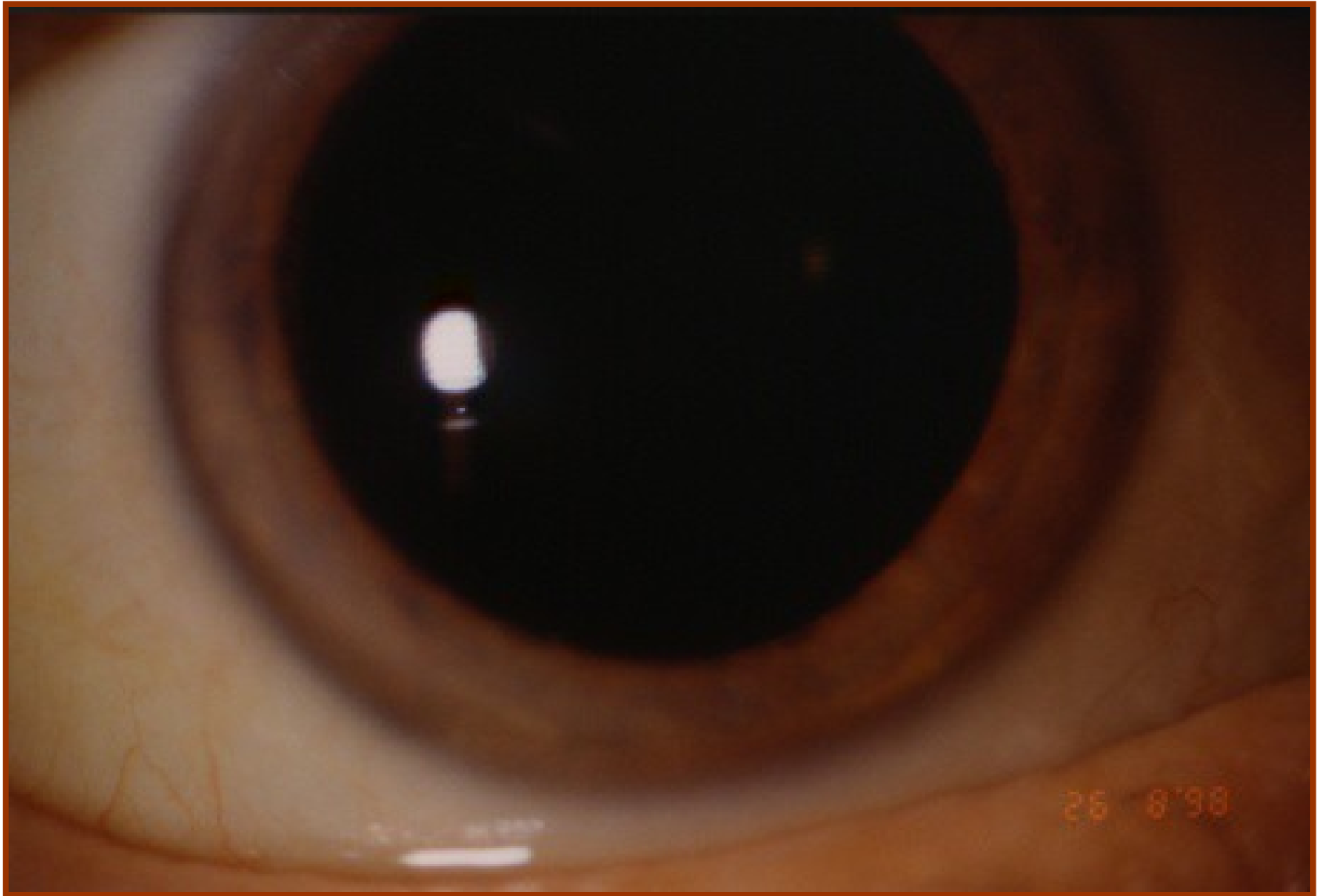
ÇA S'ARRETE OÙ ?

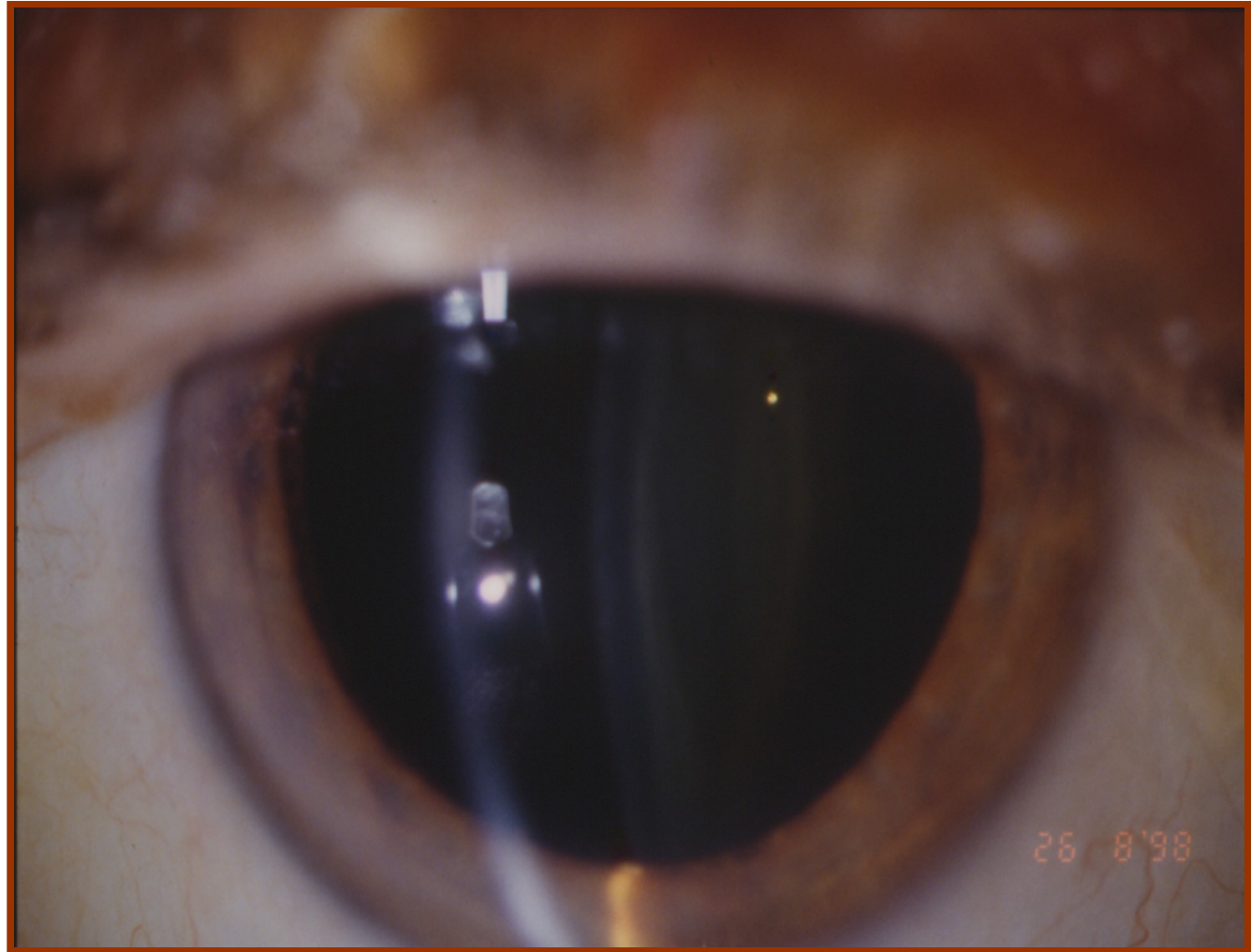


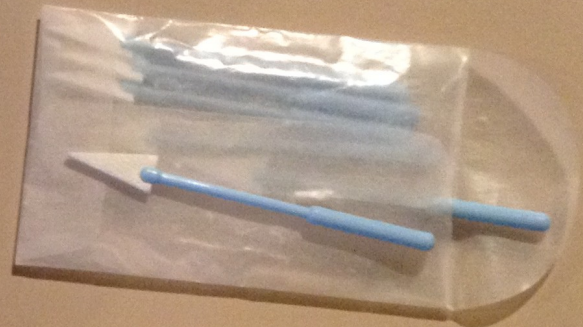



Alcon







Théa
Chlorhydrate d'oxybuprocaine THEA
1,6 mg/0,4 ml
collyre en récipient unidose
5 unidoses de 0,4 ml

**NE PAS AVALER - NE PAS INJECTER
RESPECTER LES DOSES PRESCRITES**

EN INSTILLATION OCULAIRE
TENIR HORS DE LA PORTEE ET DE LA VUE DES ENFANTS
Jeter l'unidose après utilisation
Médicament réservé à l'usage professionnel
des ophtalmologistes

2660020/0312
EXP 01 2017

SERB
FLUORESCÉINE FAURE 0,5%
collyre en solution en récipient unidose
ophthalmic solution in unit dose

Fluorescéine sodique / Sodium fluorescein
Voie ophtalmique EN INSTILLATION OCULAIRE
Ophthalmic route IN OCULAR INSTILLATION
Jeter l'unidose après usage / Throw away after use
5 récipients unidoses

TENIR HORS DE LA PORTEE ET DE LA VUE DES ENFANTS

LOT: 6C92 EXP: 12 2016

DOCTEUR

JE NE VOIS PLUS CLAIR !!!

- Avec ou sans correction
- Uni ou bilatérale
- Progressive ou brutale
- De loin et/ou de près
- Discrète ou totale
- Transitoire ou permanente
- Isolée ou accompagnée :
 - douleur
 - rougeur
 - mouche volante
 - photopsie
 - scotome scintillant
 - metamorphopsie
 - amputation champ visuel
- Contexte général :
 - diabétique
 - age
 - vasculaire
 - hlaB27
 - néo
 - sarcoidose

BAISSE D'ACUITÉ VISUELLE

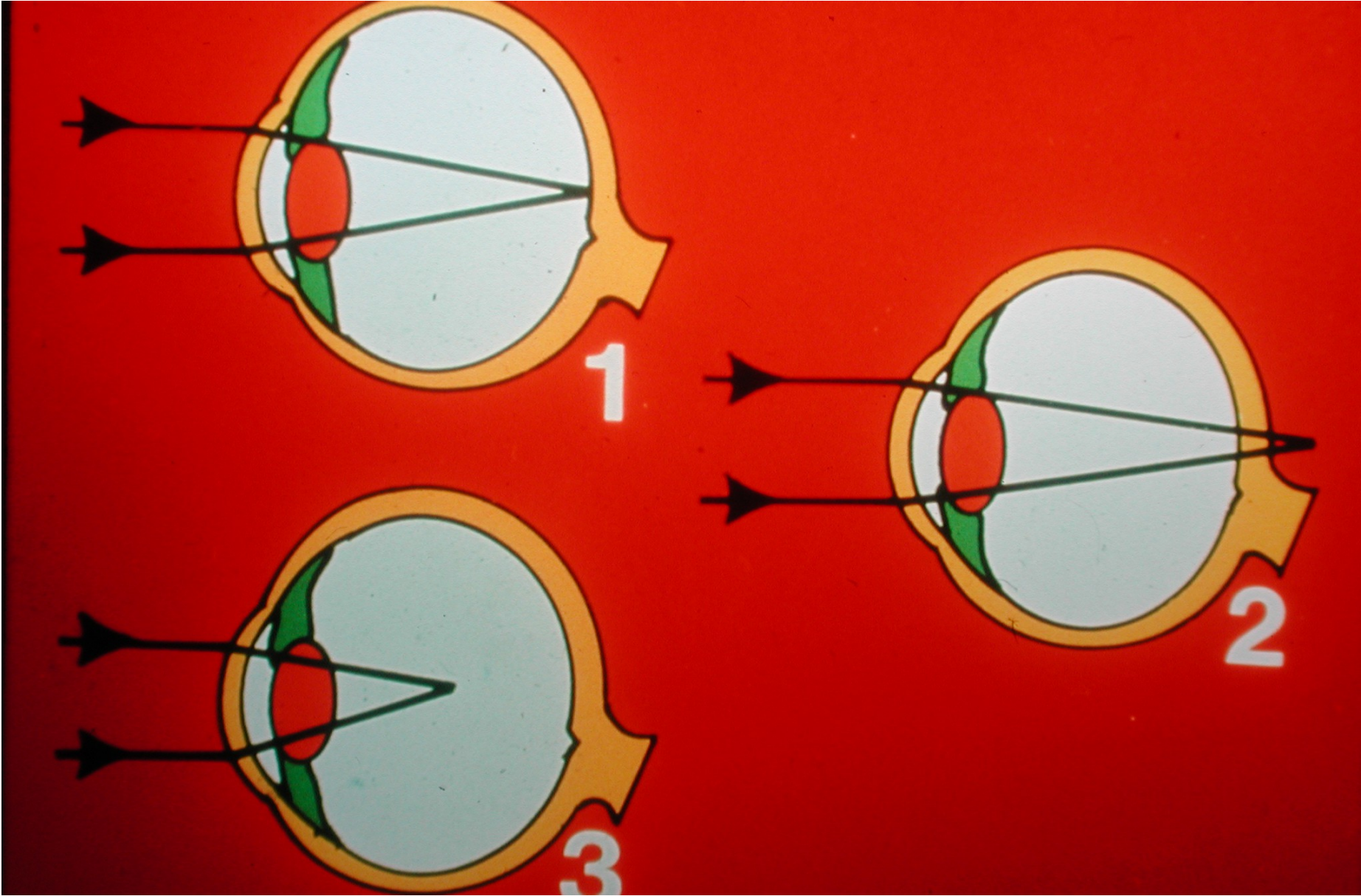
Trouble réfractif

Myopie : œil trop puissant pour sa longueur, focalisation des rayons lumineux en avant de la rétine, BAV de loin, axiale, de courbure ou d'indice.

Hypermétropie : œil pas assez puissant pour sa longueur, focalisation en arrière de la rétine, compensée chez le jeune par accommodation, fatigue visuelle, vision fluctuante, puis BAV de près puis de loin.

Astigmatisme : le méridien horizontal n'a pas la même puissance que le vertical, fatigue visuelle, vision fluctuante, puis BAV de près puis de loin.

Presbytie : perte du pouvoir accommodatif par diminution de la souplesse du cristallin, difficulté puis impossibilité de mise au point de près



**BAISSE D'ACUITÉ
VISUELLE**
Milieus transparents

Cornée : taie, kératite, oedème, précipités rétrocornéens

Humeur aqueuse : tyndall, hypopion , hyphéma

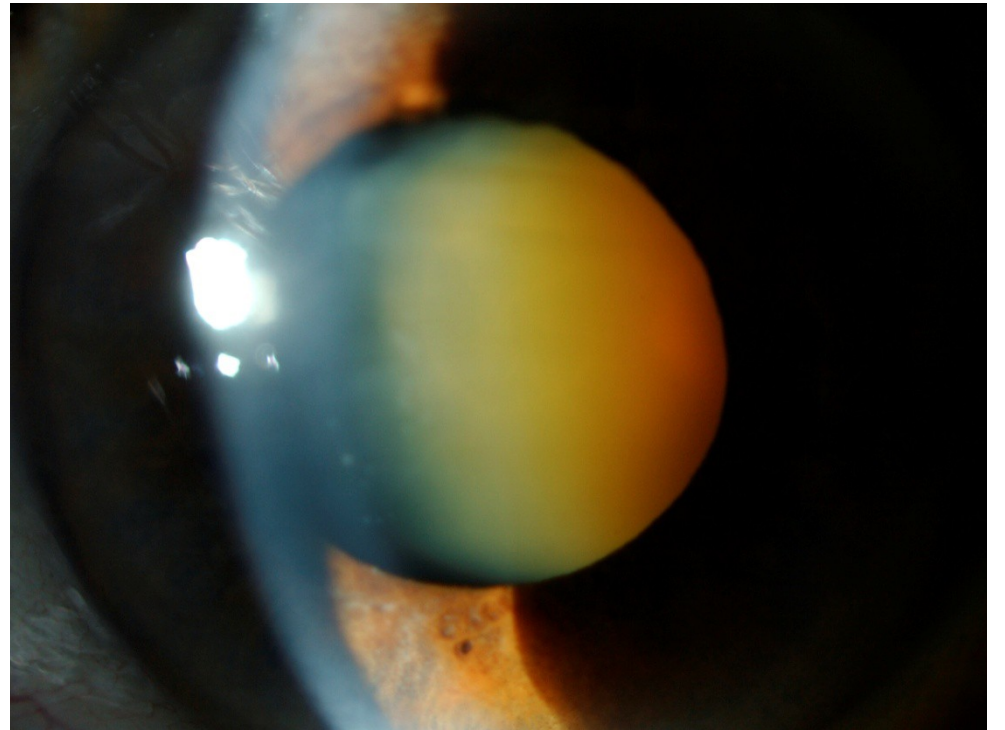
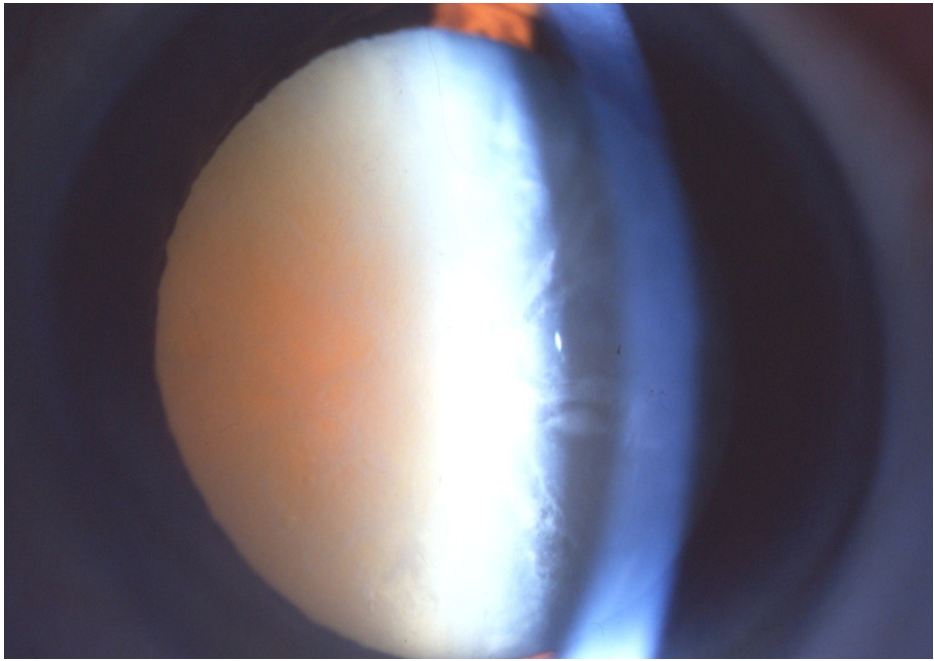
Cristallin : cataracte, luxation, ectopie

Vitré : hyalite, hémorragie

Histoire de la maladie

Homme de 75 ans

- Baisse brutale de AV Odt
- Remarqué il y a 48 H ??
- Pas de douleurs ni rougeurs

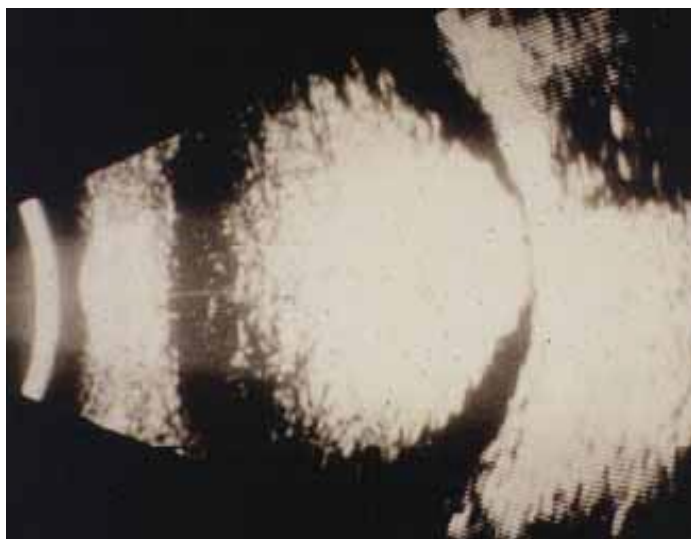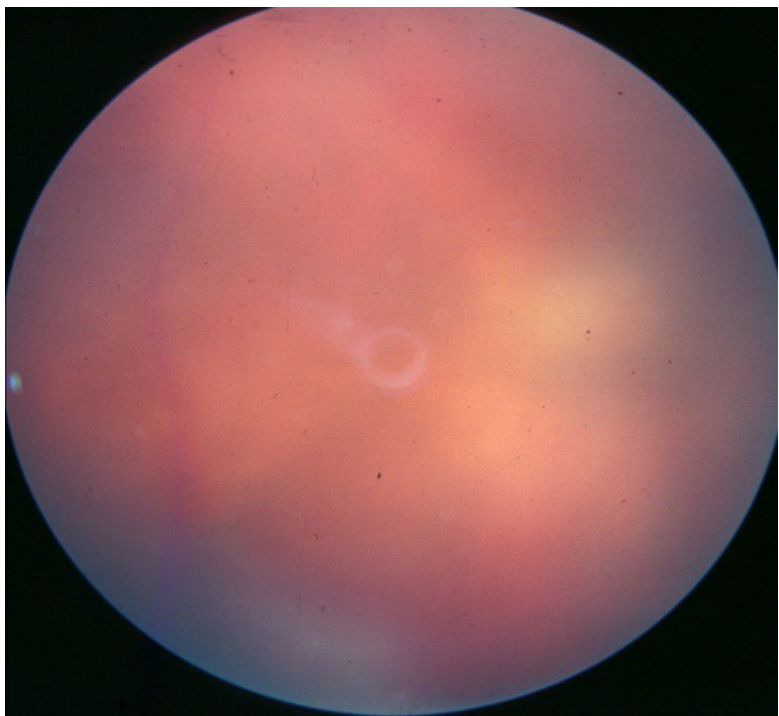


Conduite à tenir

- Consultation ophtalmologique
- Bilan pré-opératoire
- Phaco exérèse

Histoire de la maladie

- Homme de 60 ans diabétique depuis 20 ans
- Baisse brutale de AV Odt
 - Pas de douleurs ni rougeurs



Conduite à tenir

- Consultation ophtalmologique en urgence
- Repos
- Boisson abondante
- échographie

BAISSE D'ACUITÉ VISUELLE

Pathologie rétinienne

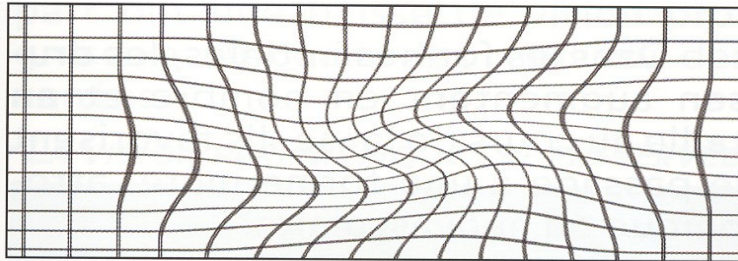
Concerne essentiellement la Macula : zone centrale de la rétine qui mesure 1,5 mm de diamètre, elle permet d'avoir 10/10

- Dmla
- Occlusion vasculaire
- Rétinopathie diabétique
- Décollement de rétine
- Chorioretinite
- Tumeurs

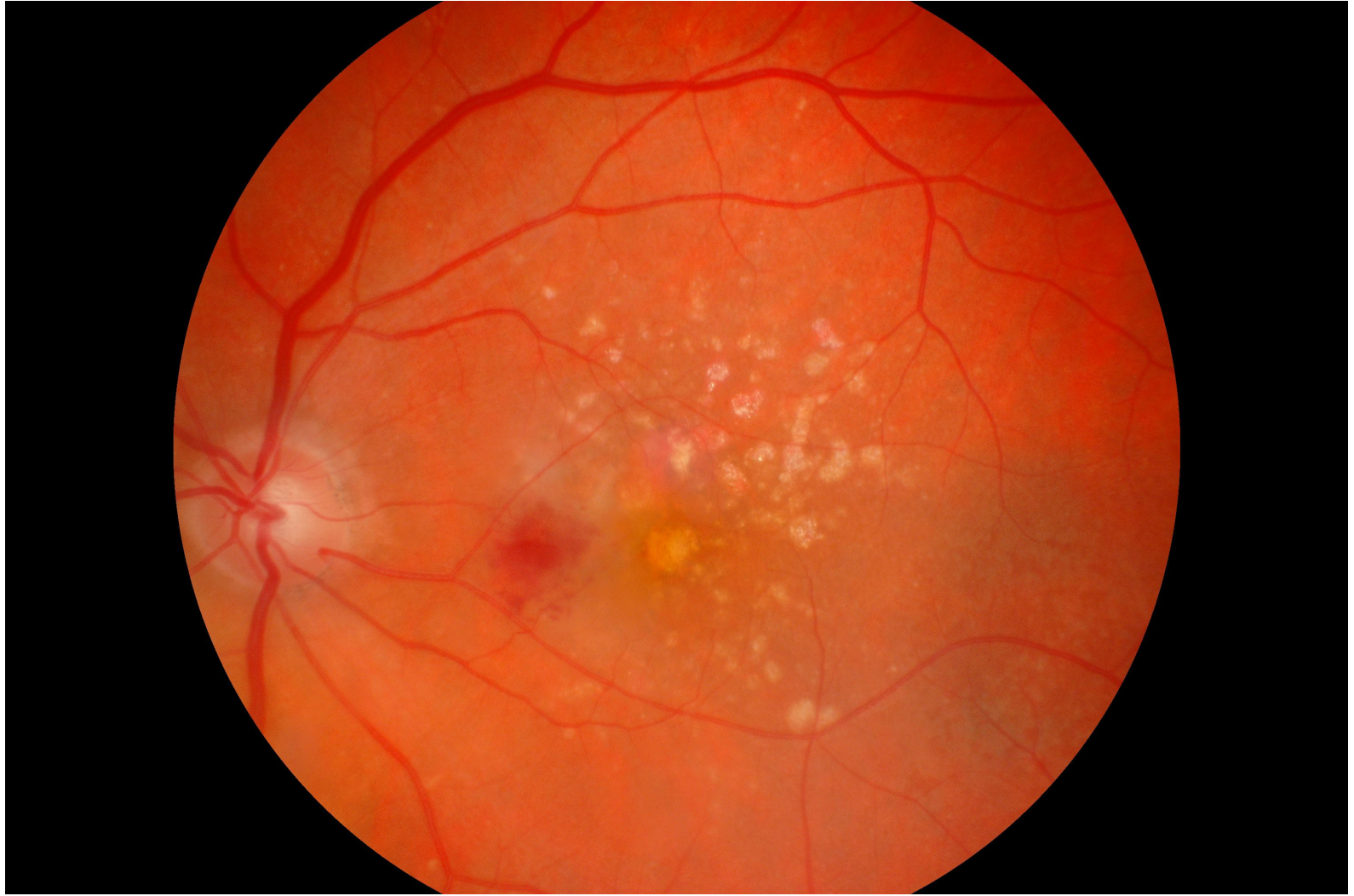Histoire de la maladie

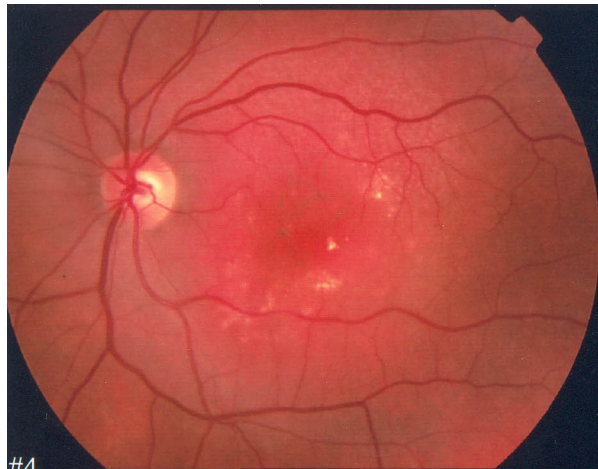
Homme de 80ans

- Baisse de AV OG surtout en vision de près avec métamorphopsies et scotome central
- Pas de douleurs ni rougeurs

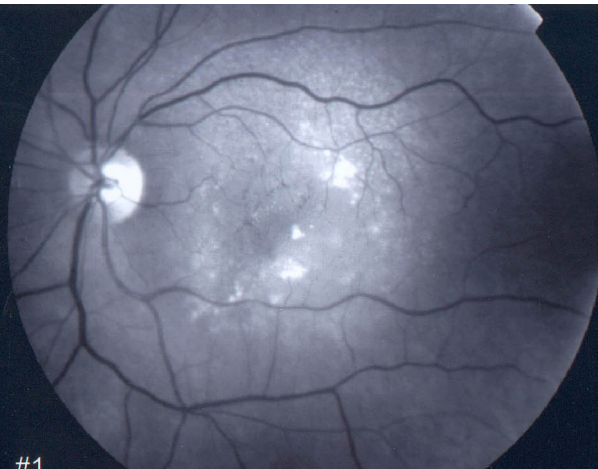


seaux au deuxième oeil chez des personnes ayant déjà deve
unnéovaisseau au premier oeil. On recommande aux person
participant aux essais de consulter rapidement en cas d'appa
de symptômes évocateurs de développ évaluades personne
de prévenir l'apparition de néovaisseaux au deuxième oeil c
personnes ayant onnes ayant l'apparition de né
d'évaluades personnes ayant l'apparition de né
seaux au deuxième oeil chez des personnes ayant déjà deve
unnéovaisseau au premier oeil. On recommande aux person
participant aux essais de consulter rapidement en cas d'appa
de symptômes évocateurs de développ évaluades personne
de prévenir l'apparition de néovaisseaux au deuxième oeil c
personnes ayant onnes ayant l'apparition de né
d'évaluades personnes ayant l'apparition de né
seaux au deuxième oeil chez des personnes ayant déjà deve
unnéovaisseau au premier oeil. On recommande aux person
participant aux essais de consulter rapidement en cas d'appa
de symptômes évocateurs de développ évaluades personne

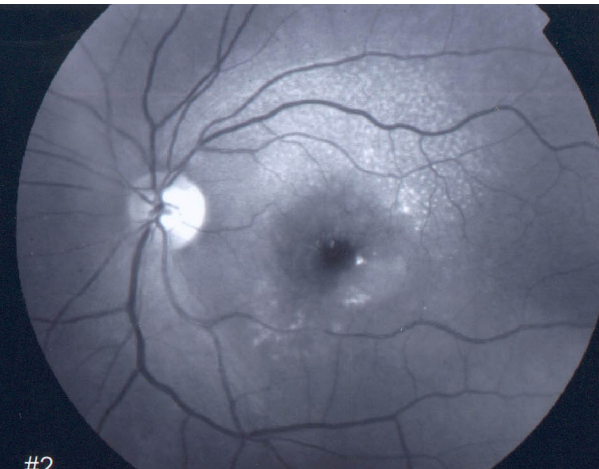




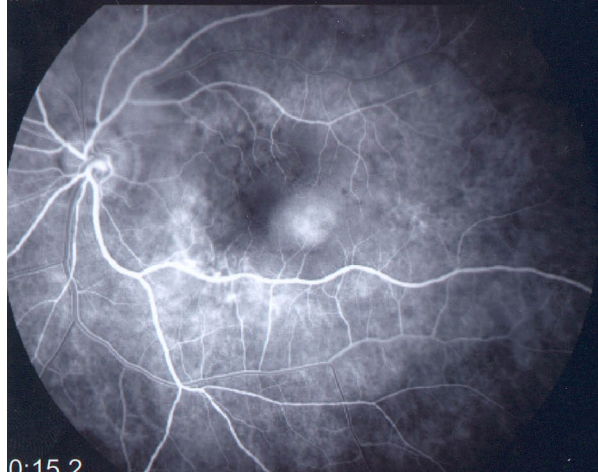#4



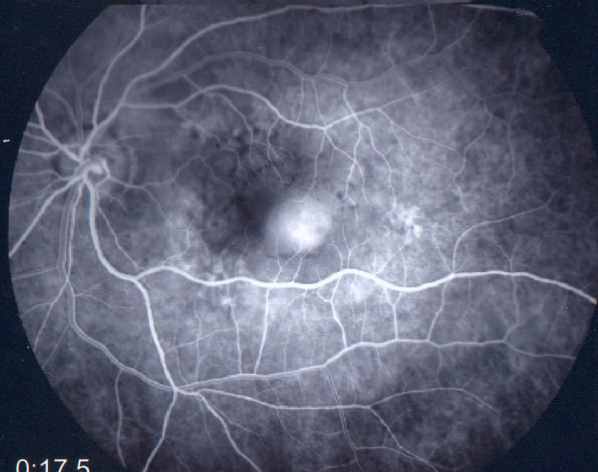
#1



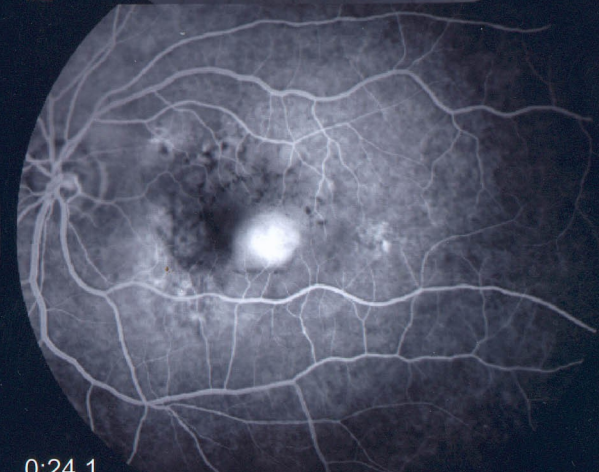#2



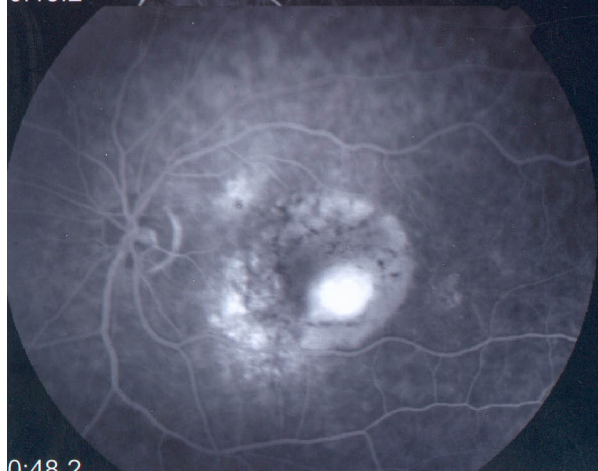
0:15.2



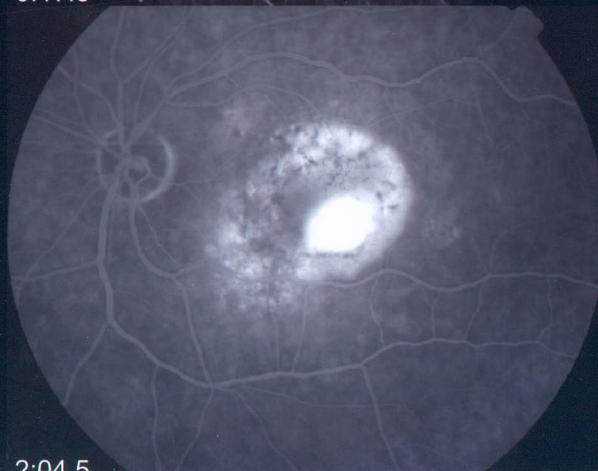
0:17.5



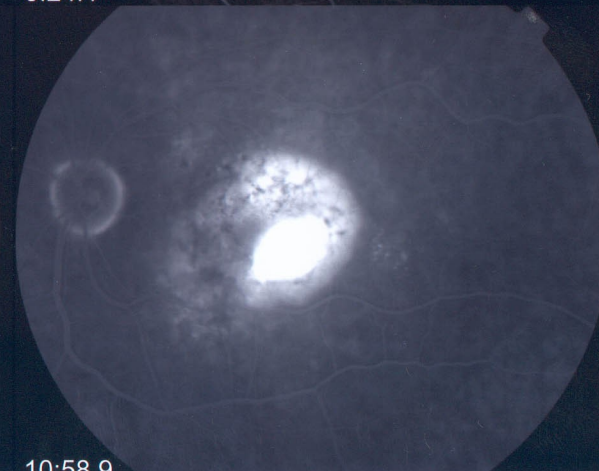
0:24.1



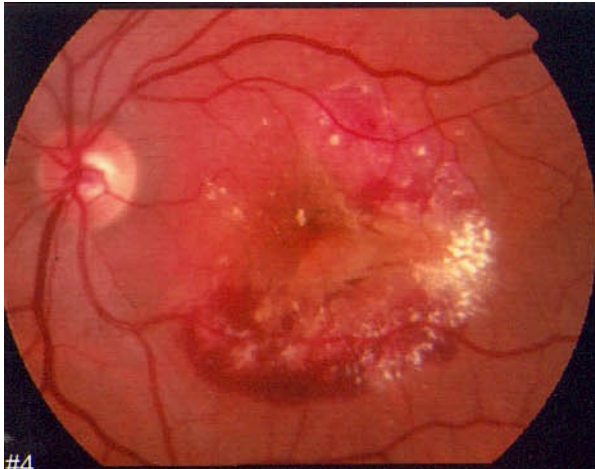
0:48.2



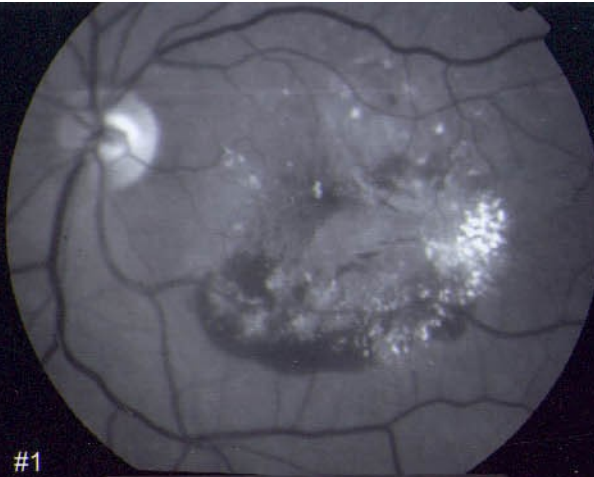
2:04.5



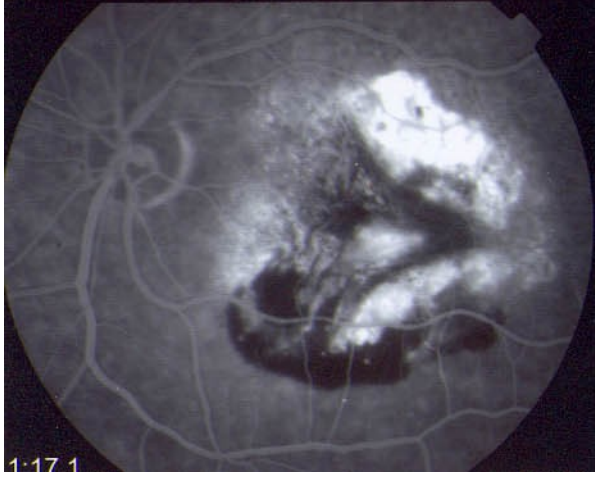
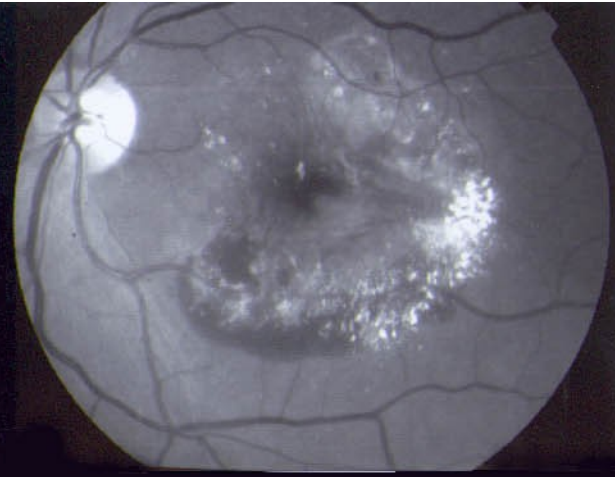
10:58.9



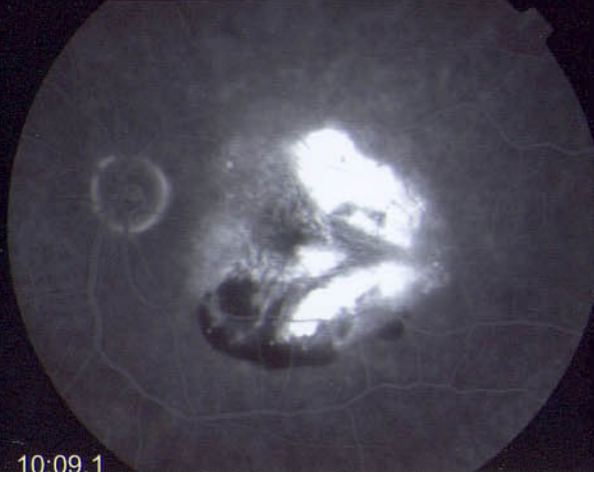
#4



#1



1:17.1

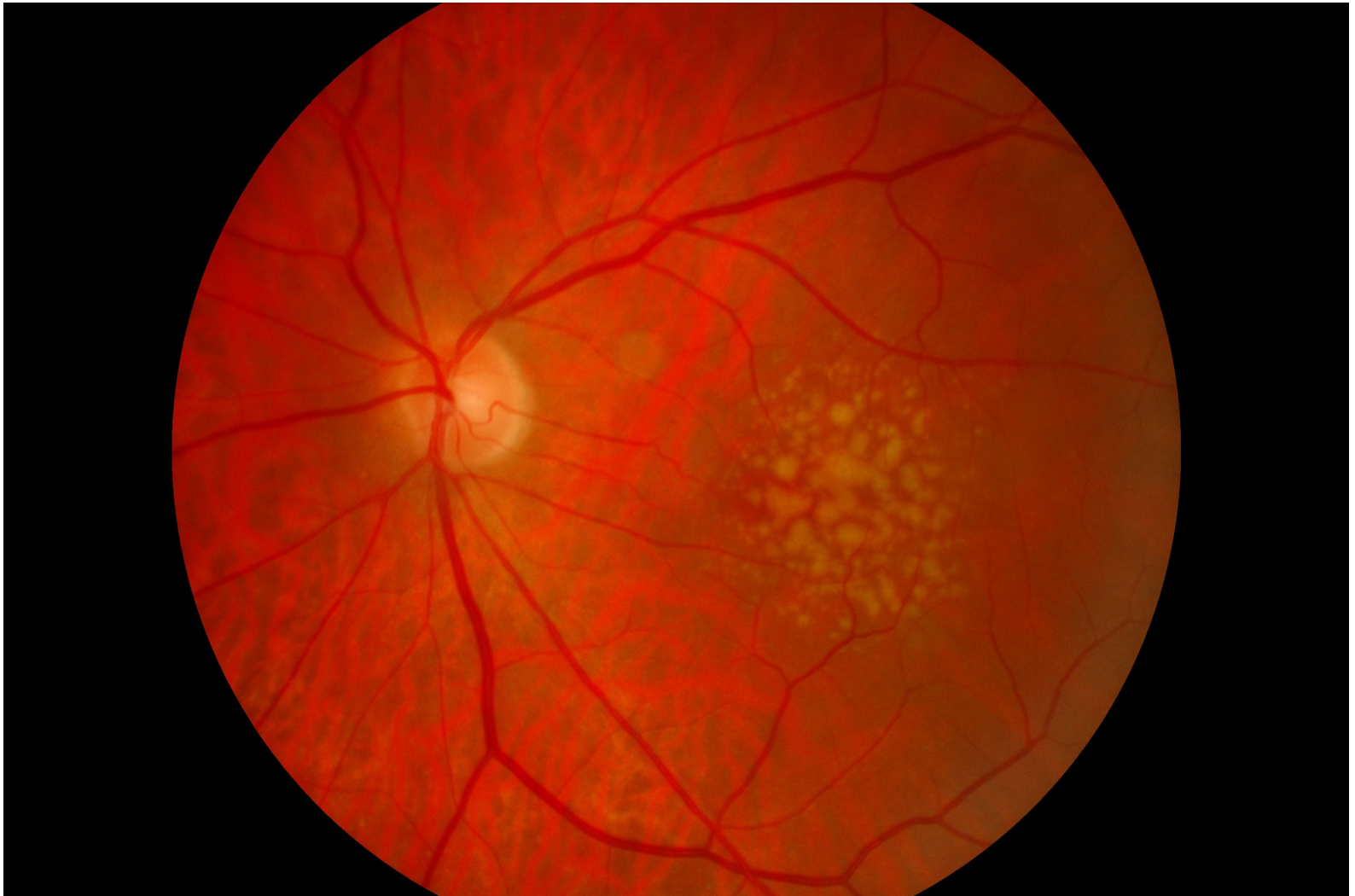

10:09.1

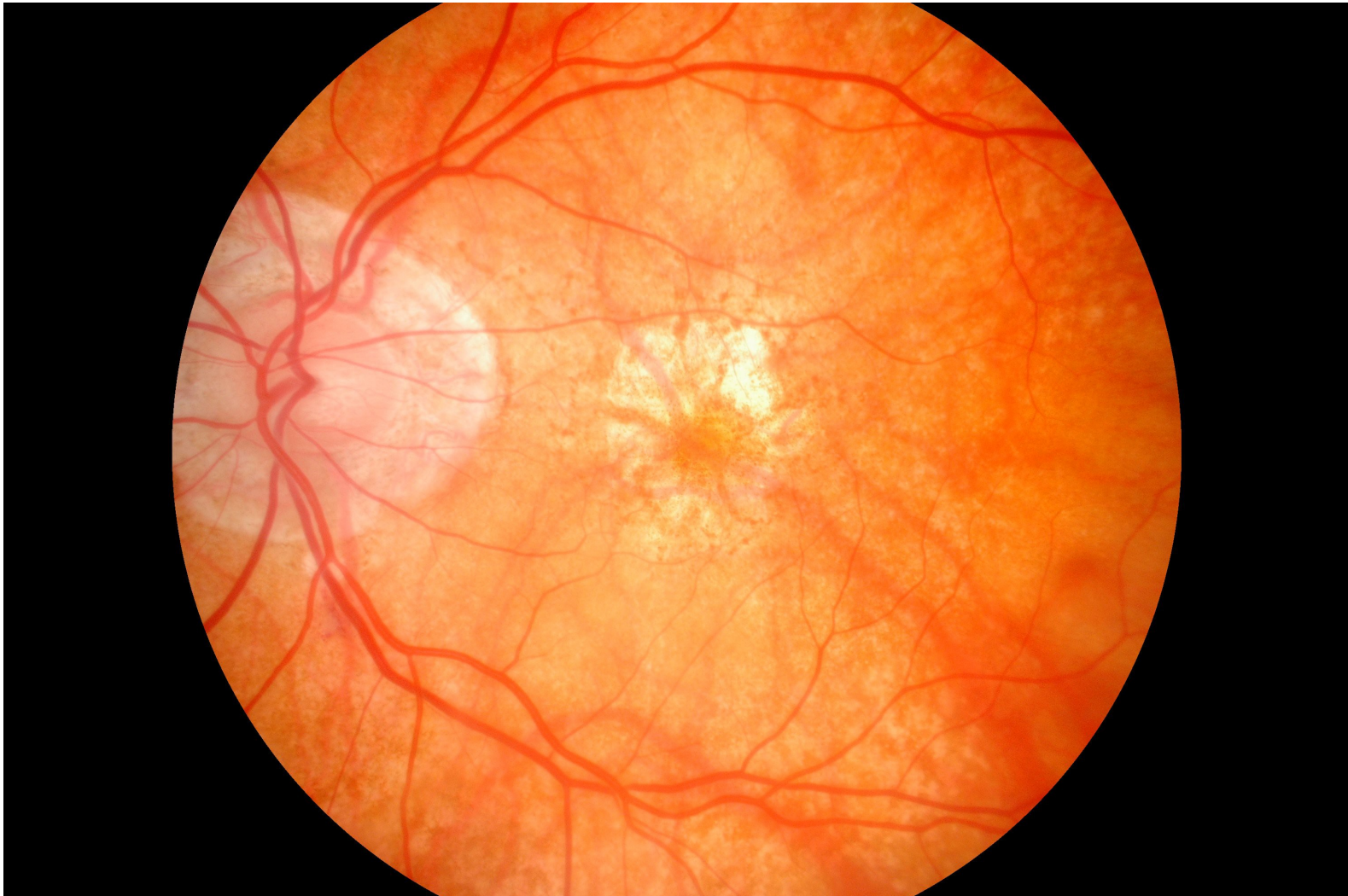
Conduite à tenir

- Consultation ophtalmologique en urgence
- Angiographie
- OCT
- IVT anti VEGF

Drusens



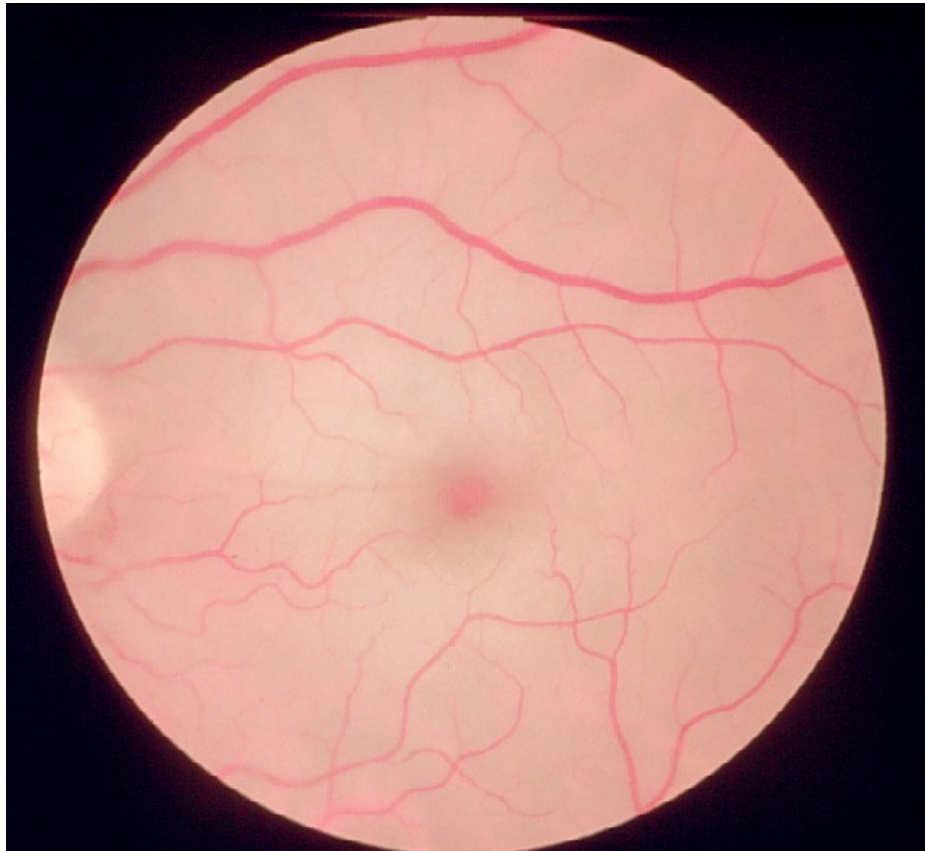
DMLA atrophique



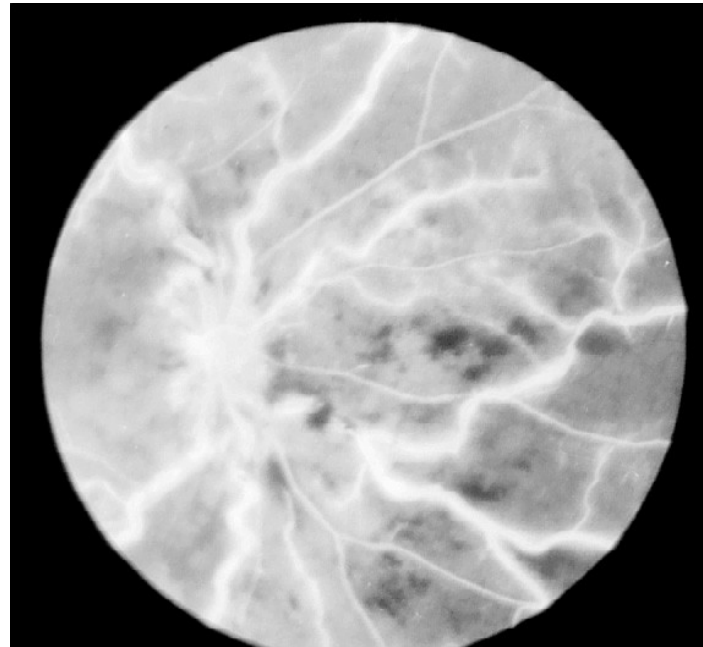
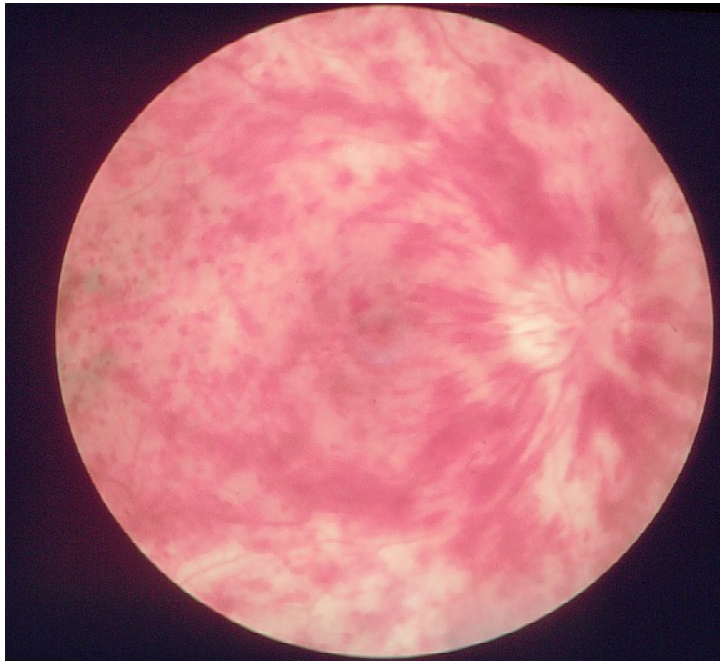
Histoire de la maladie

- Homme de 78 ans rétrécissement aortique
- Baisse de AV OG brutale et totale avec pupille en semi mydriase
 - Pas de douleurs ni rougeurs

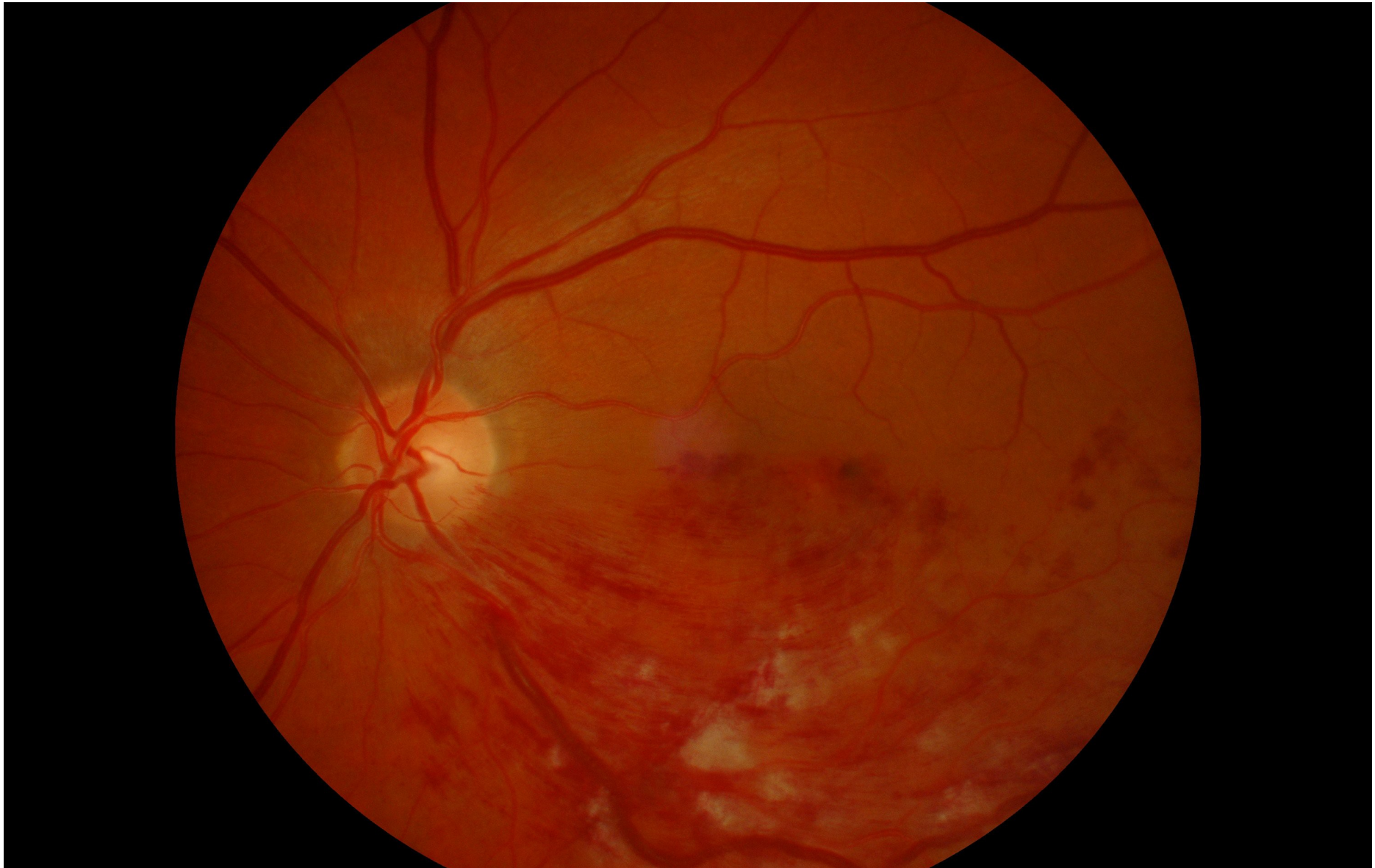Occlusion de l'artere centrale de la retine

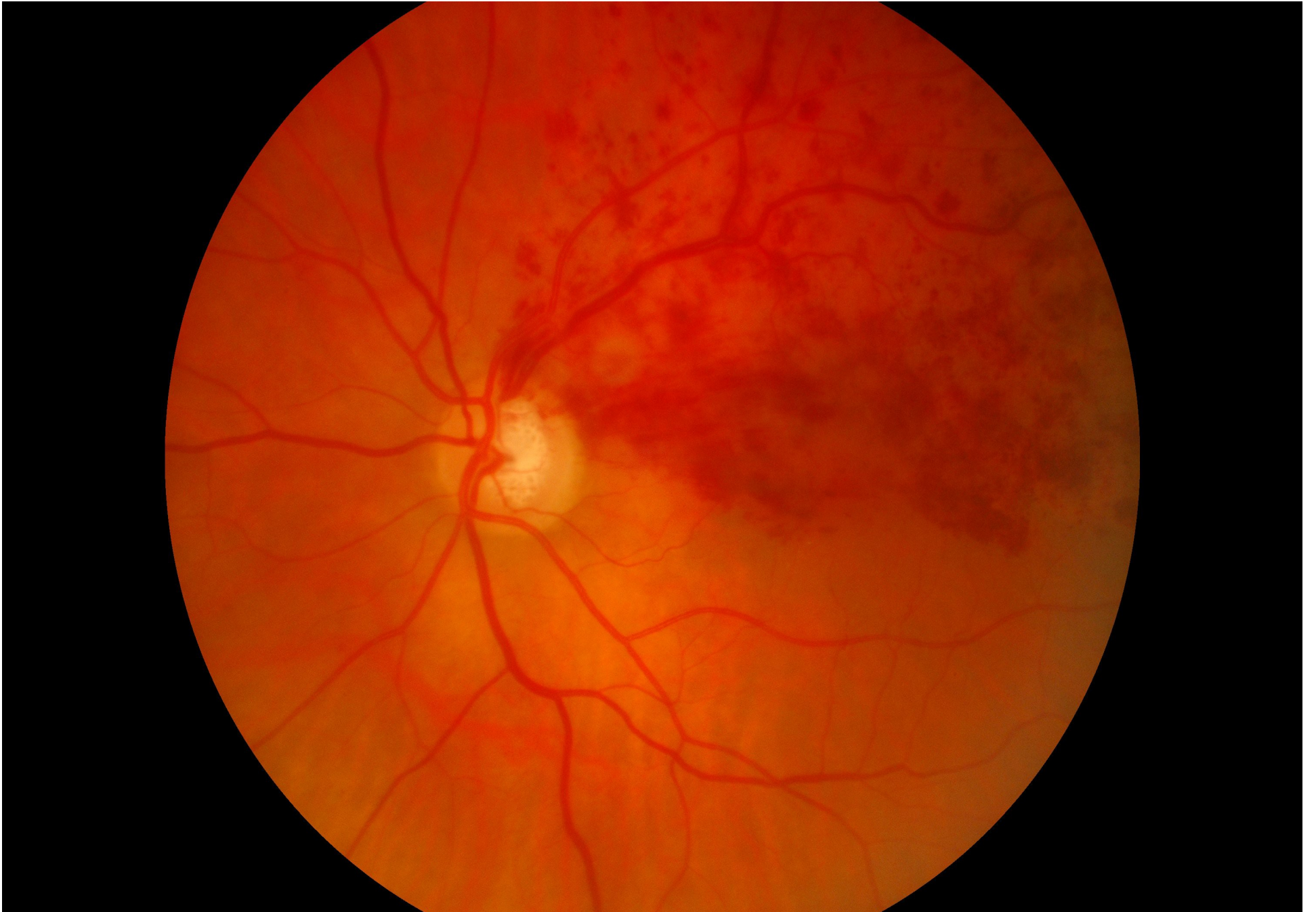

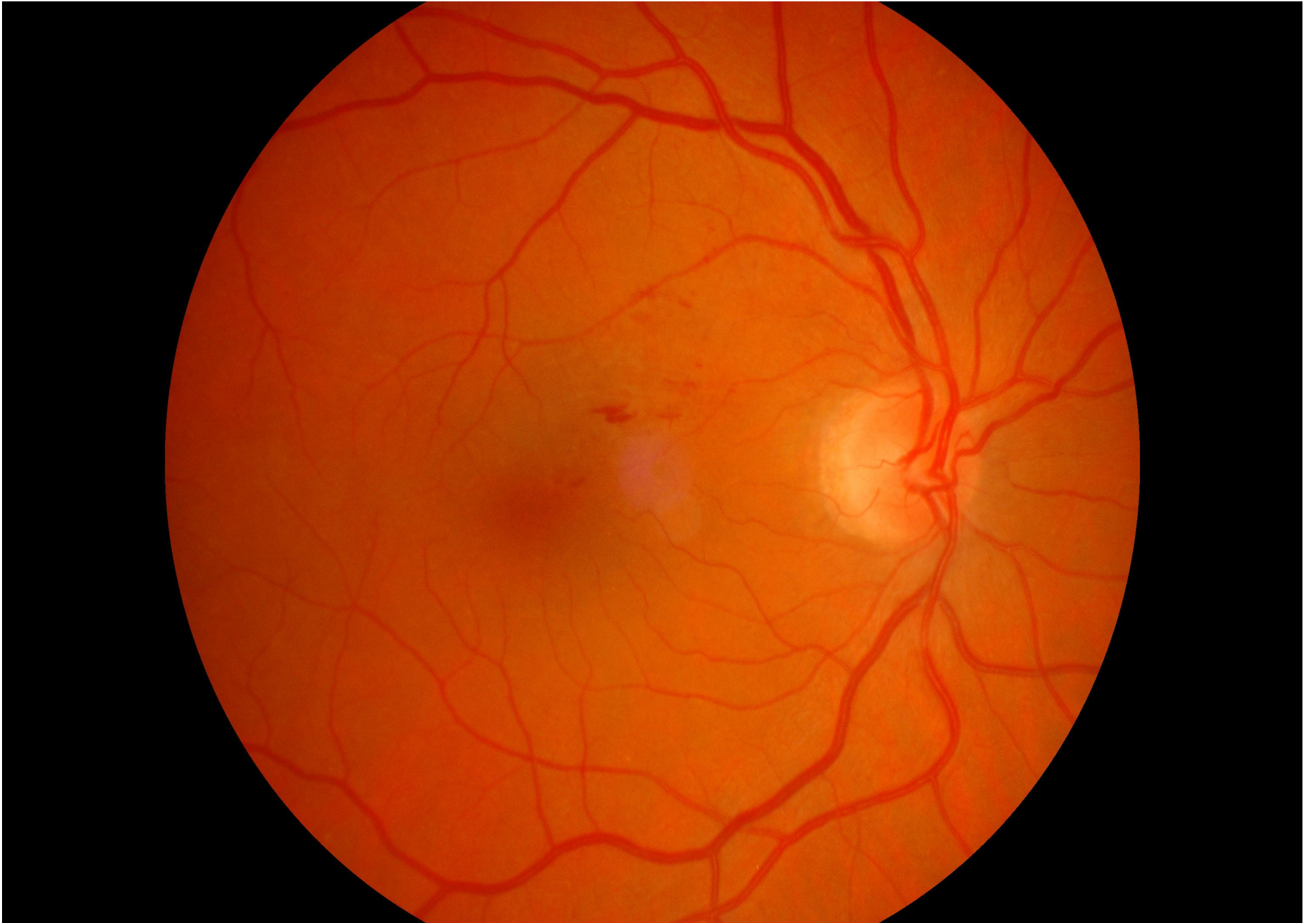Occlusion de la veine centrale de la rétine



Occlusion de la veine centrale de la rétine







Conduite à tenir

- Consultation ophtalmologique en urgence
- Angiographie
- OCT

-

- OACR = 6 h pour agir = concrètement pratiquement jamais thrombolyse in situ ,

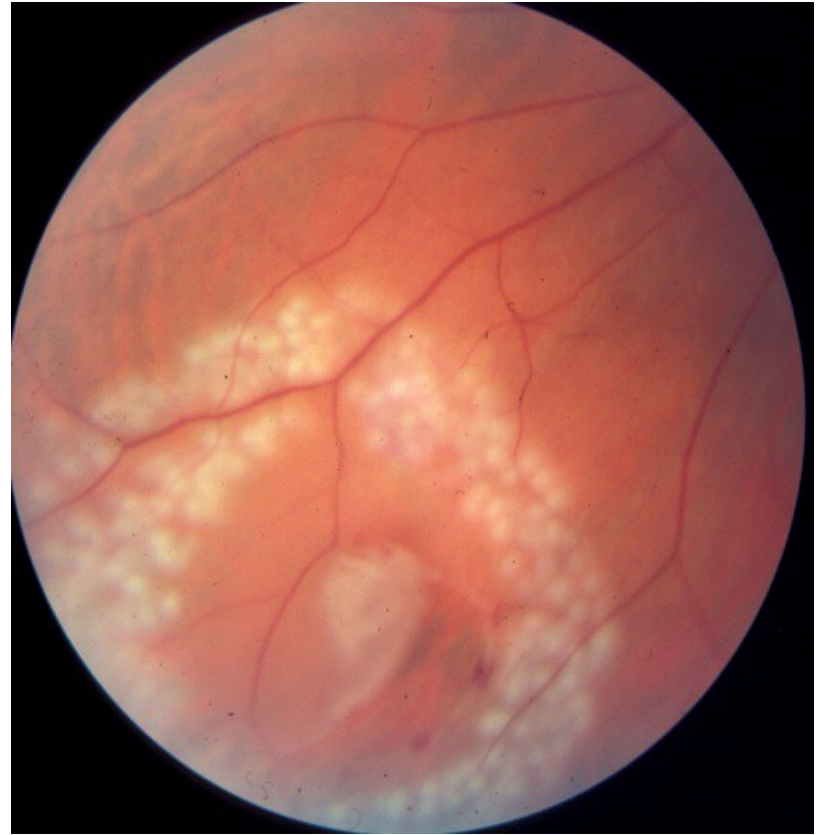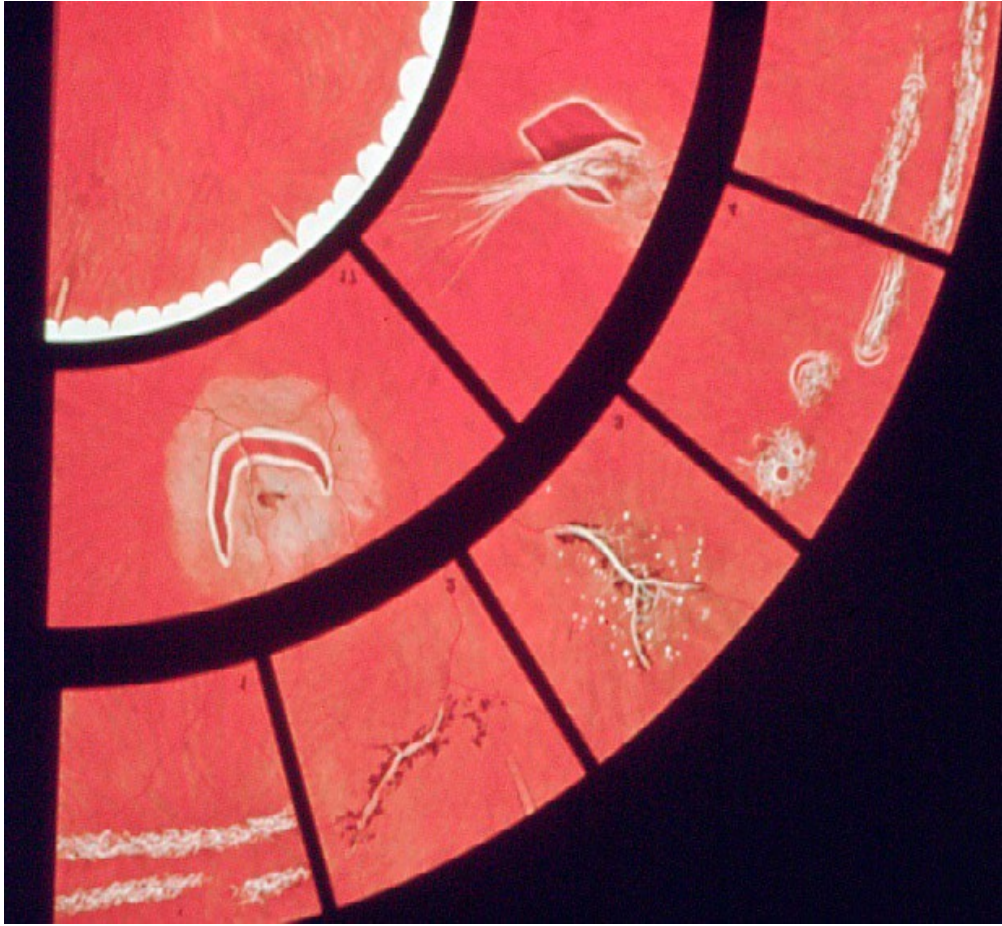
- OVCR = hemodilution ?

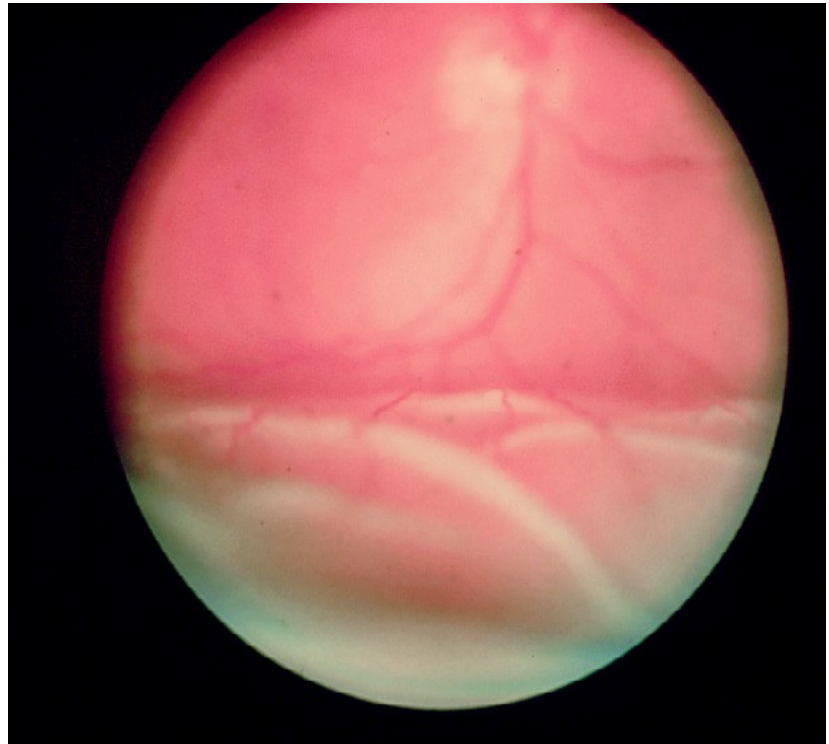
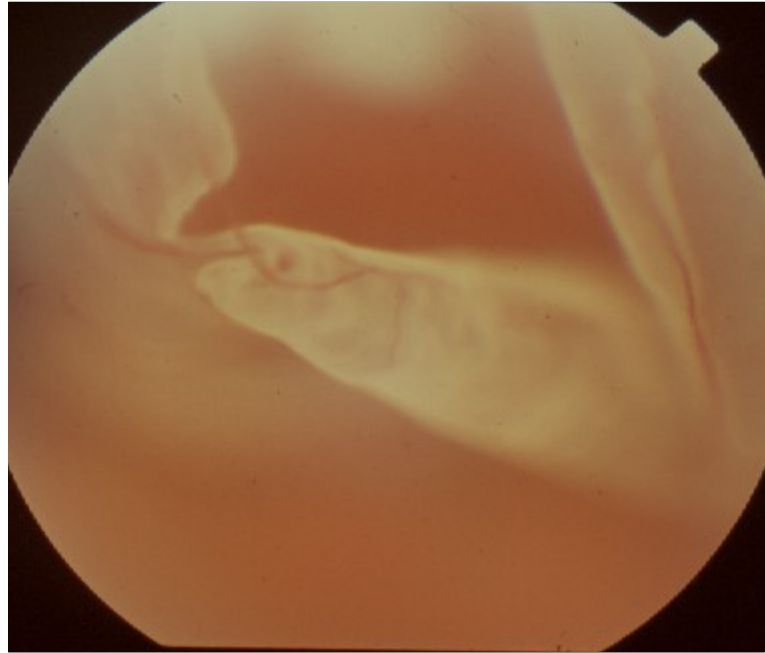
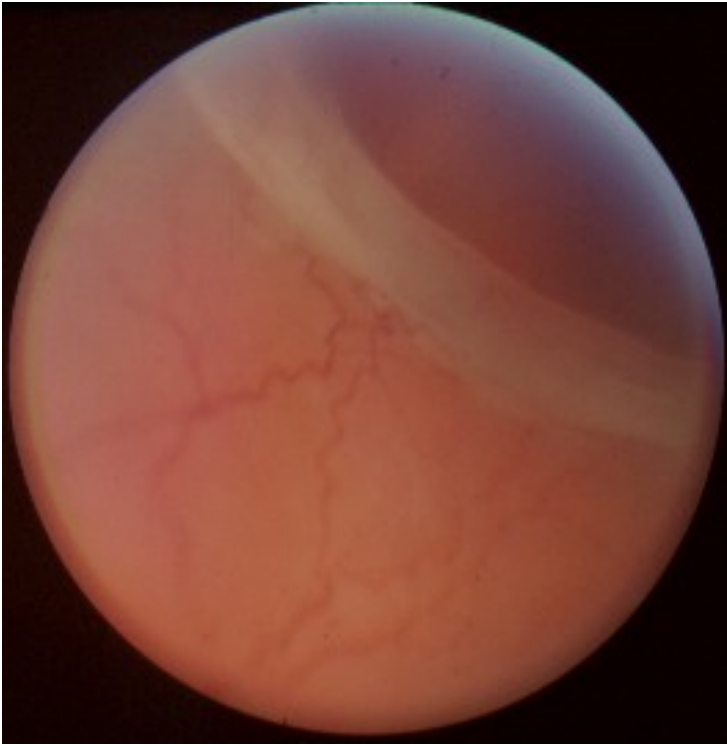
IVT ,laser surveillance ophtalmo car
risque de rubéose irienne et de glaucome
néovasculaire

Histoire de la maladie

Homme de 55 ans

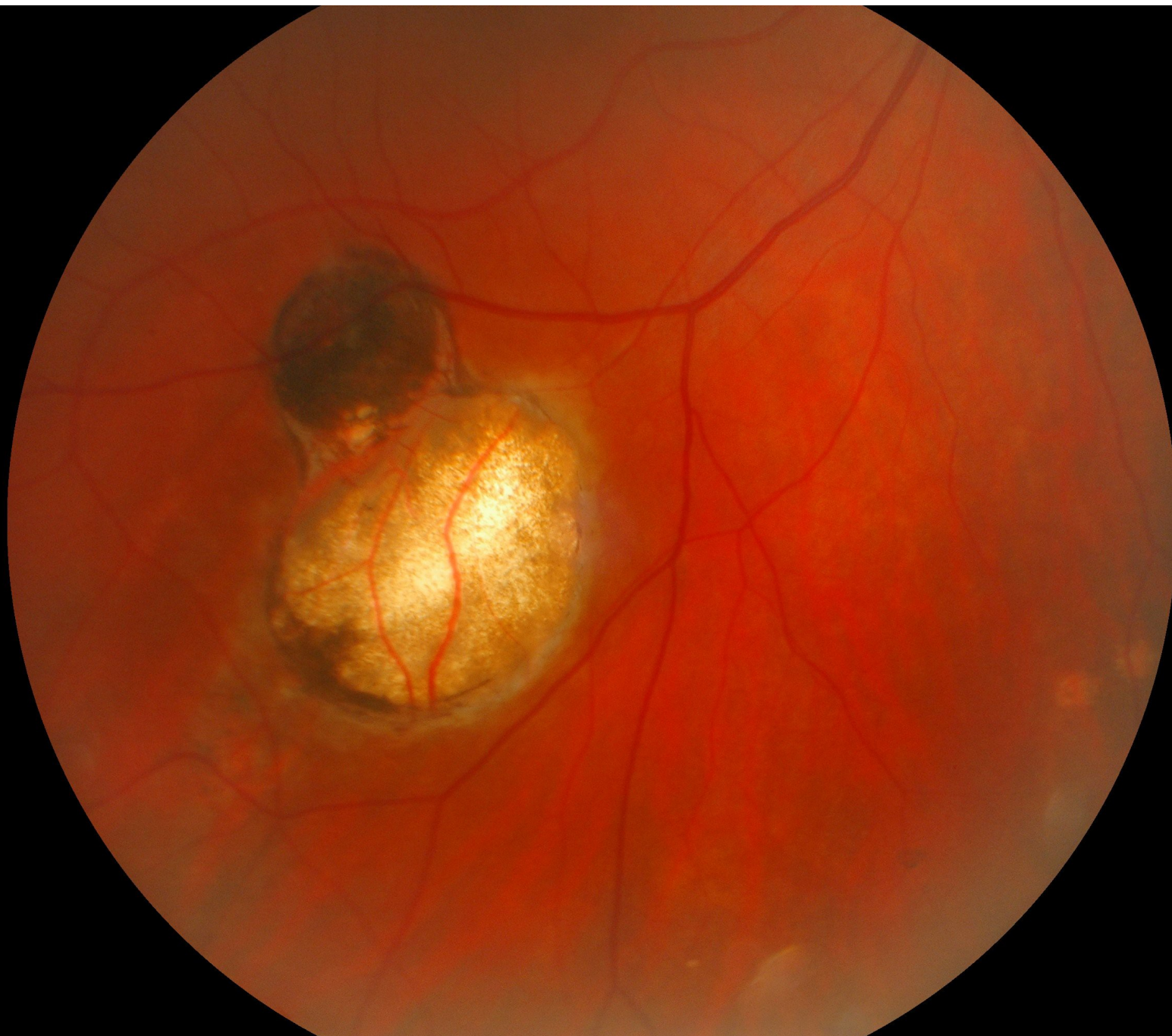- Baisse de AV OG modérée avec sensation de toile d'araignée ou de pluie de suie
- Peut être photopsie quelques jours avant
- Pas de douleurs ni rougeurs
-

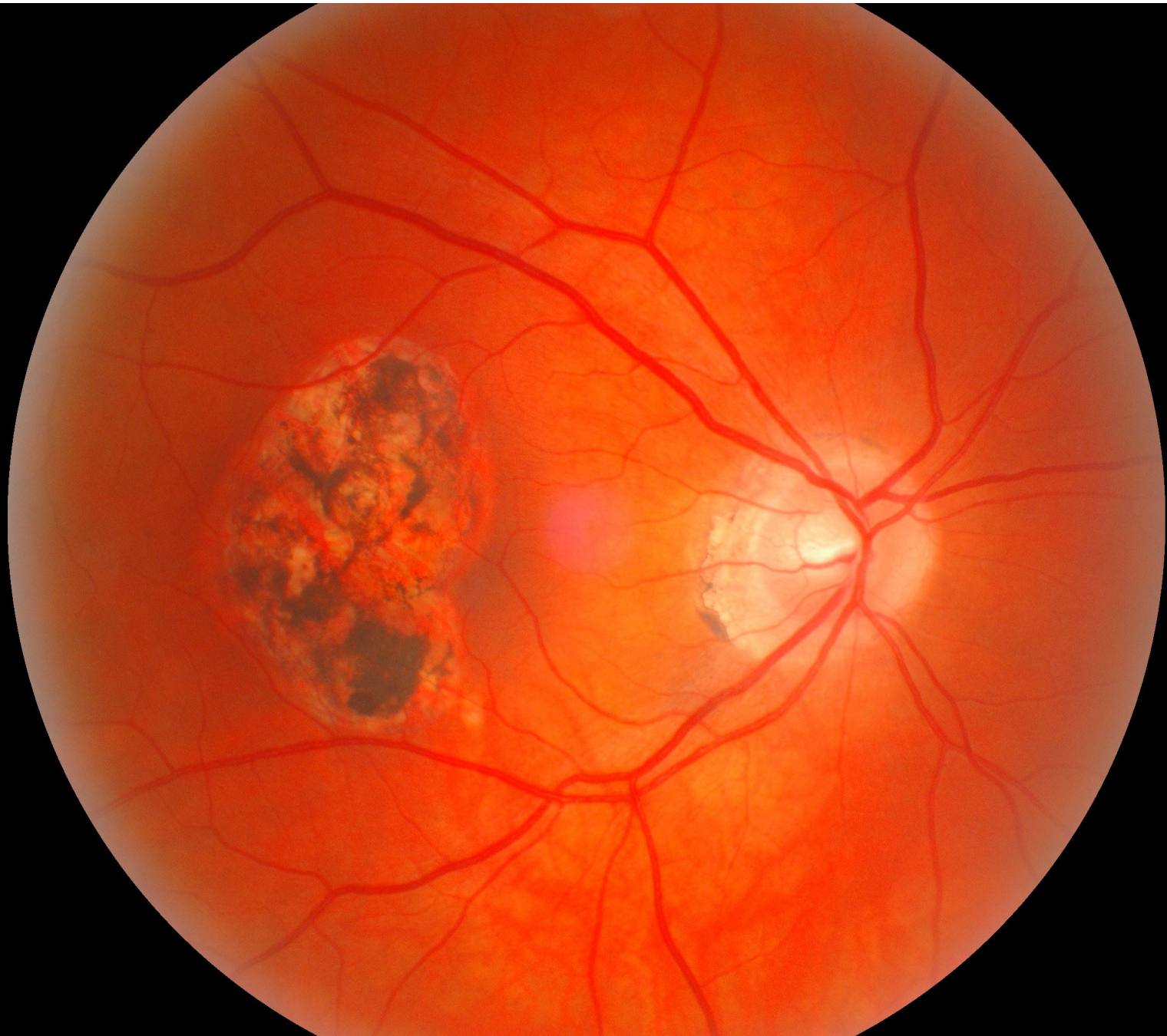


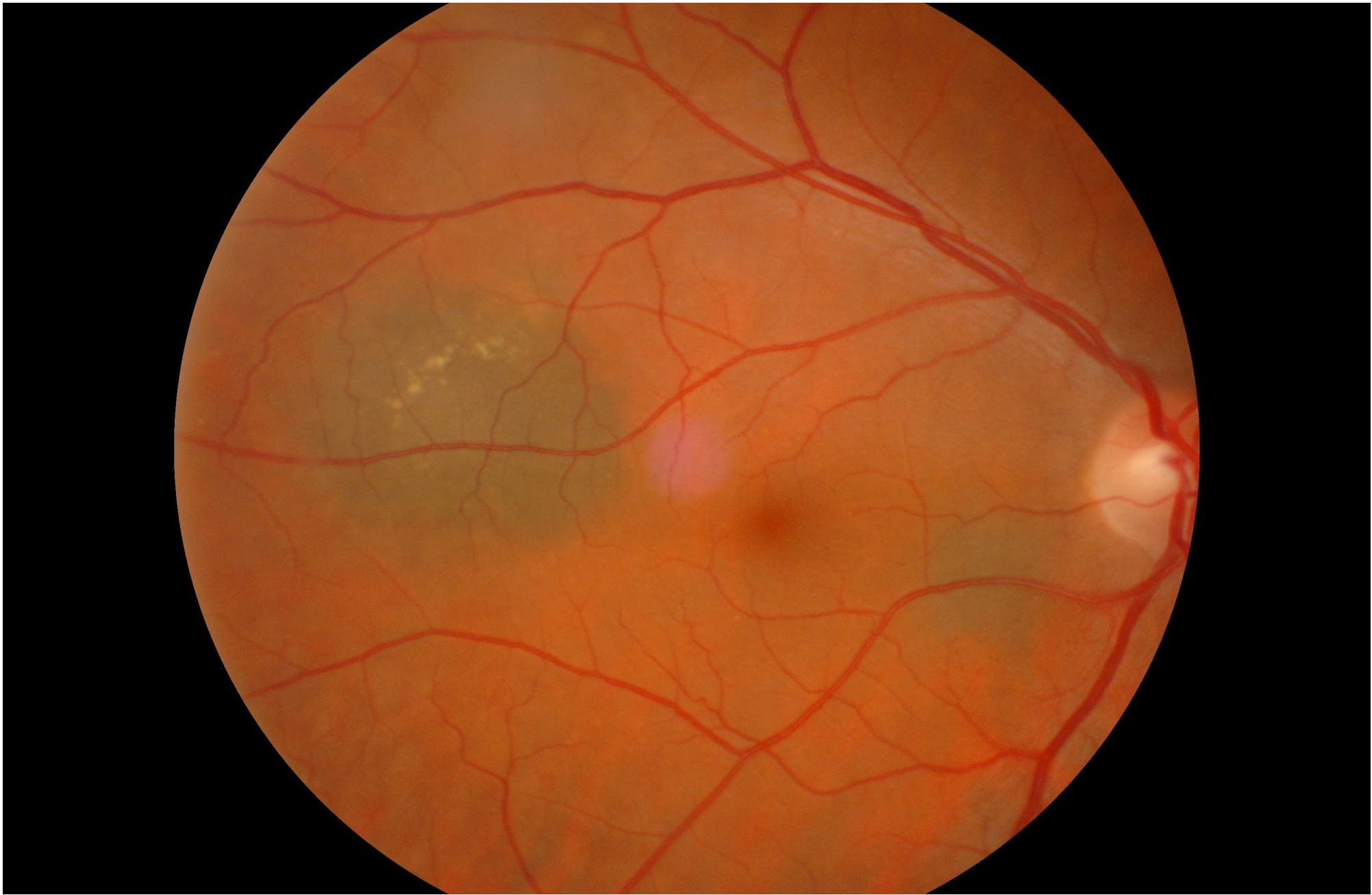

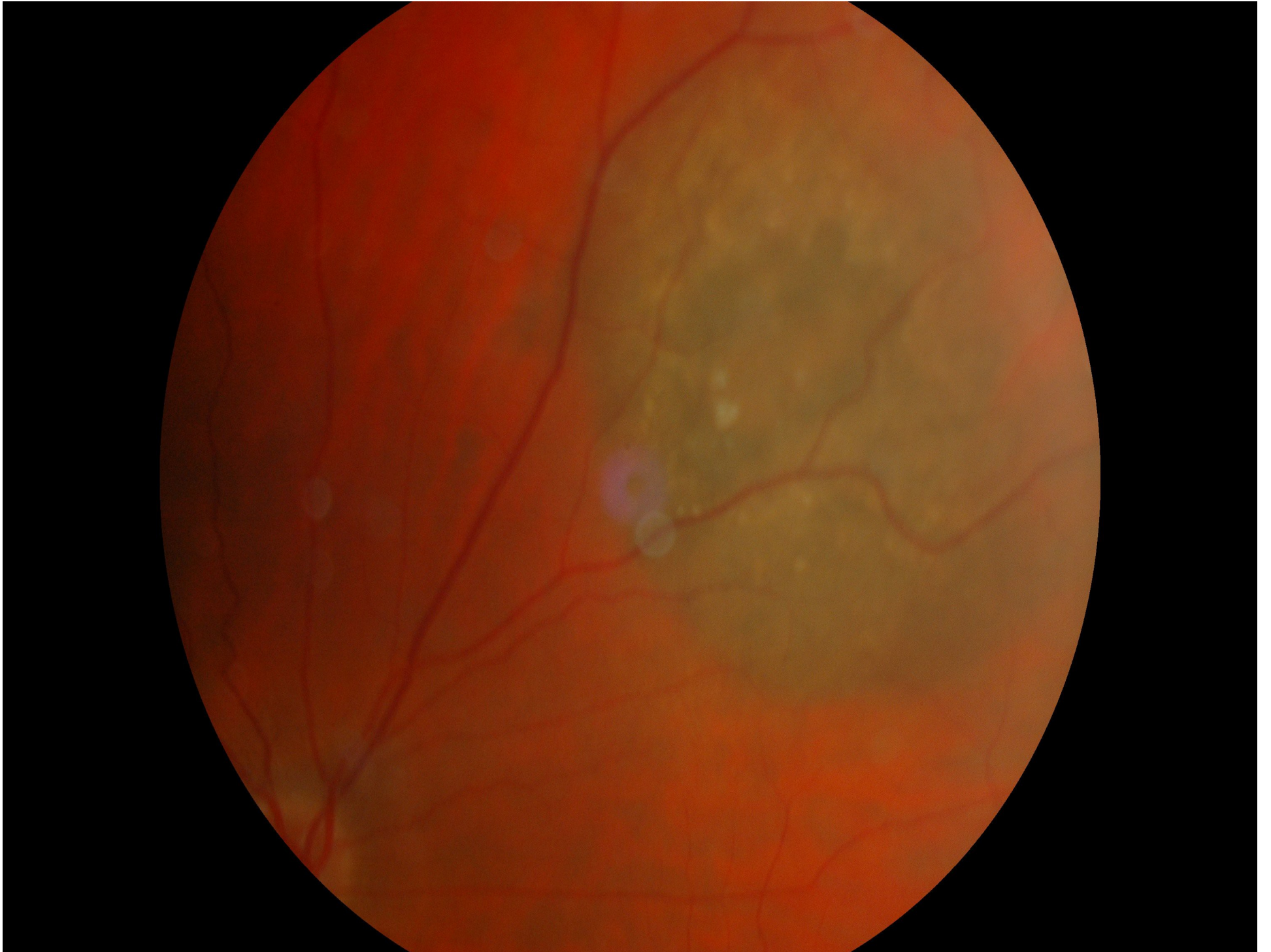
Conduite à tenir

- Consultation ophtalmologique rapide
- FO
- Laser si déchirure
- Chirurgie si DR





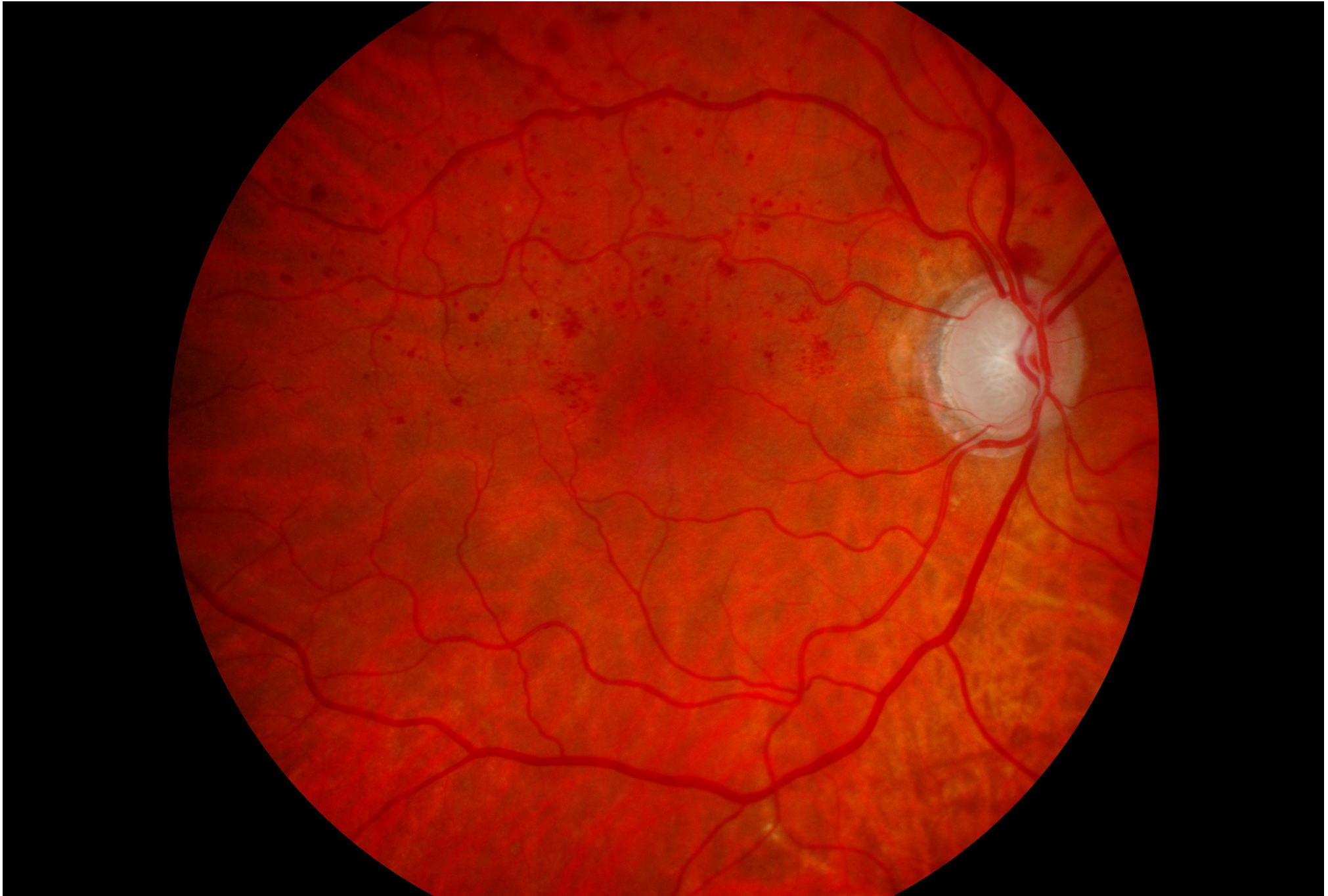


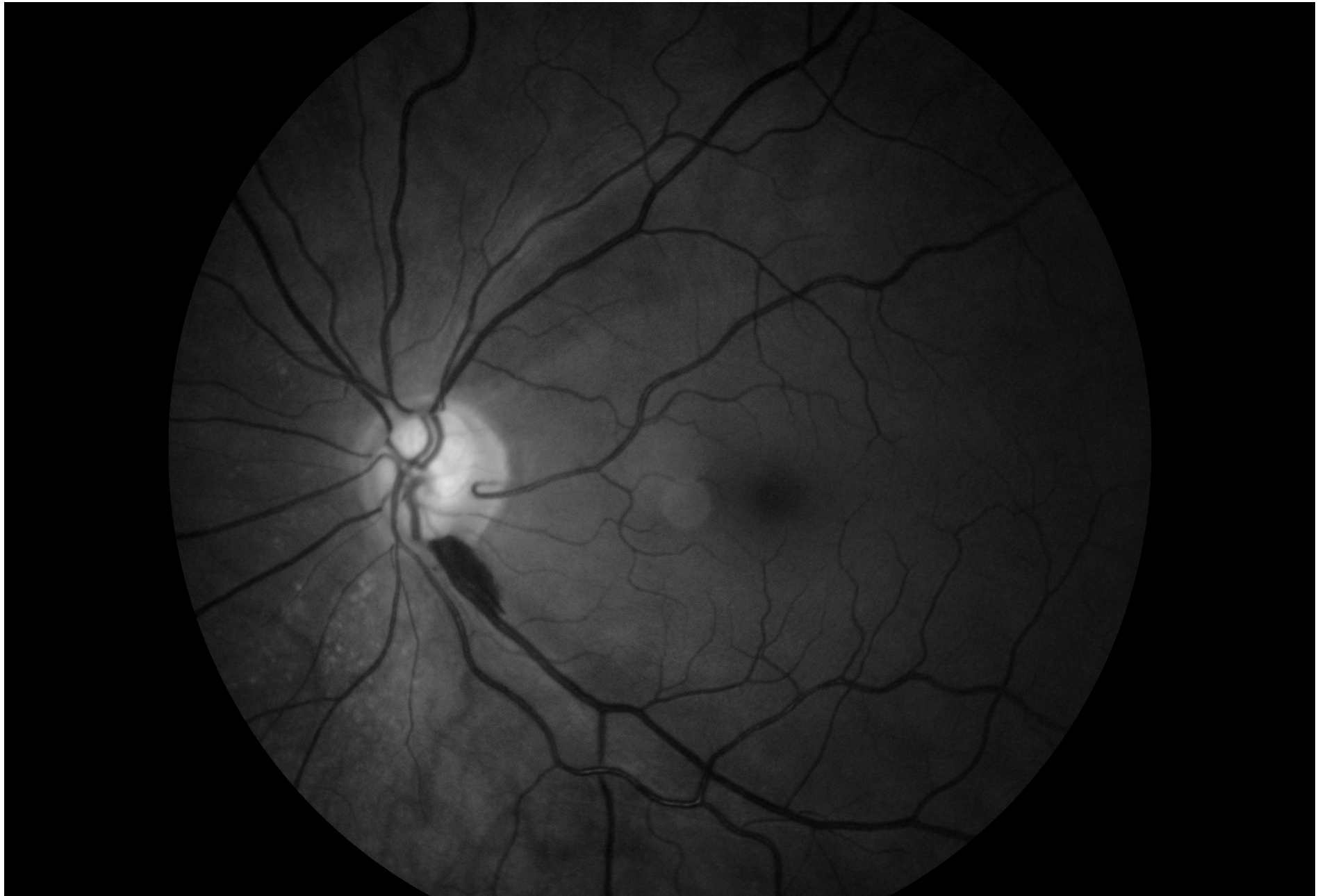
BAISSE D'ACUITÉ VISUELLE

Pathologie neurologique

- Le nerf optique = BAV avec atteinte du champ visuel
 - glaucome à angle ouvert
 - névrites (sep, toxique, vasculaire, traumatique, tumorale, dégénérative, héréditaire .)
- Le chiasma = hémianopsie bi-temporale
- Voies optiques rétrochiasmatiques = hémianopsie latérale homonyme surtout gênante pour la lecture quand atteinte droite





DOCTEUR J'AI MAL À L'OEIL

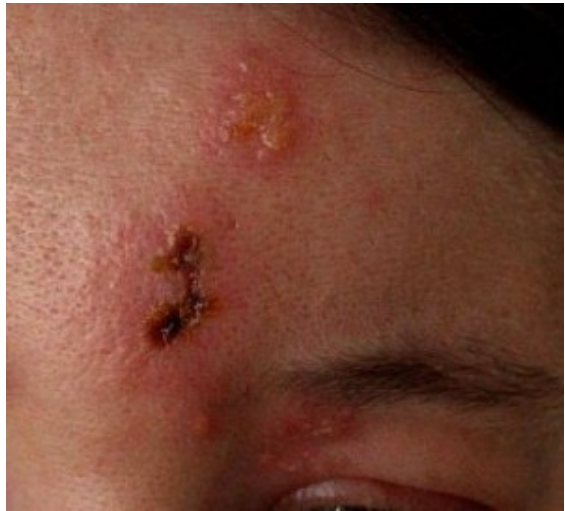interrogatoire

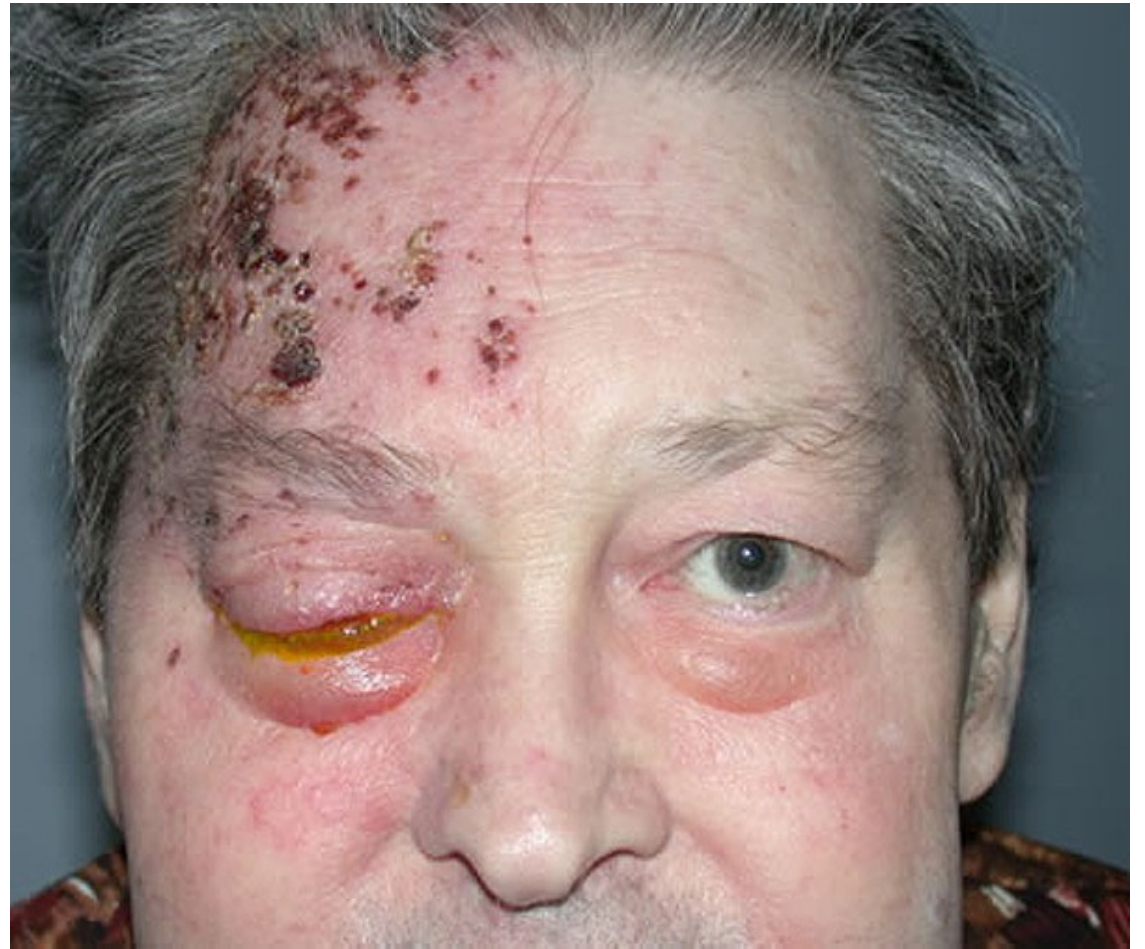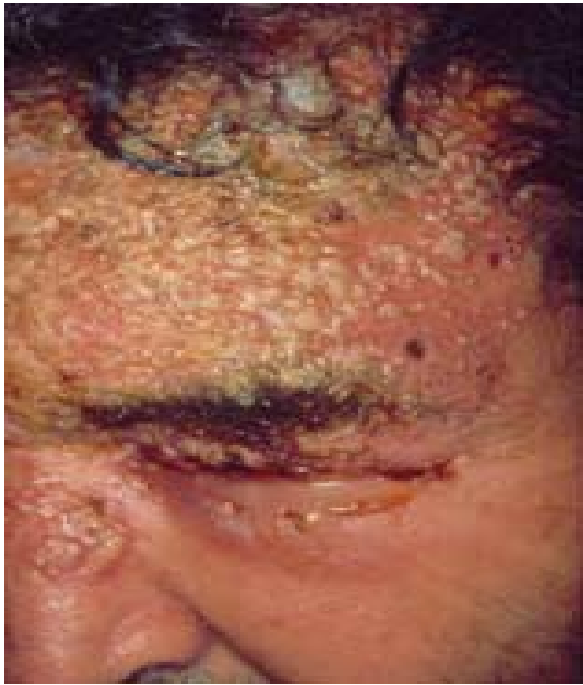- Spontanée ou post traumatique
- Isolée ou accompagnée : -BAV
 - rougeur avec injection perikeratique
 - Porteur de lentilles
 - éruption cutanée
- Intensité
- Antécédents = uveite, herpes,
- Symptomatologie cornéenne = douleur et sensation de CE, larmoiement, photophobie, blepharospasme

Histoire de la maladie

Femme de 55 ans

- Baisse de AV OD très modérée avec sensation de fourmillement au niveau de la paupière sup
- larmoiement
- Discrete rougeur
-





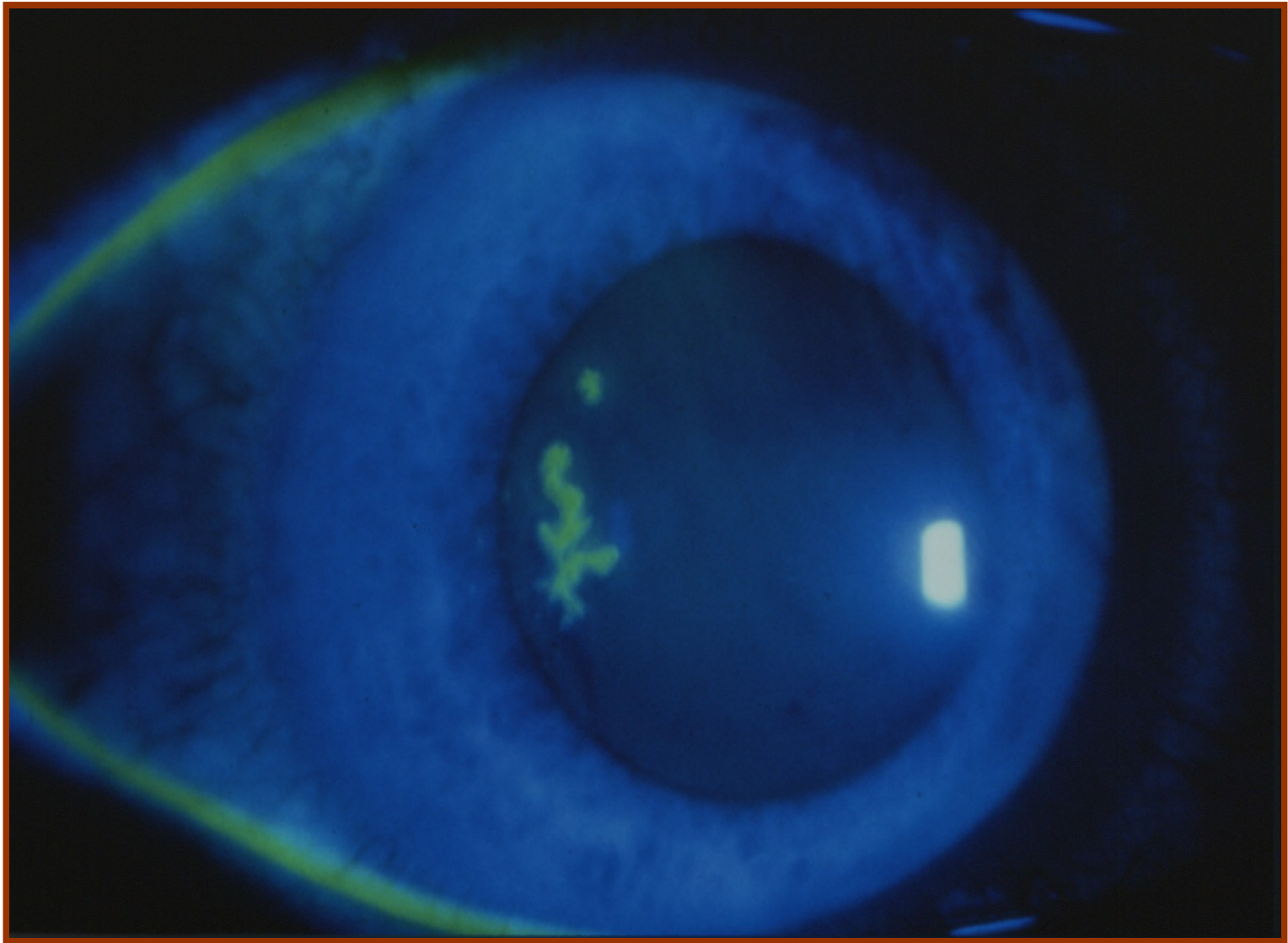
Conduite à tenir

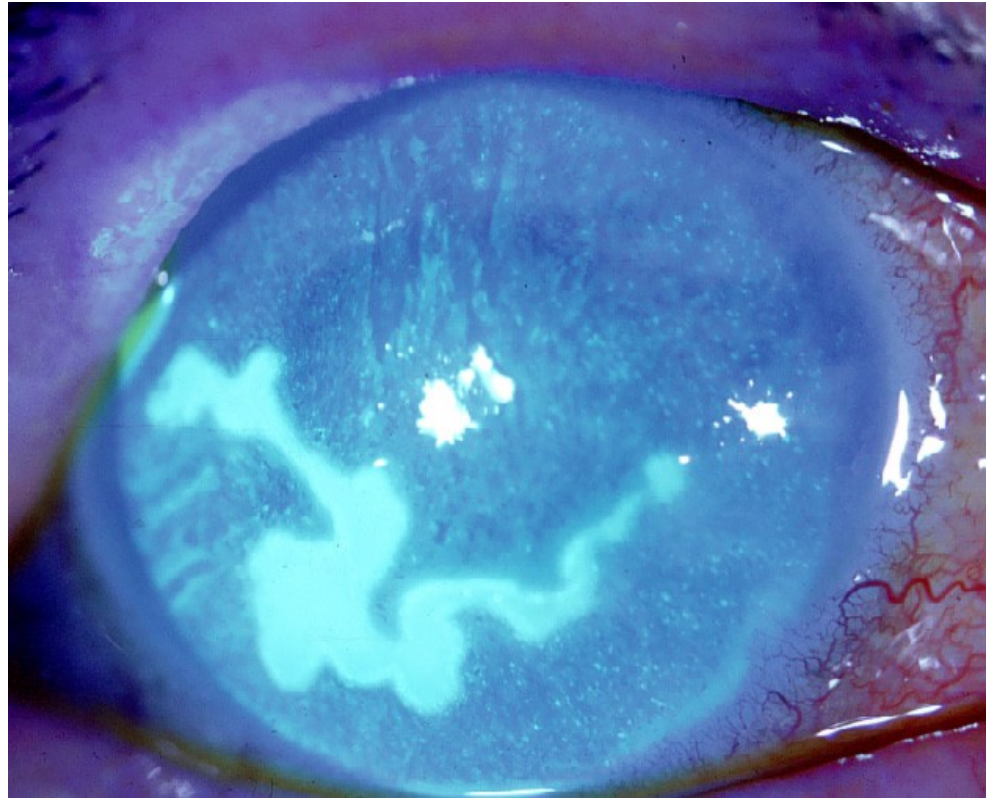
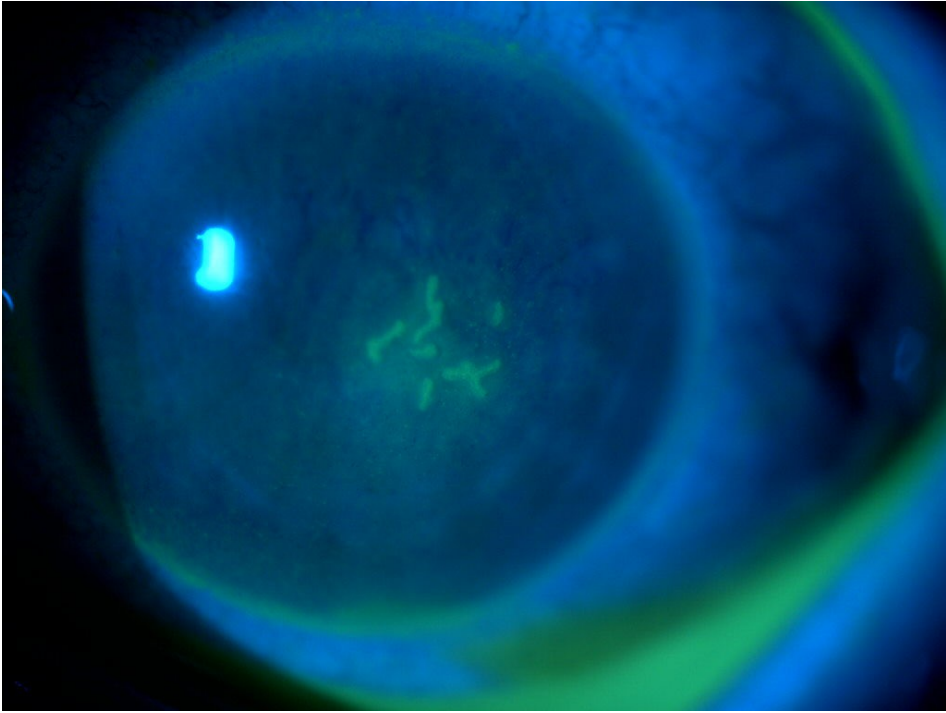
- Consultation ophtalmologique rapide
- Examen de la cornée (esthésie cornéenne)
- Surveillance du tonus
- Zelitrex 2cp 3 fois par jour pendant 7 J à prendre le plus tôt possible
- Antiseptique local , anti viral local =discuté

Histoire de la maladie

Femme de 40 ans

- Sensation de gêne et de CE
- Larmoiement, photophobie, blepharospasme
- Discrète rougeur
-

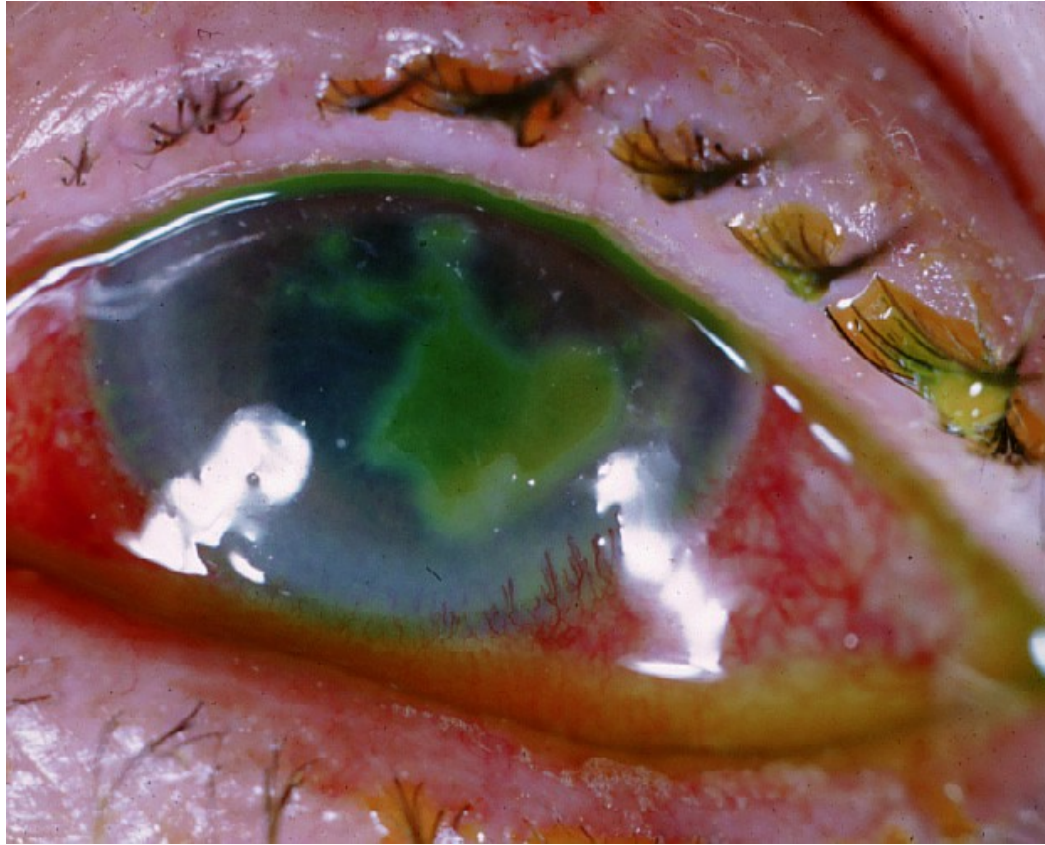




Conduite à tenir

- Consultation ophtalmologique rapide
- Examen de la cornée test à la fluorescéine)
- Surveillance du tonus
- Antiviral local
- Lubrifiant
- Antiviral per os si atteinte uvéale ou après plusieurs récidence
-
- **SURTOUT JAMAIS DE CORTICOIDES**

SINON ça



Histoire de la maladie

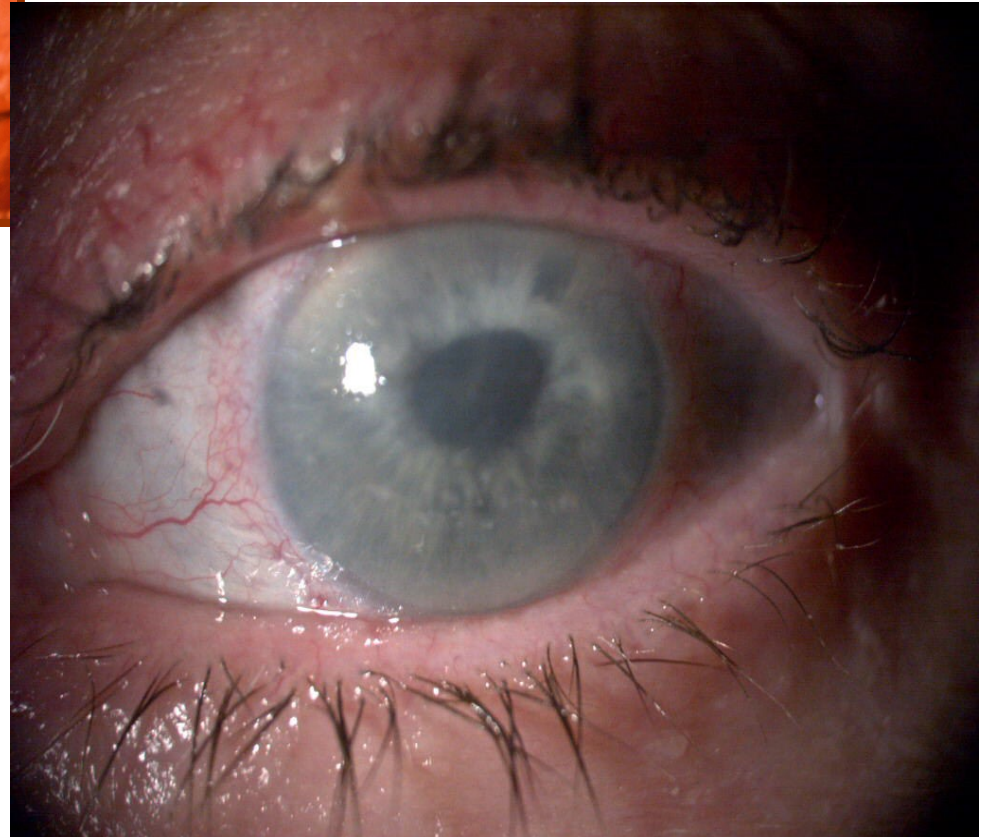
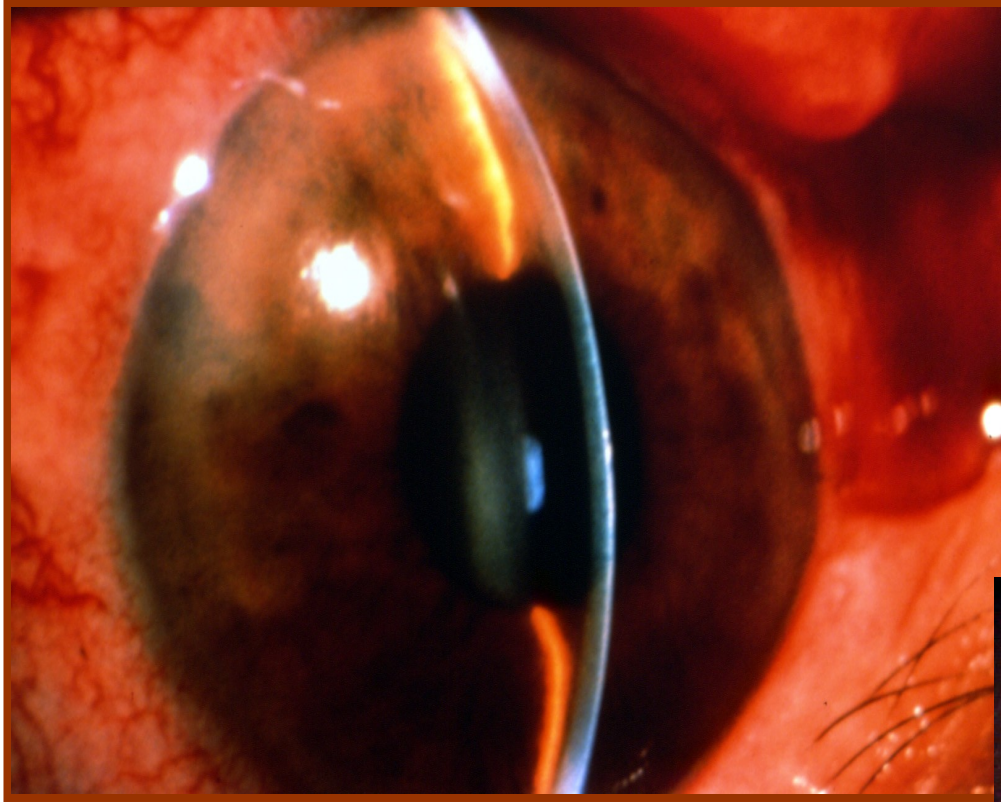
Patient de 61 ans

Douleurs OD depuis la veille au soir ++

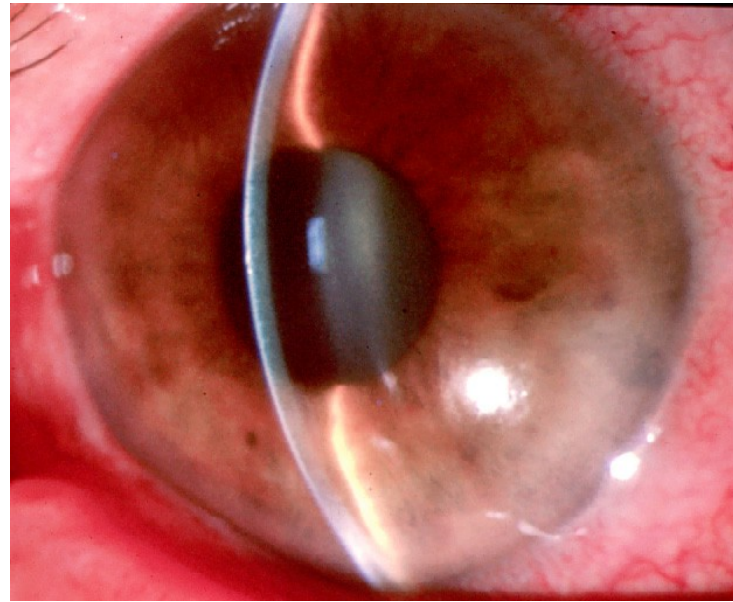
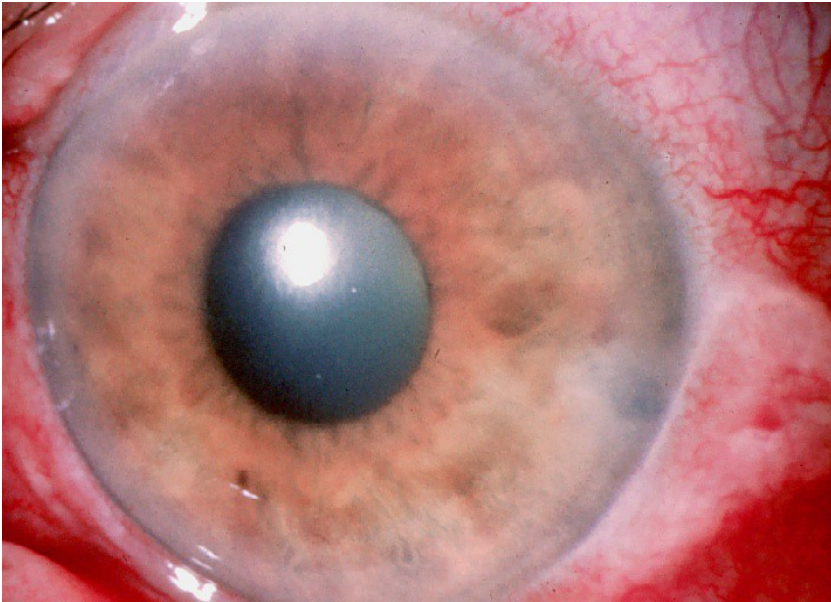
BAV

Rougeur

nausées



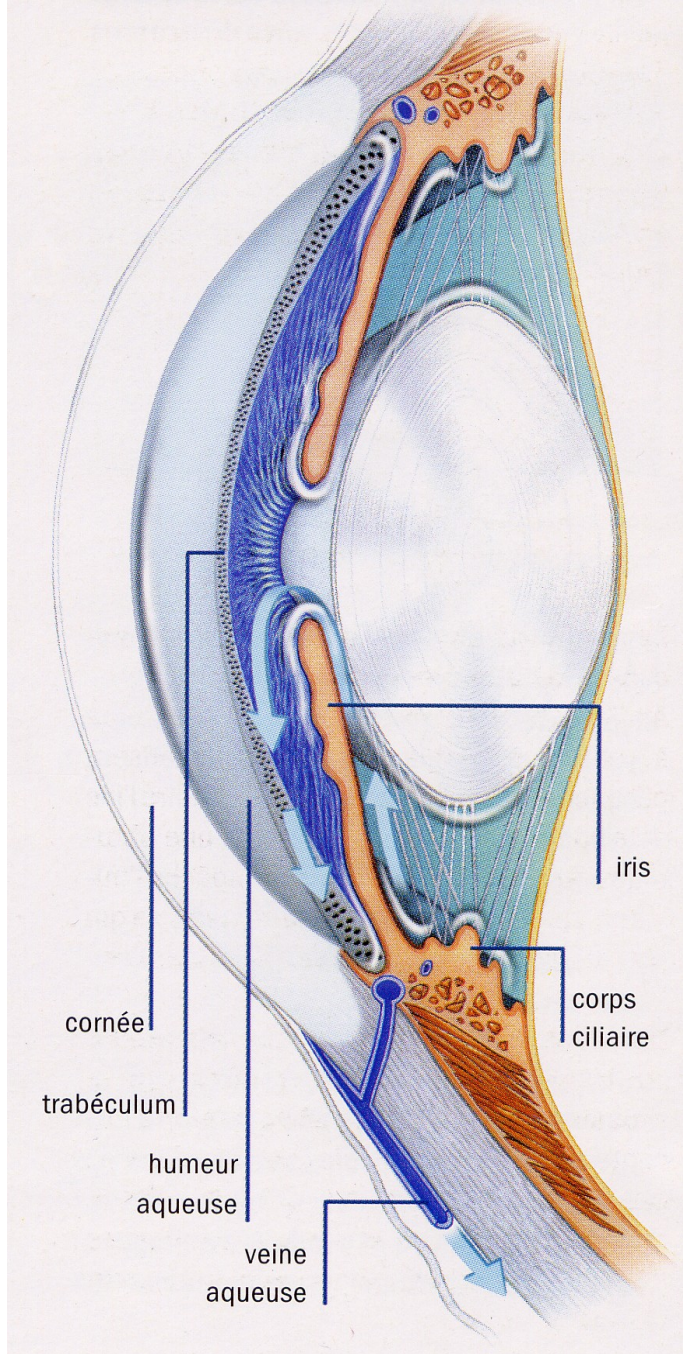
Palpation digitale



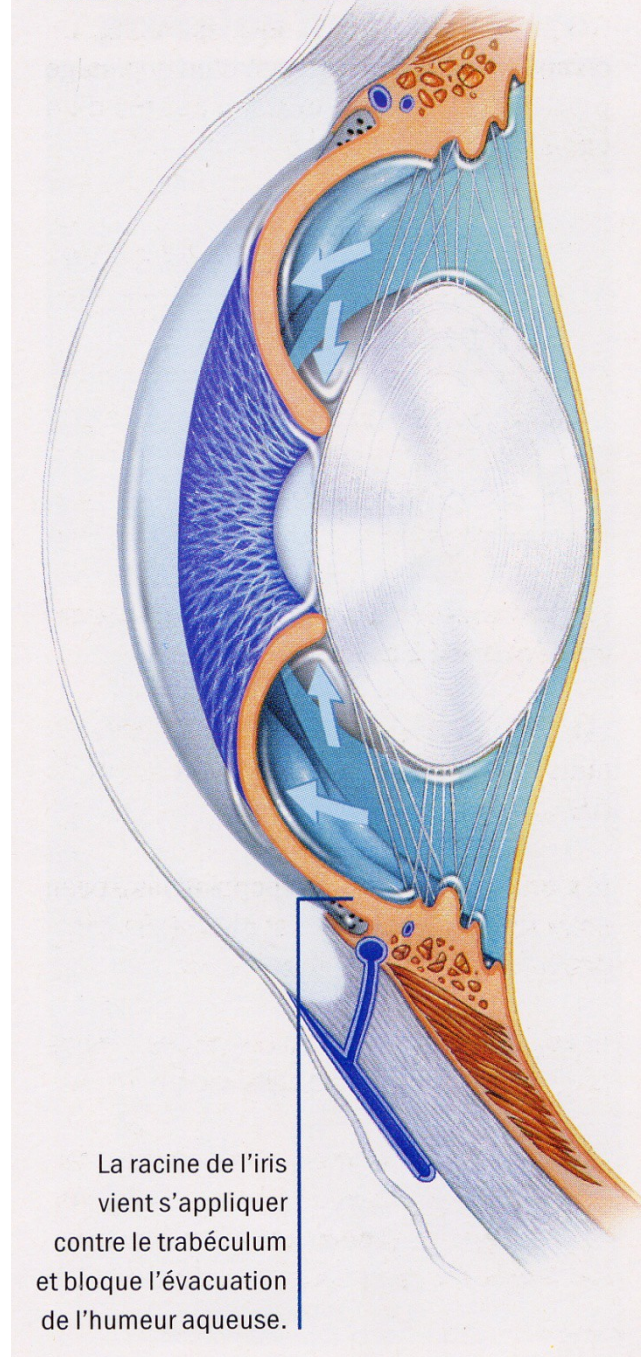
Conduite à tenir

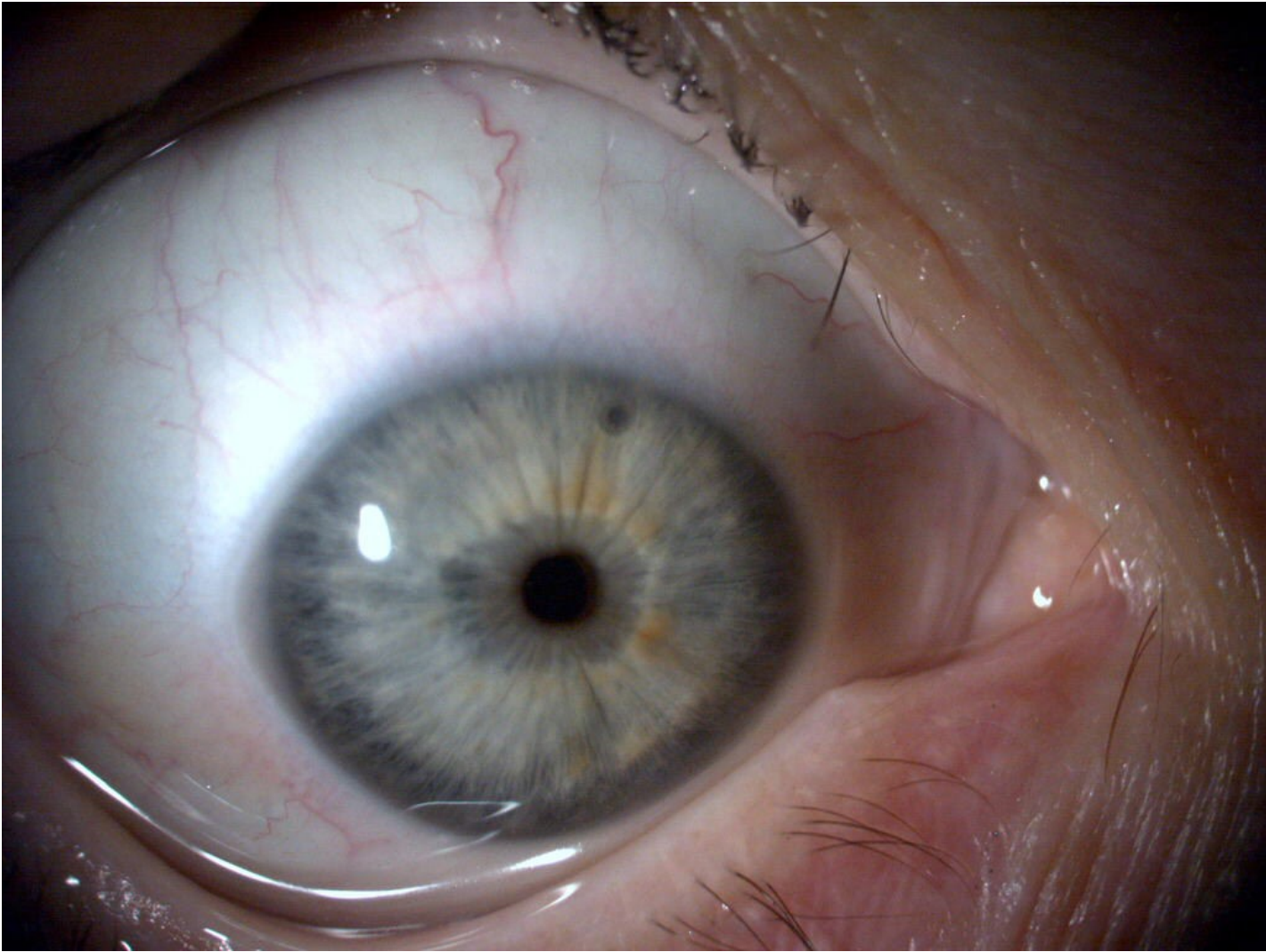
- Consultation ophtalmologique en urgence
- Prise du tonus
- Hospitalisation
- Traitement médical parfois chirurgical
- Laser preventif

Angle irido-cornéen



Glaucome par fermeture de l'angle



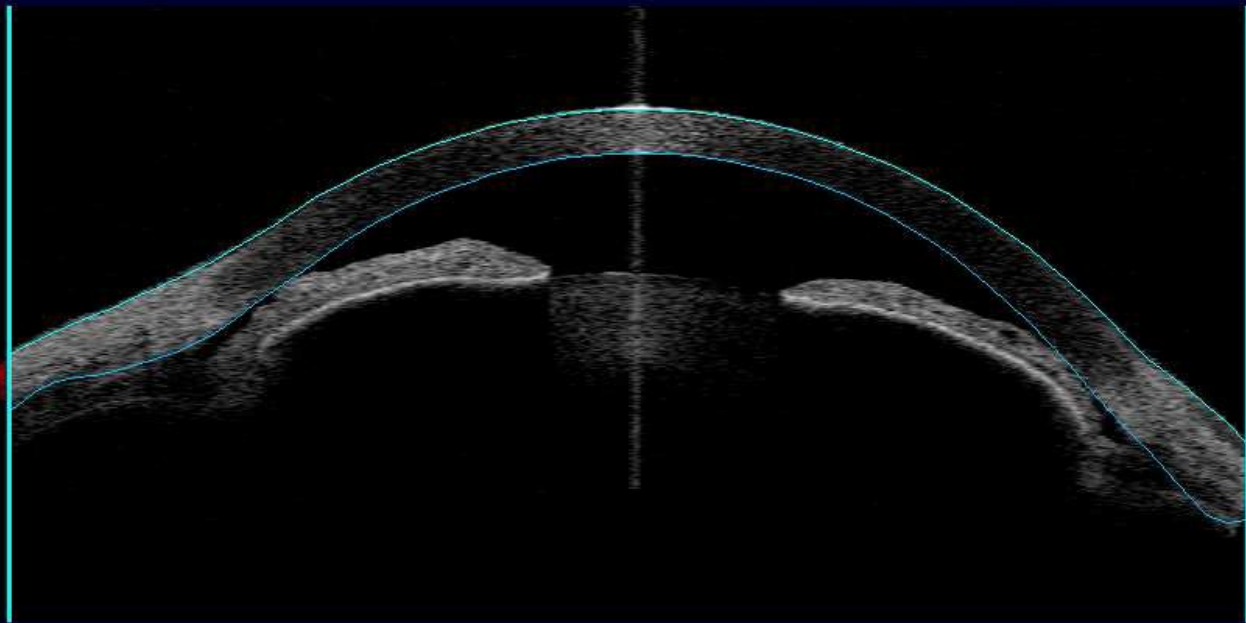


Anterior Segment Single

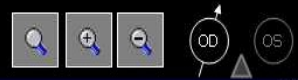

180°

0°

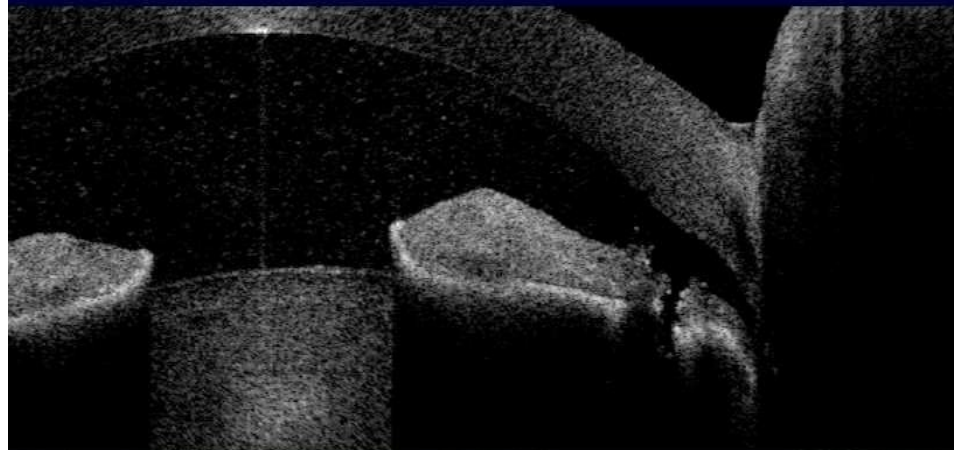


Raw Image Mode High Res.



251°

71°



Histoire de la maladie

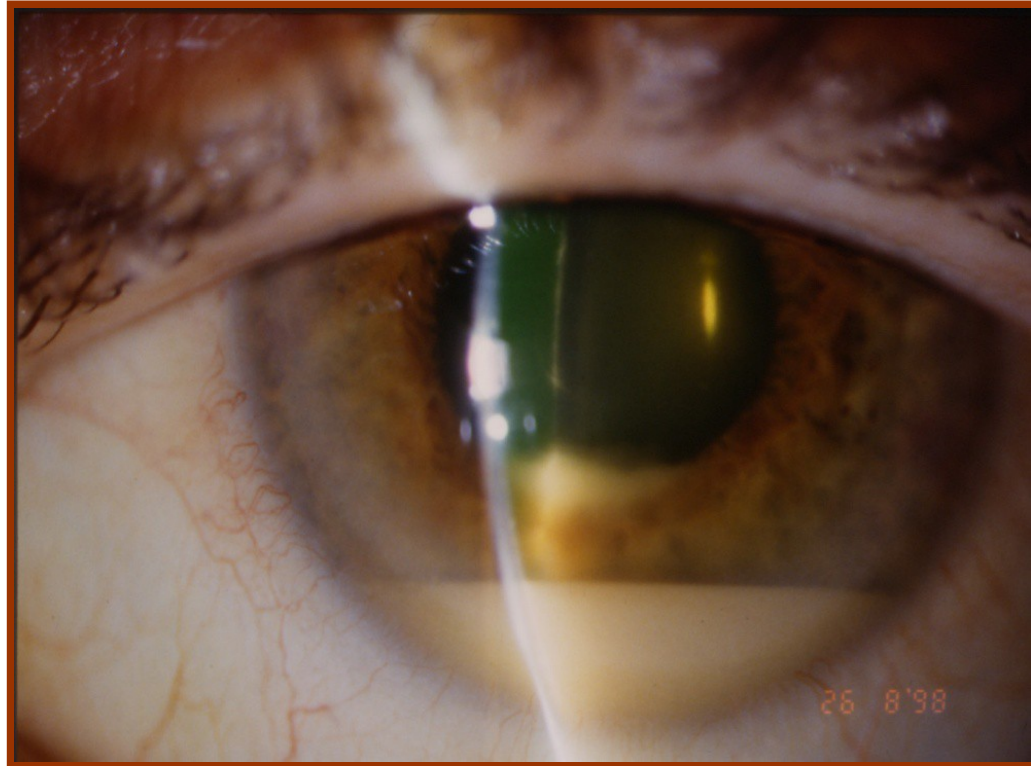
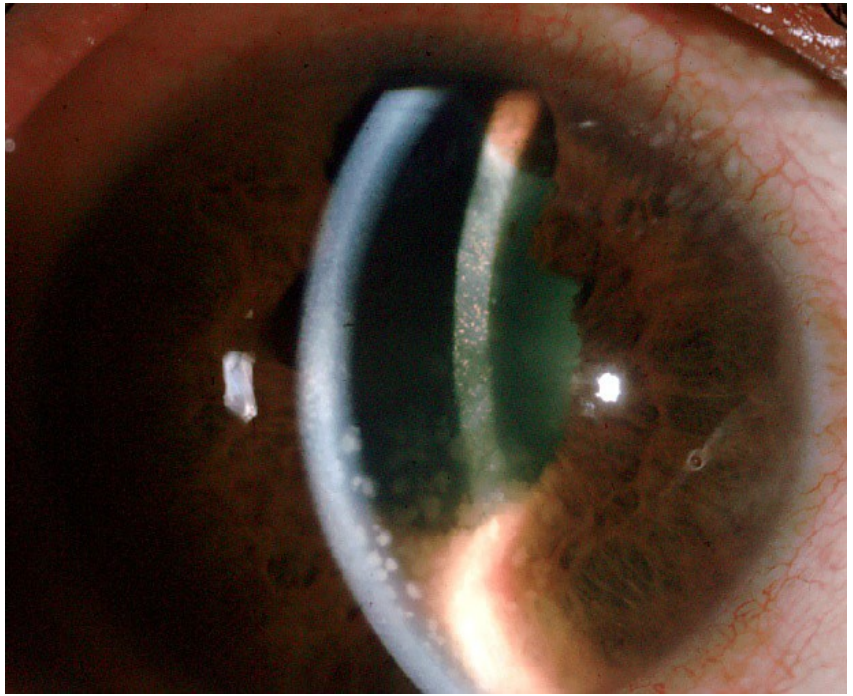
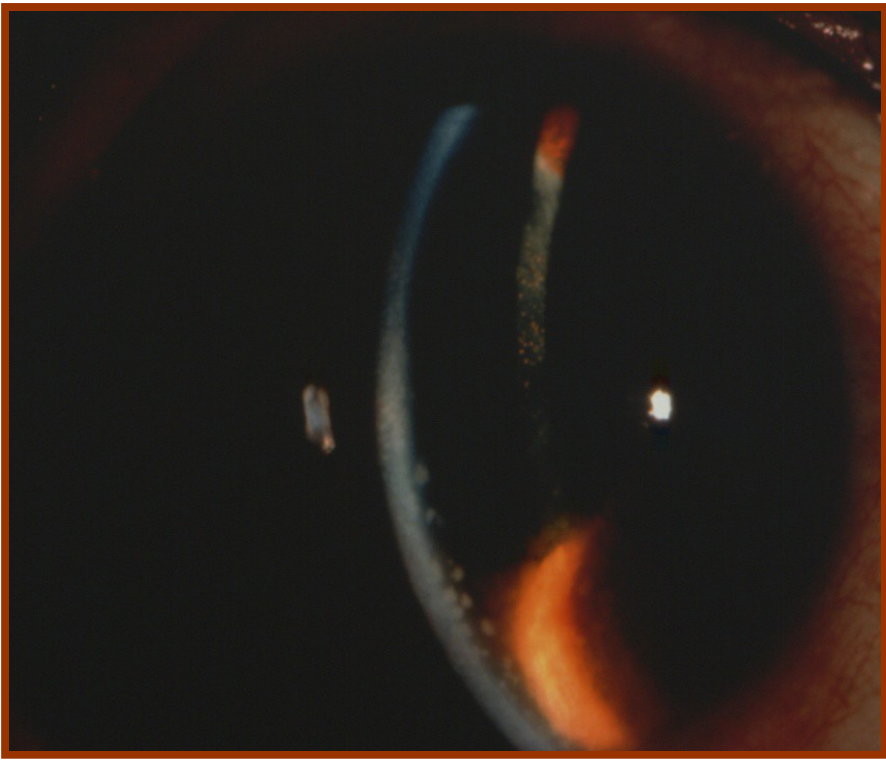
Patient de 34 ans

Douleurs OG depuis 3j

BAV sensation de brouillard

Rougeur perikeratique

SPA connue



Conduite à tenir

- Consultation ophtalmologique rapide
- Contrôle du tonus
- Collyre atropine
- Collyre dexaméthasone à dose dégressive sur au moins 6 semaines
-

Conduite à tenir

- Consultation ophtalmologique rapide
- Contrôle du tonus
- Collyre atropine
- Collyre dexaméthasone à dose dégressive sur au moins 6 semaines
-

Histoire de la maladie

Jeune fille de 16 ans

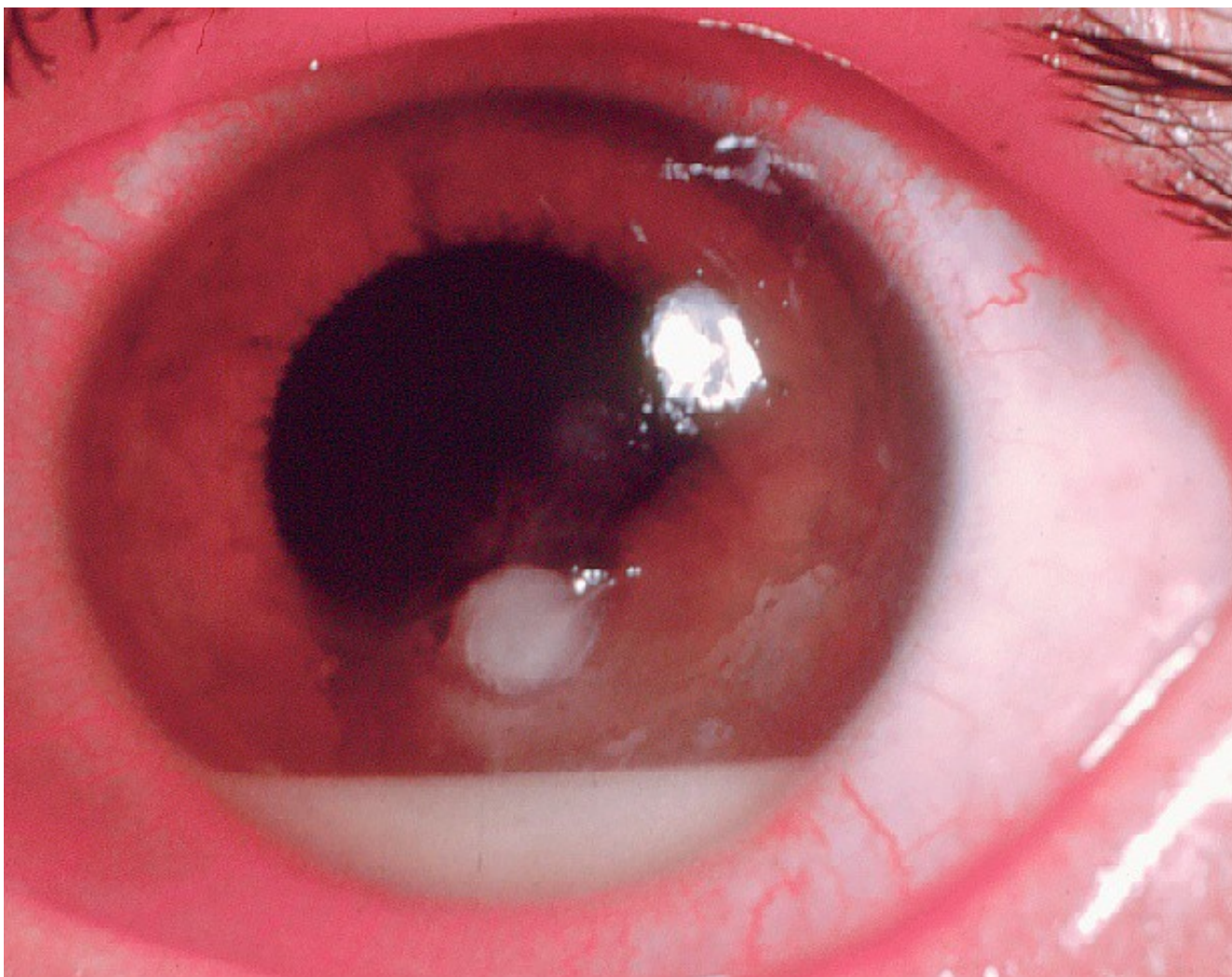
Douleurs OG depuis 3j

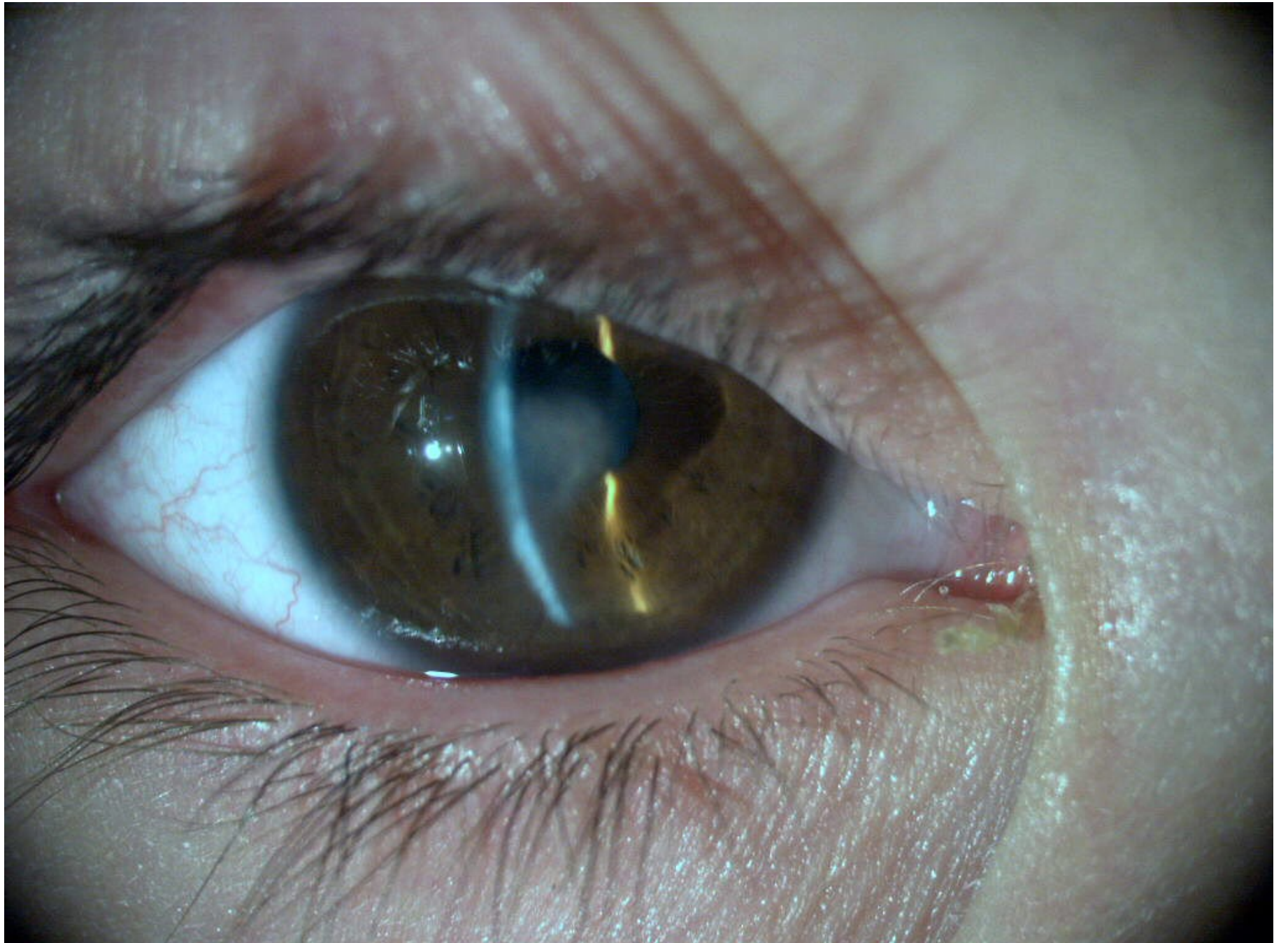
BAV +

Rougeur perikeratique

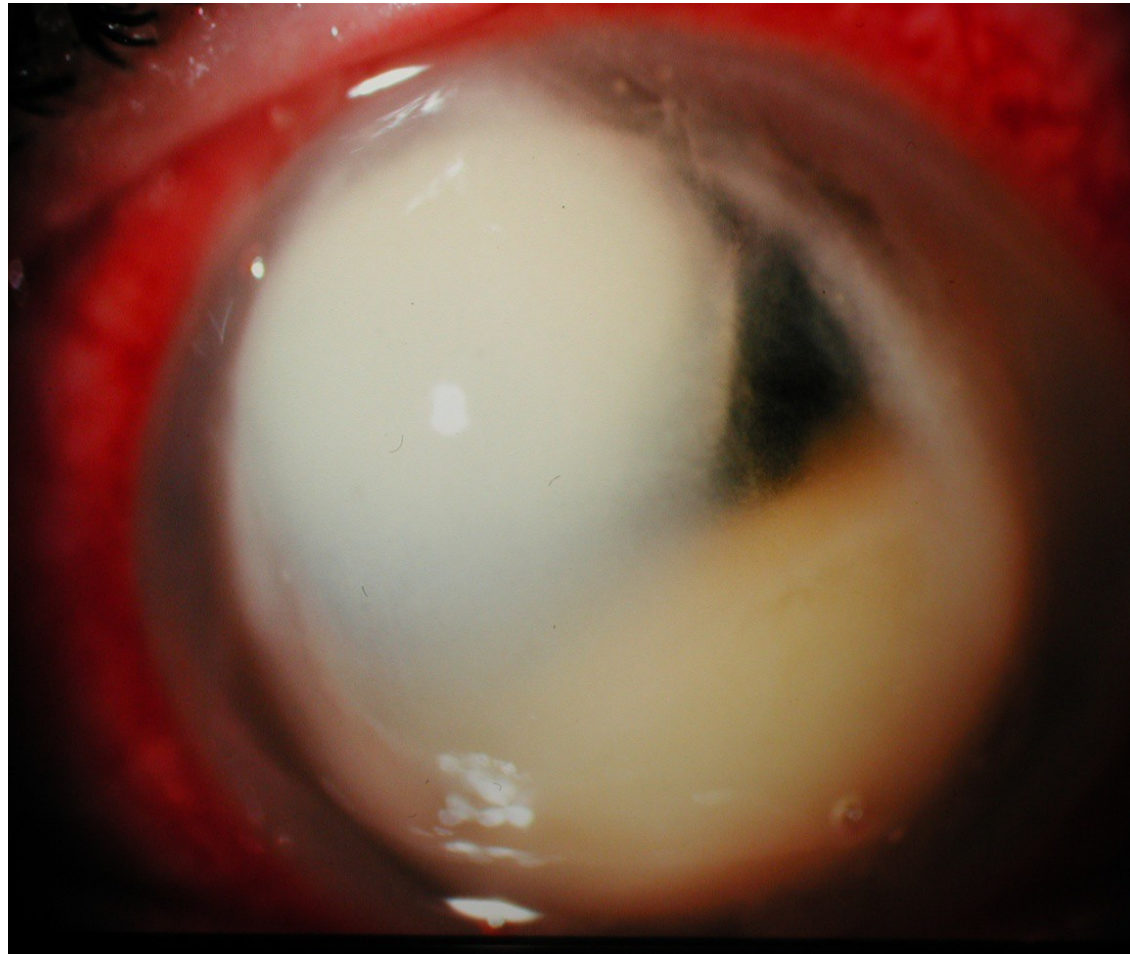
Porteuse de lentilles = porte lentilles souples jetables journalières en port continu depuis 4 mois!!=

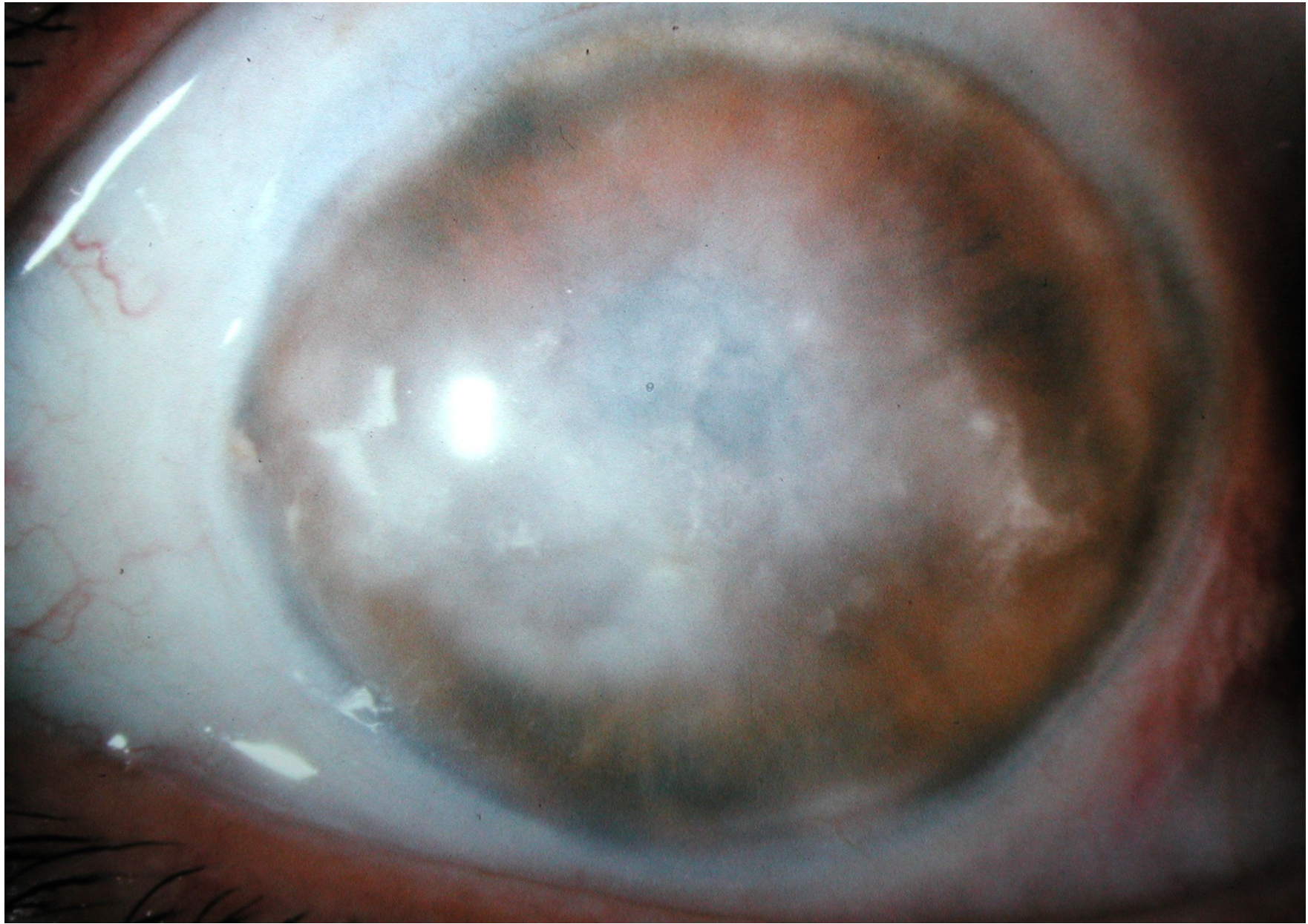
A donc la même lentille jour et nuit depuis 4 mois alors qu'elle devait la jeter au bout de 12 H !!!!





ABCES A PSEUDOMODAS





Conduite à tenir

- Consultation ophtalmologique en urgence
 - Hospitalisation en milieu spécialisé
 - Prélèvement
 - Collyre renforcé
 - Pronostic incertain
-
- EDUCATION ET INFORMATION DES PORTEURS DE LENTILLES

Histoire de la maladie

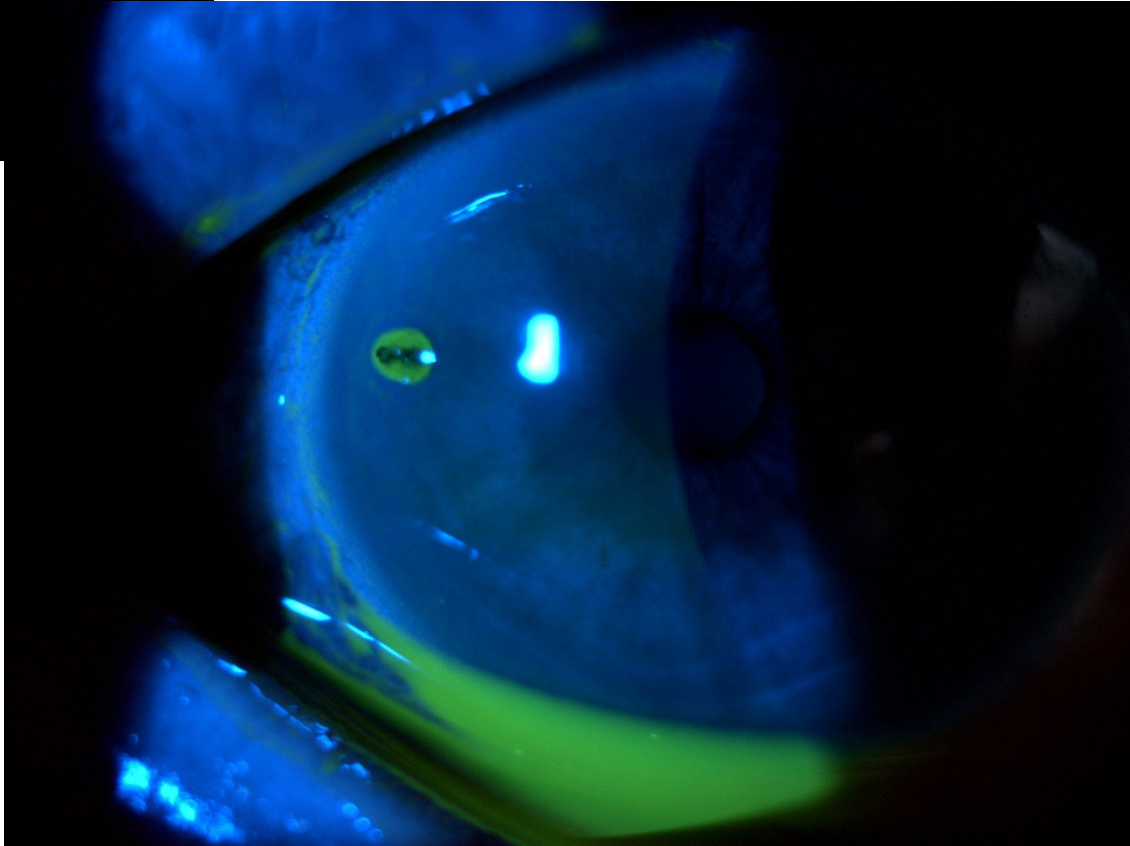
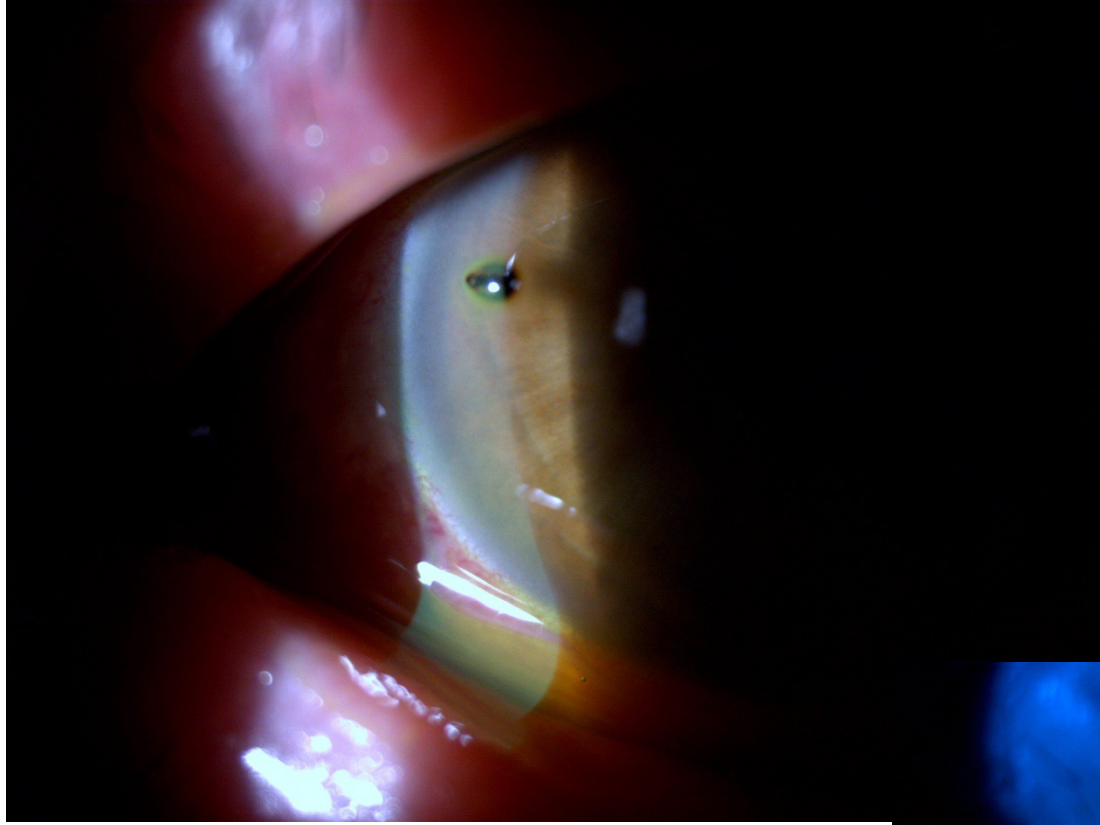
Homme de 34 ans

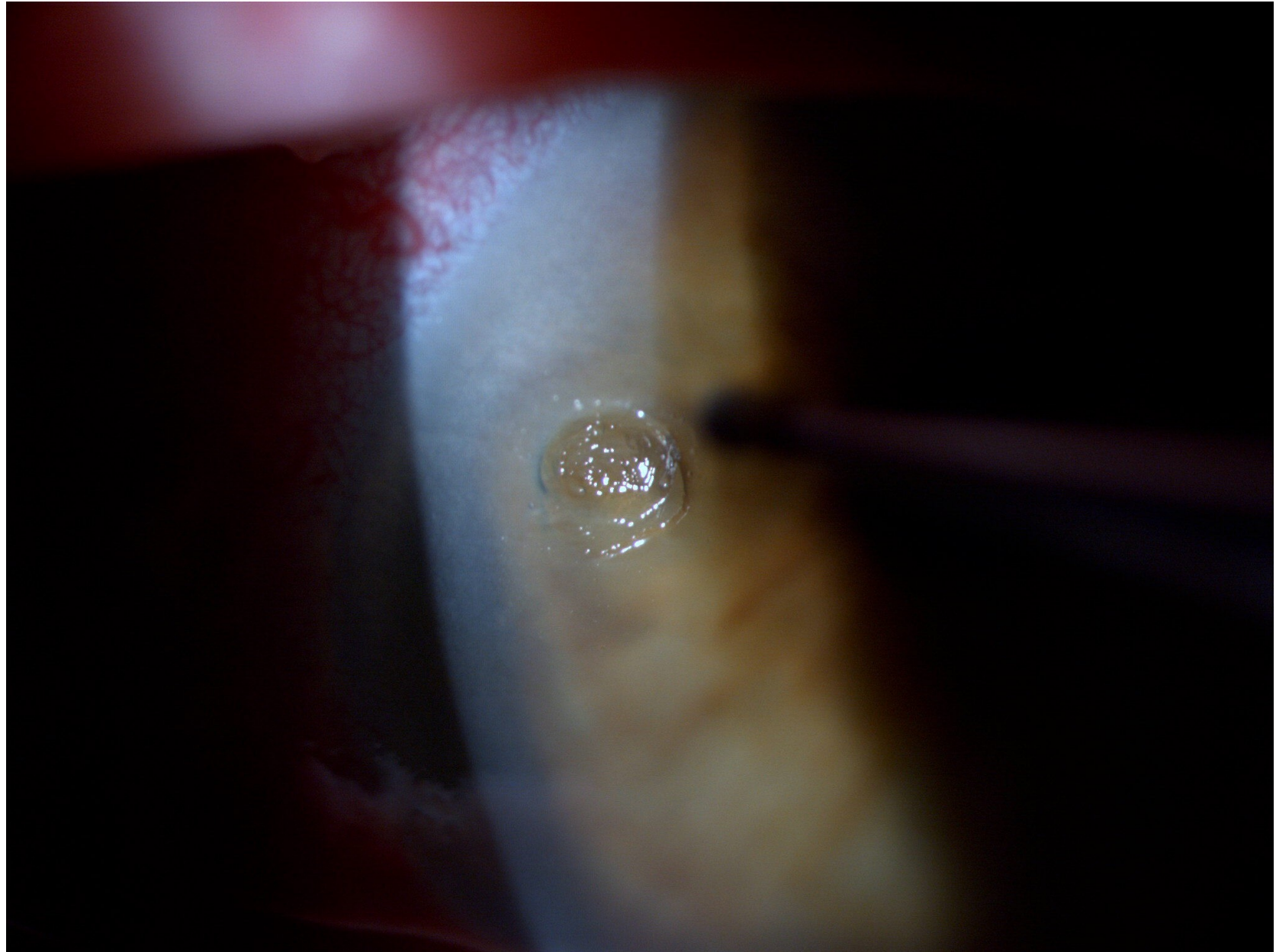
Douleurs OG depuis 24h (souvent le soir)

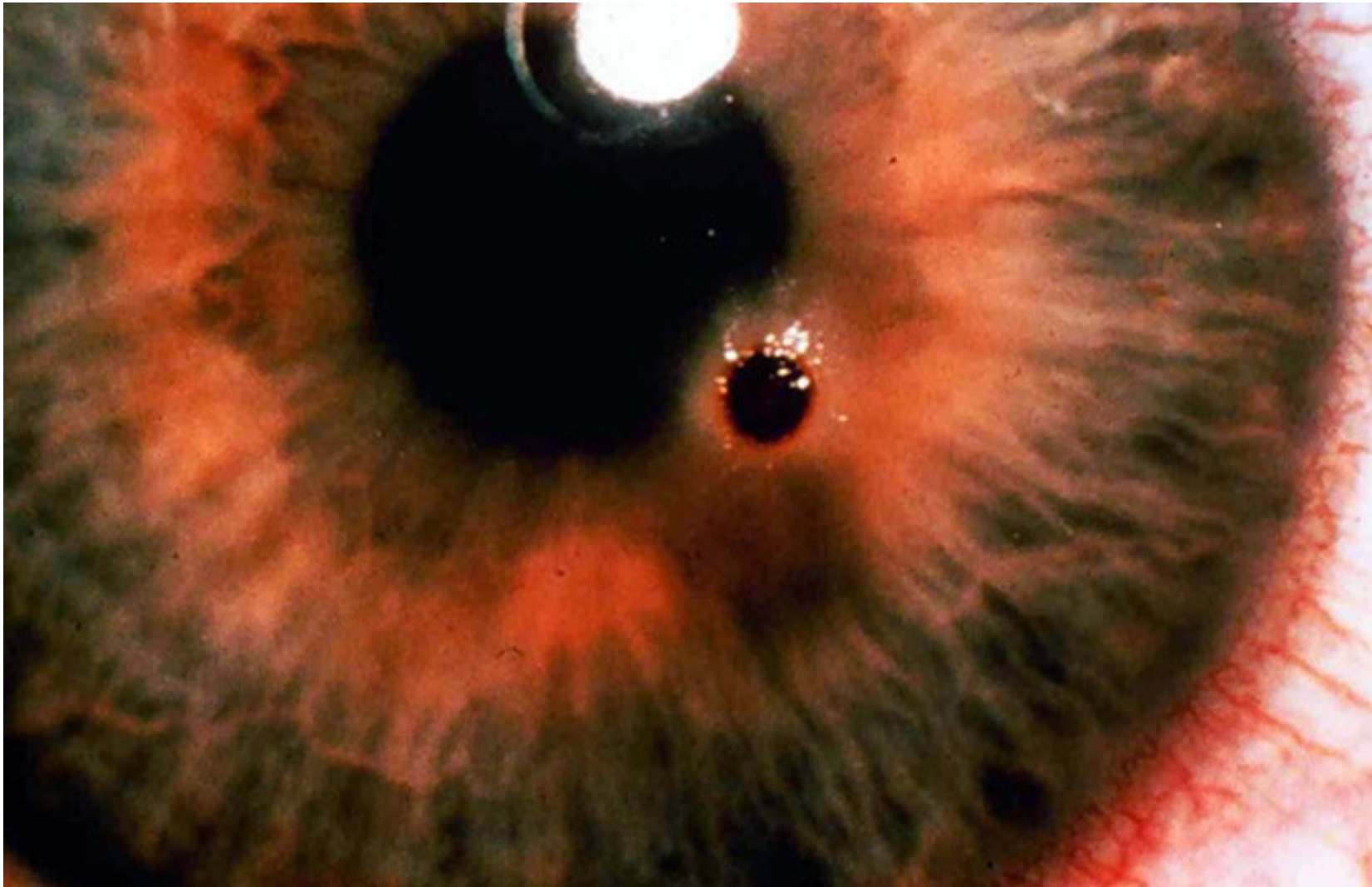
Sensation de corps étranger

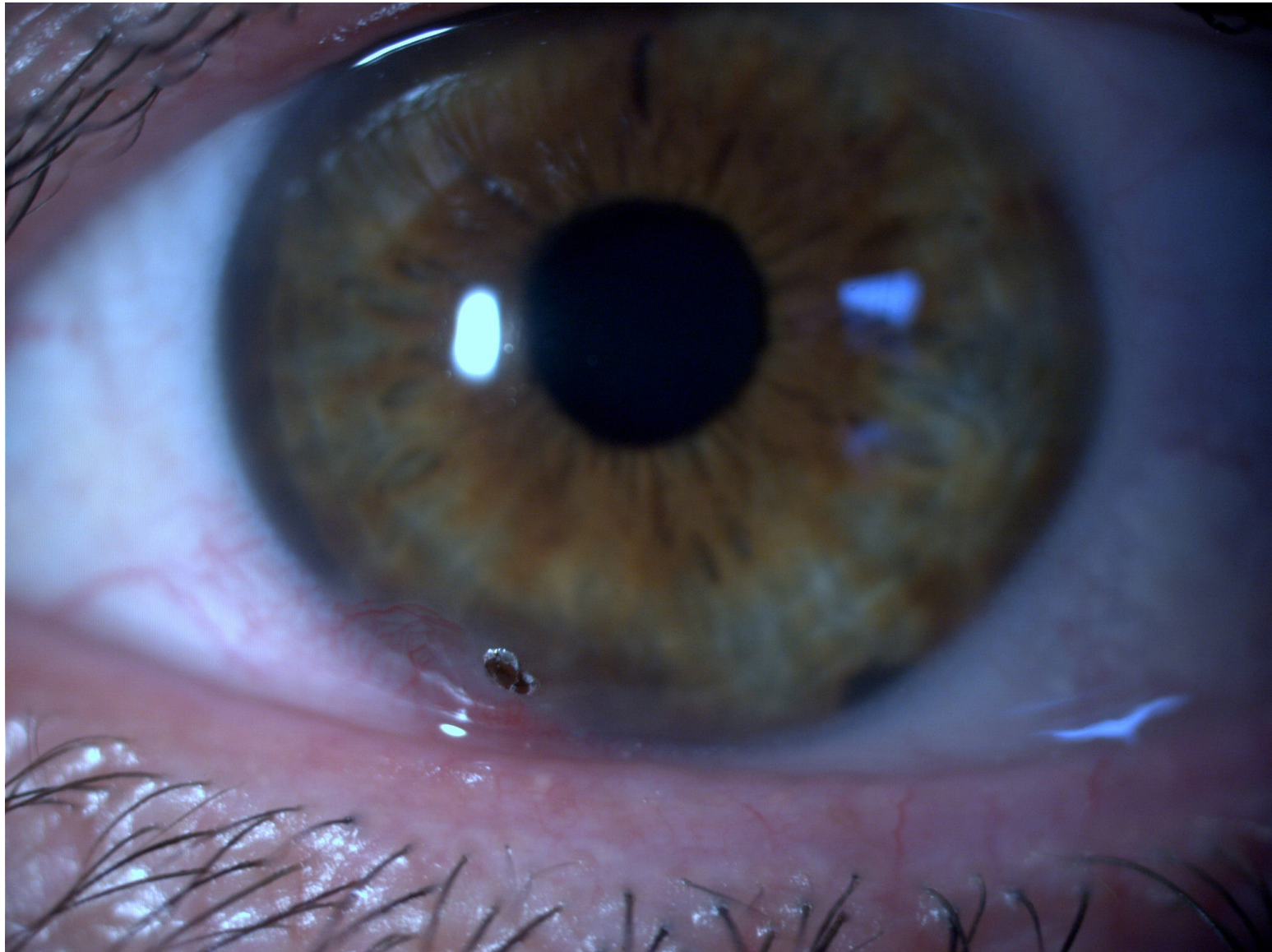
Rougeur perikeratique

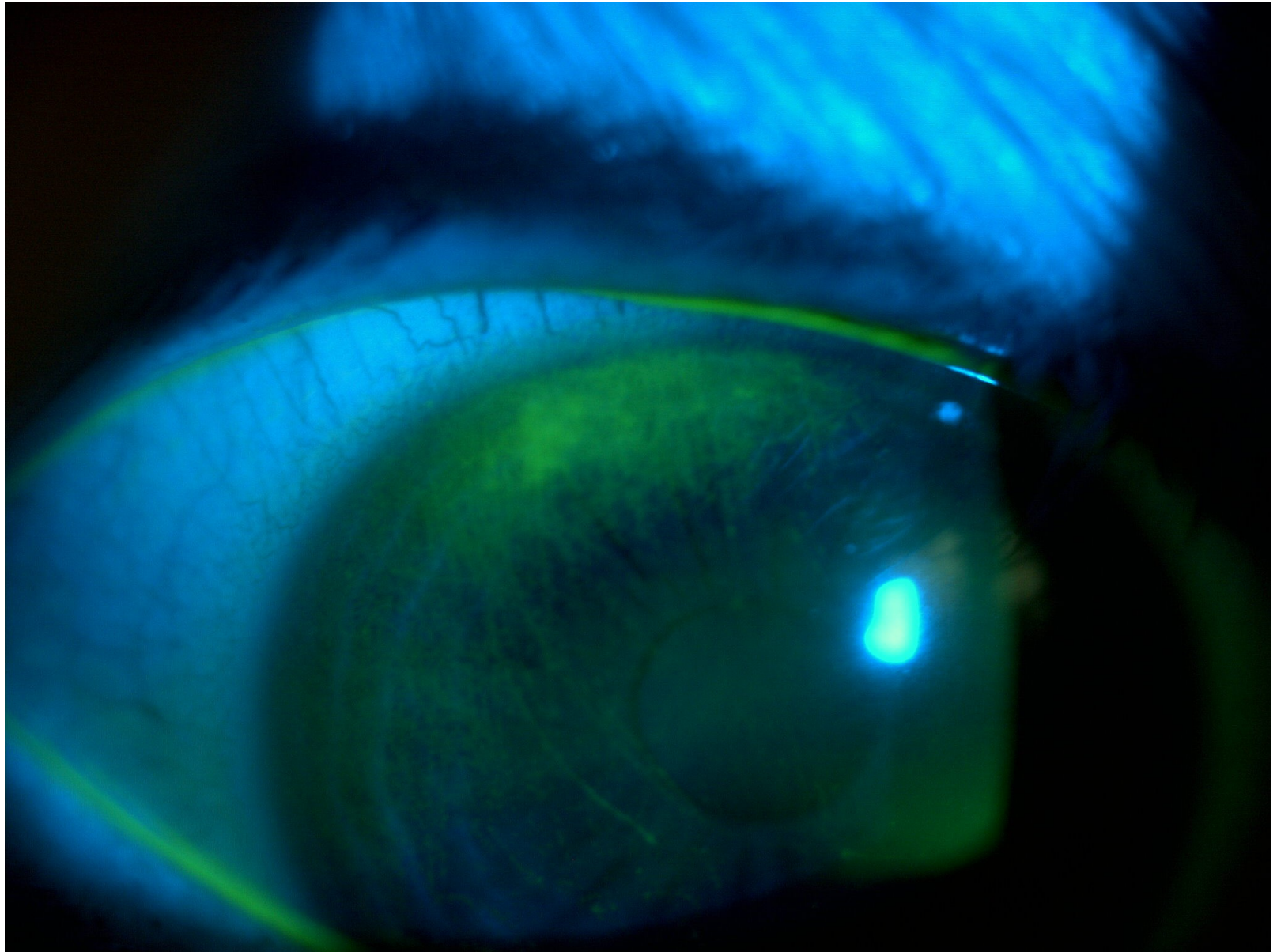
A bricolé pendant le week end

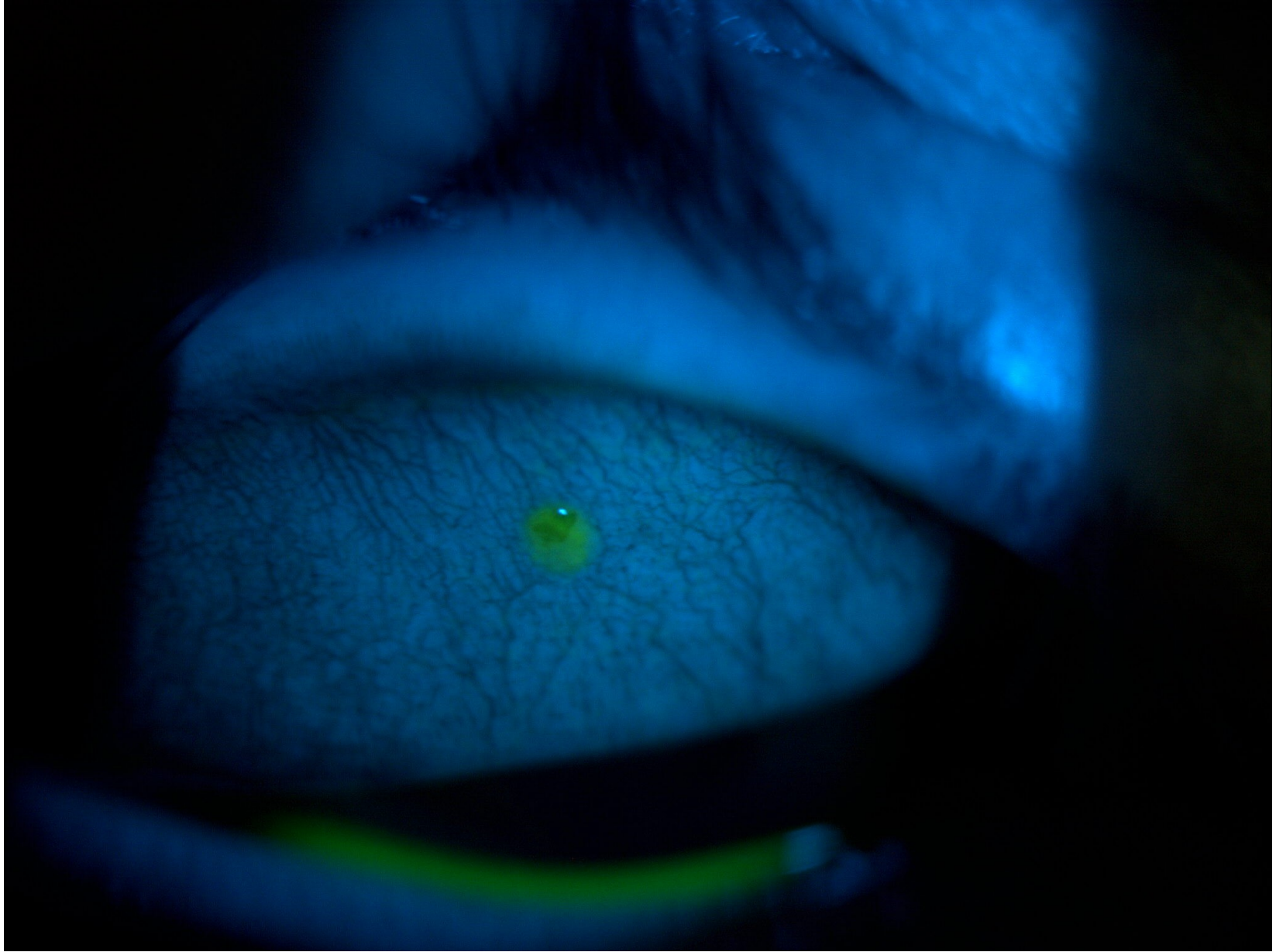












Conduite à tenir

- Test à la fluo
- Eversion de la paupiere
- Ablation du CE si peu profond
- Sinon cs ophtalmo pour grattage et fraisage
- Indobiotic collyre 4fois/j
- Pommade vitamine A le soir
- Rondelle si douleurs 24 h
- Jamais de corticoïdes et d'oxybuprocaine !!!

Histoire de la maladie

Femme de 34 ans

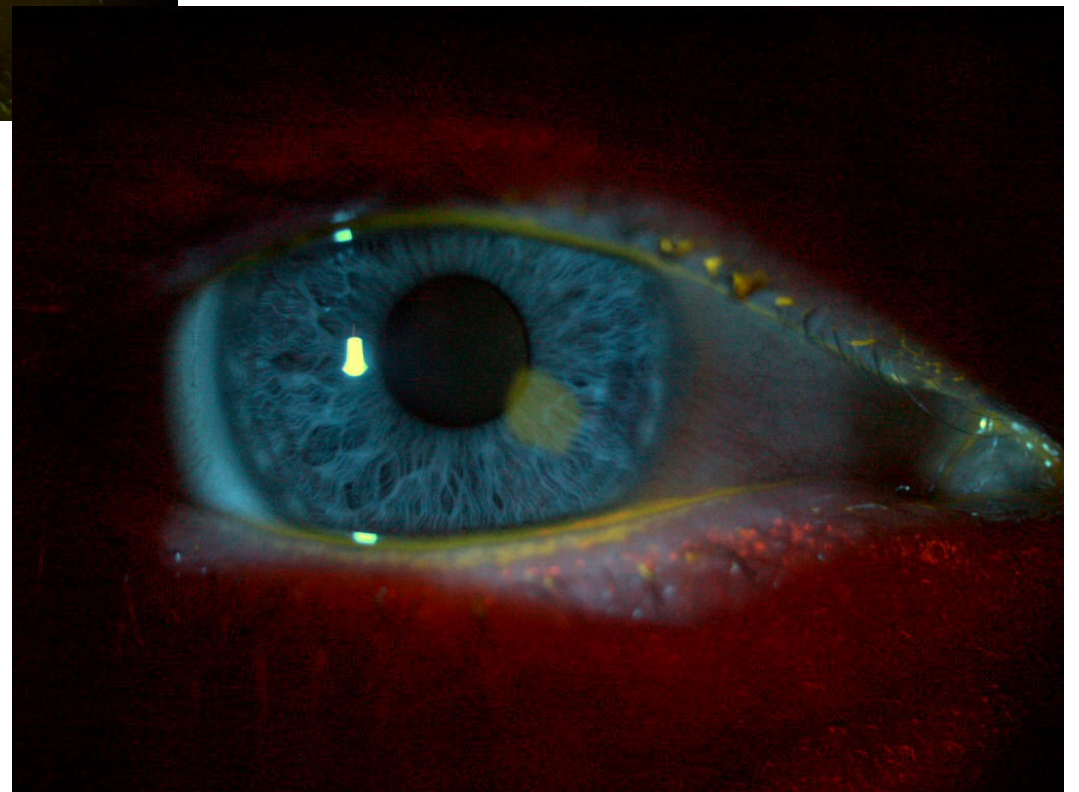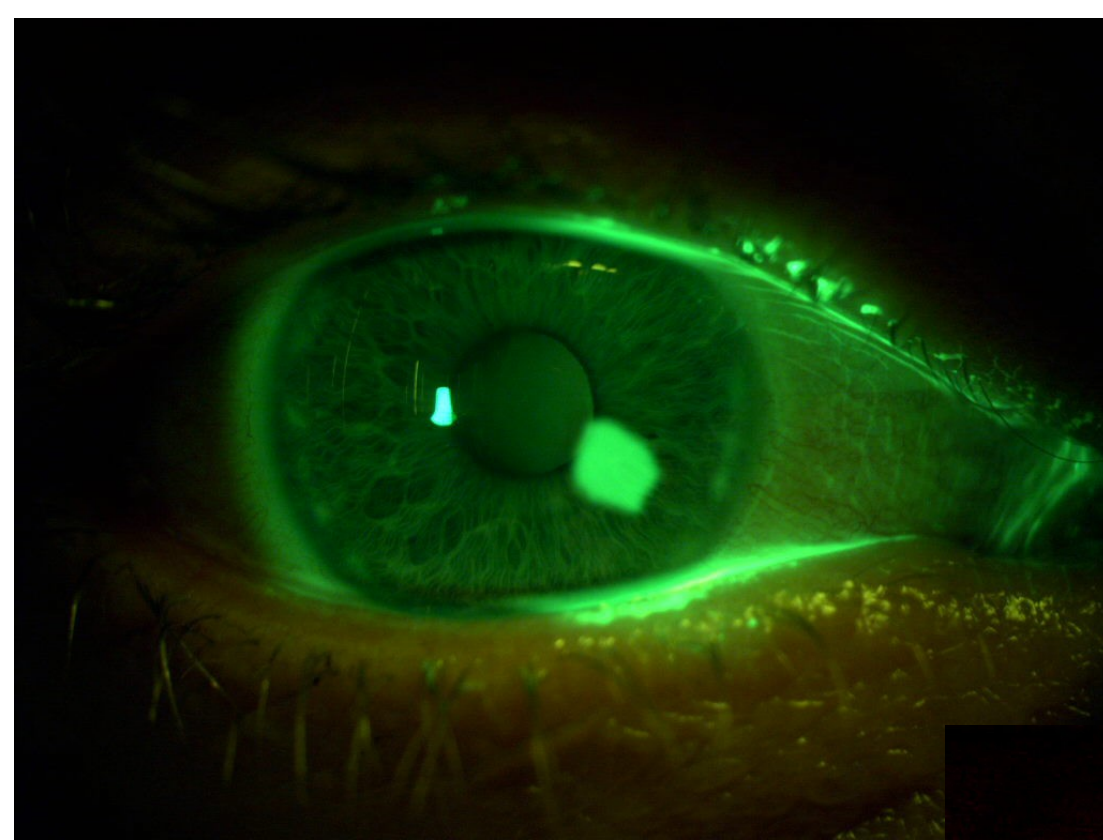
A reçu le doigt de sa fille dans l'oeil la veille au soir

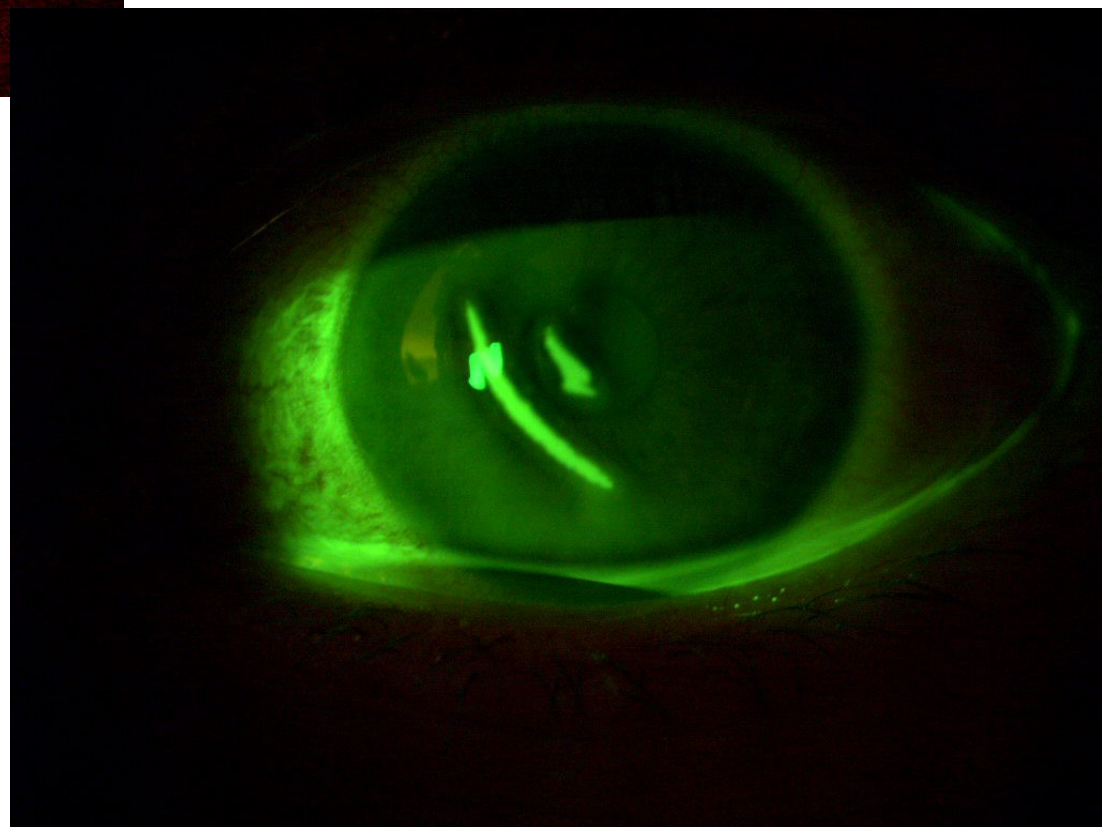
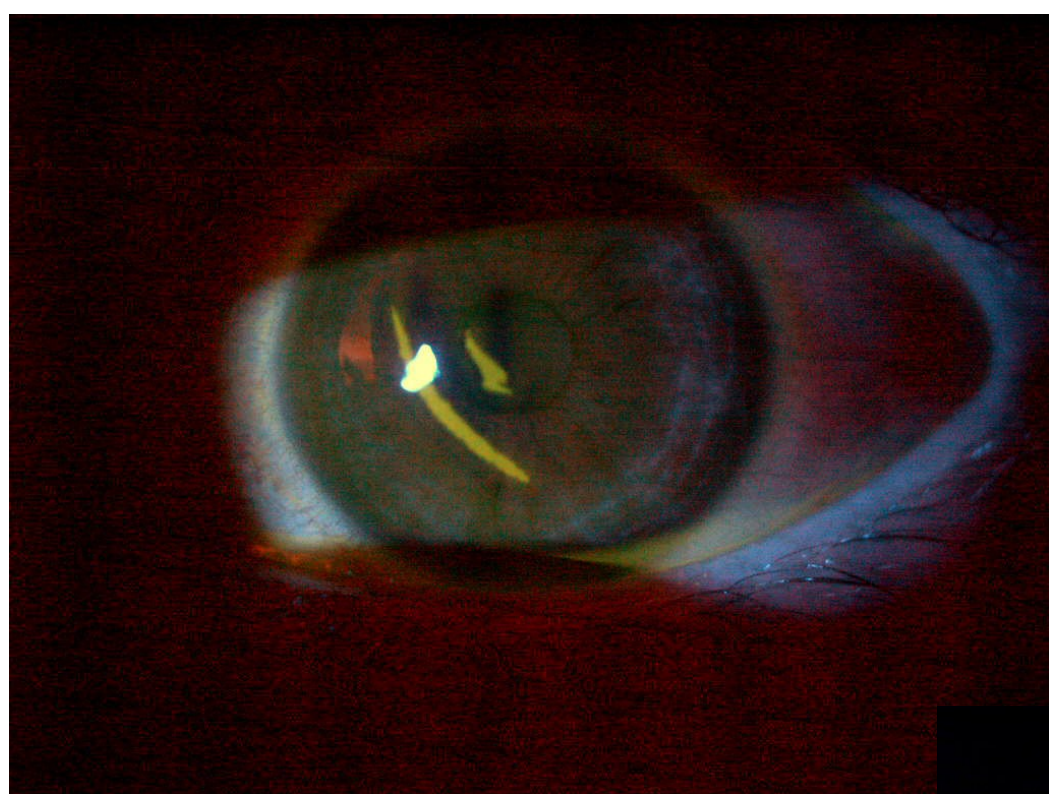
Douleurs

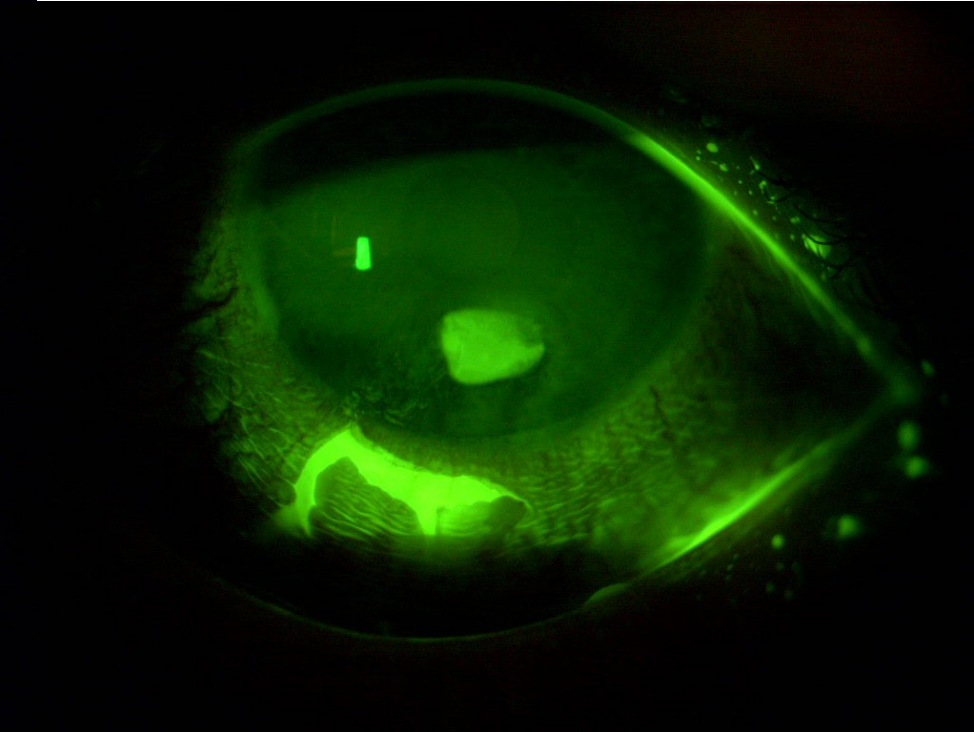
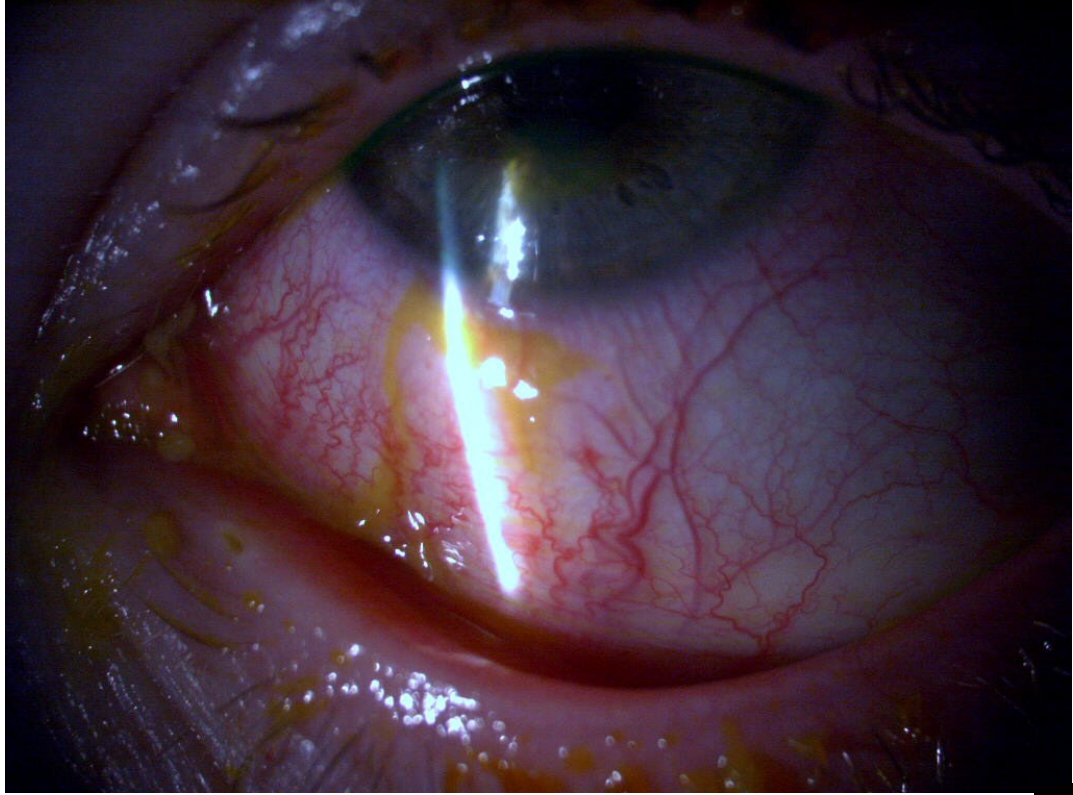
Sensation de corps étranger

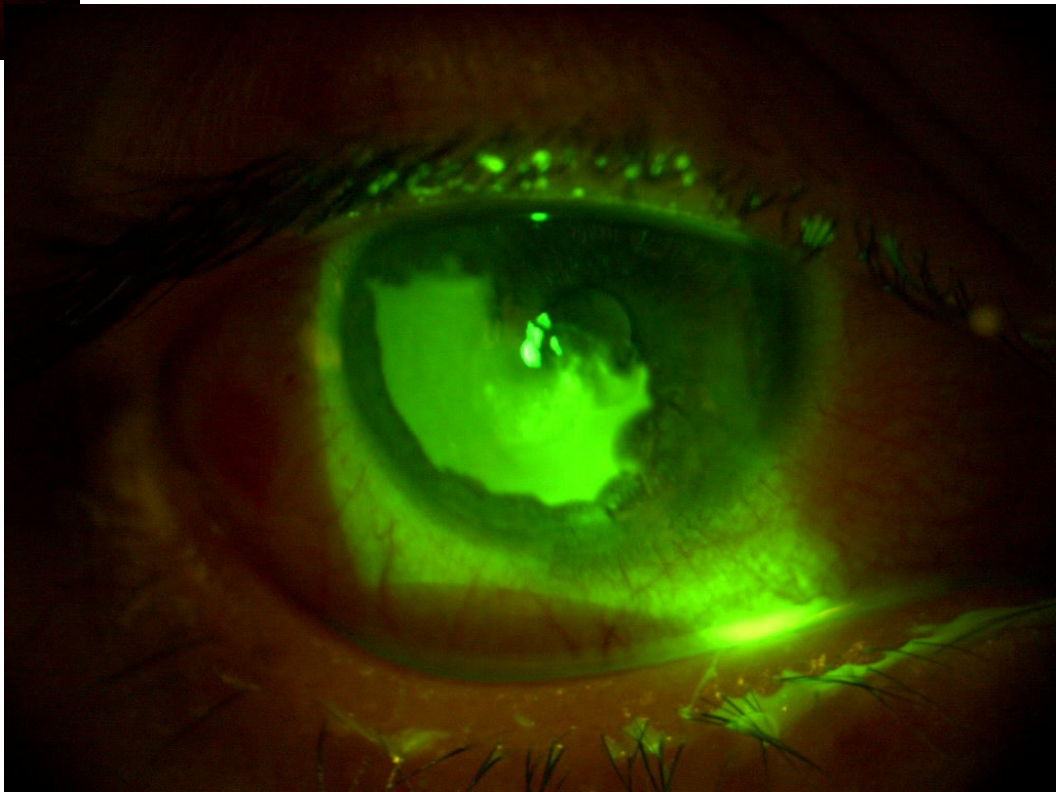
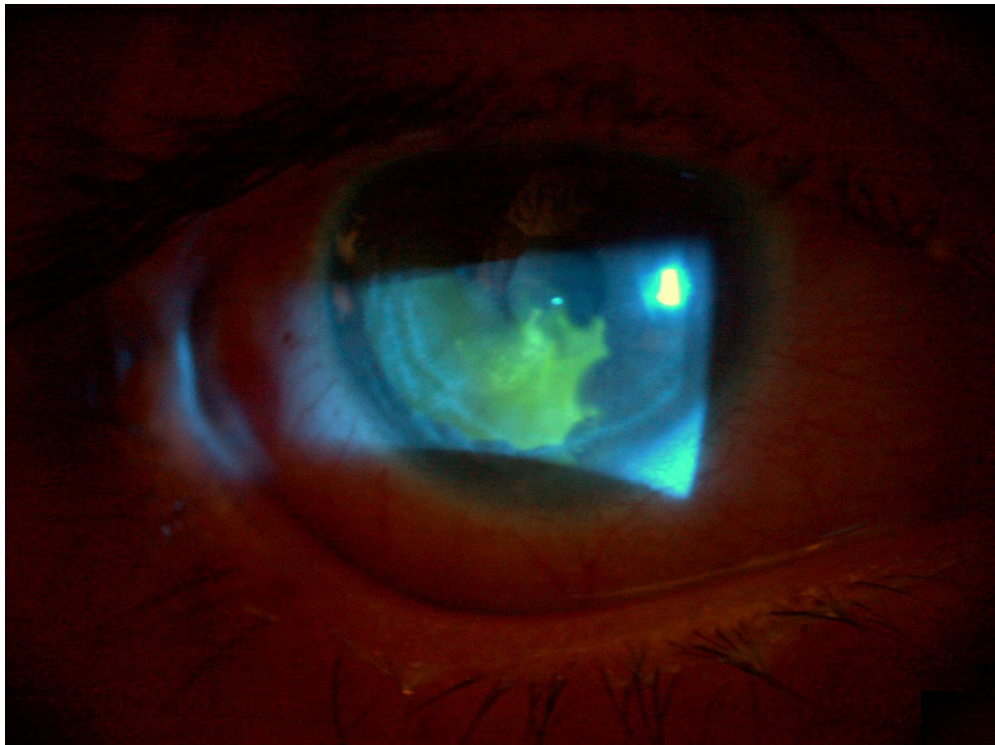
Rougeur

larmoiement









Conduite à tenir

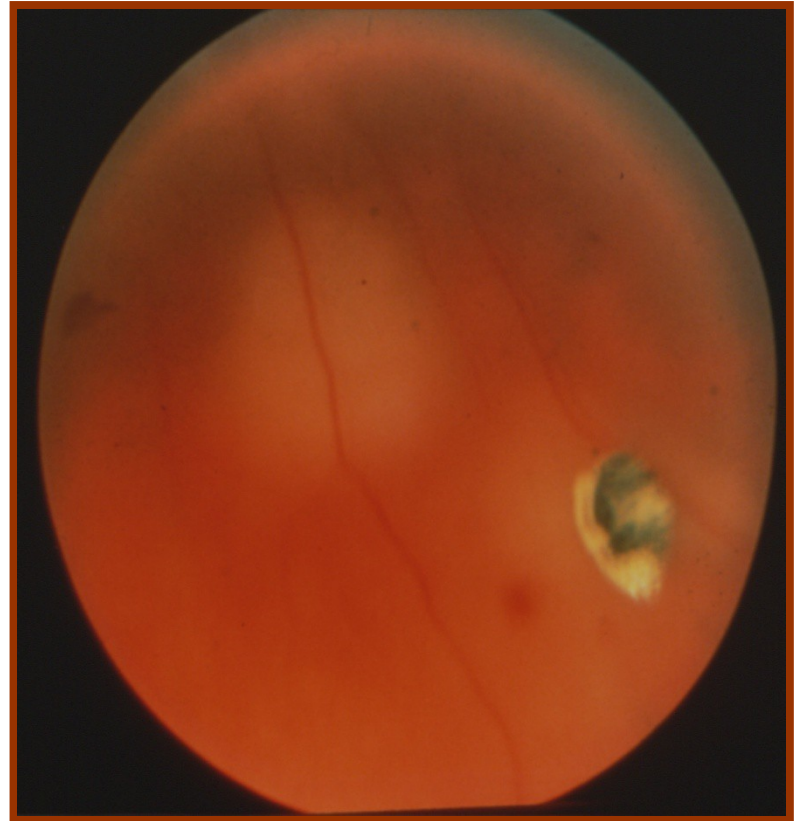
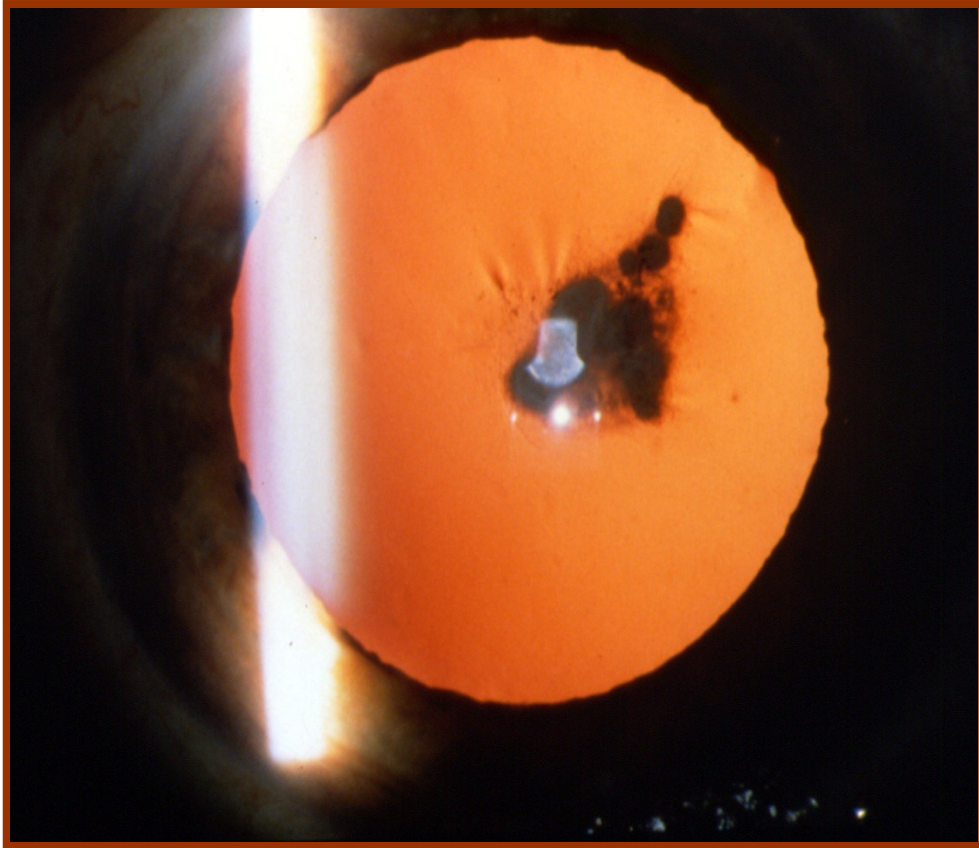
- Test à la fluo
- Collyre antibiotique simple ou Indobiotic collyre 4fois/j
- Pommade vitamine A le soir
- Rondelle si douleurs 24 h
- lubrifiant
- Jamais de corticoïdes et d'oxybuprocaine !!!
- Risque de keratalgie récidivante surtout si blessure par végétal

Histoire de la maladie

Homme de 30 ans

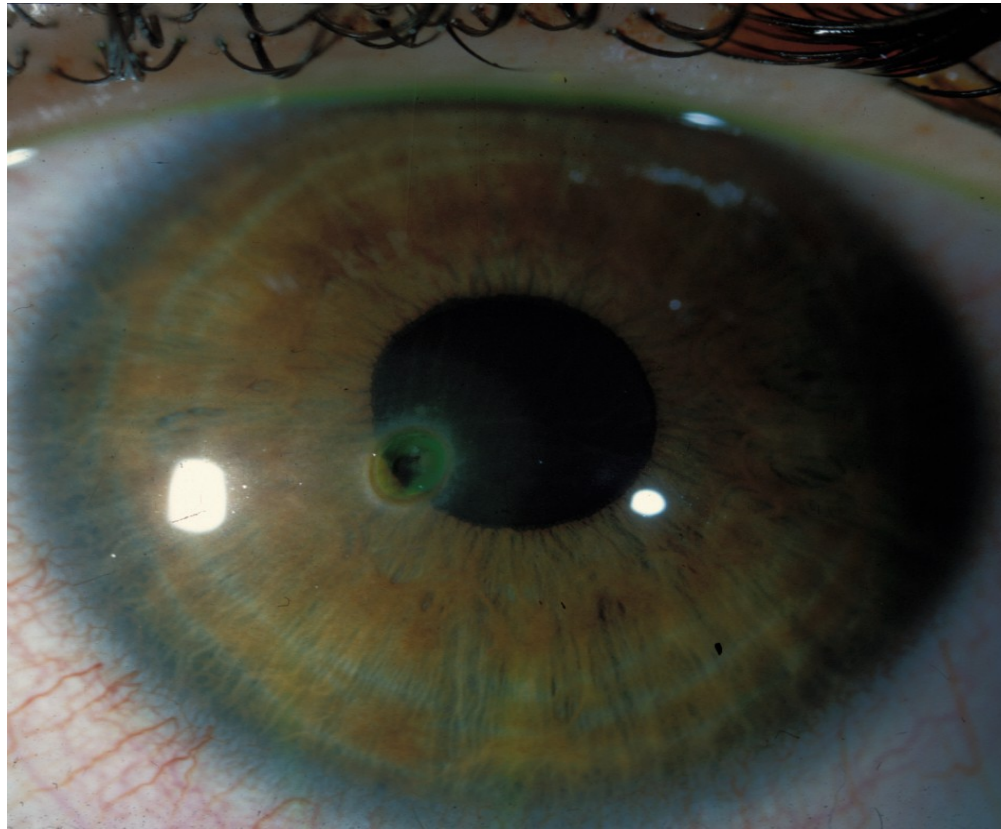
Irritation depuis la veille

A démoli un mur avec un marteau et un burin

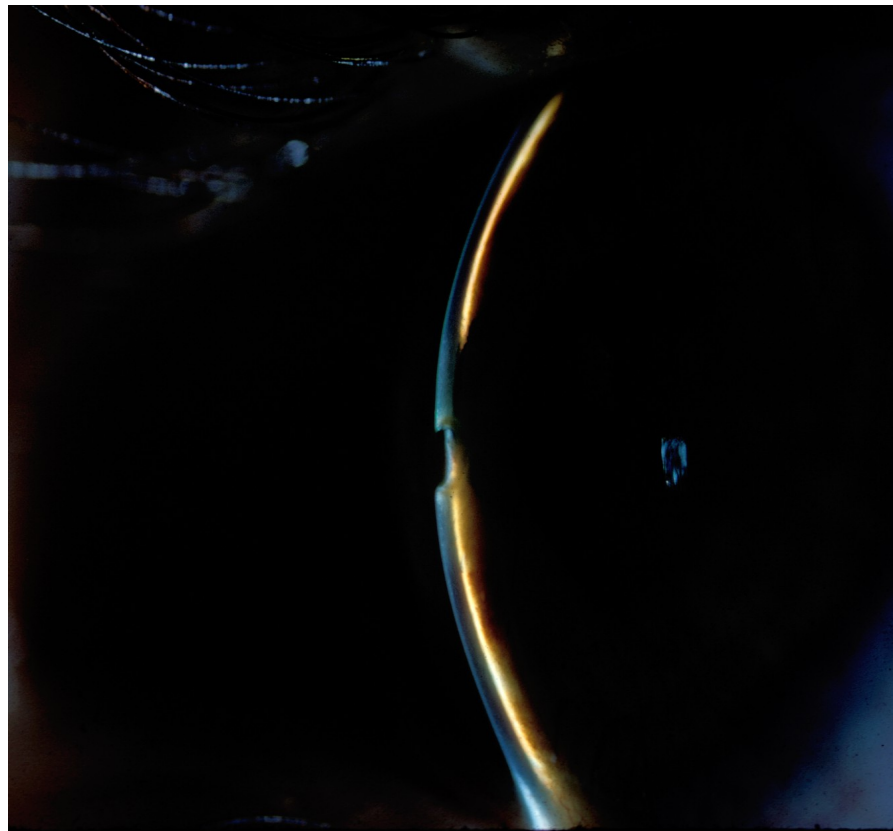


DIAPORAMA TRAUMATO

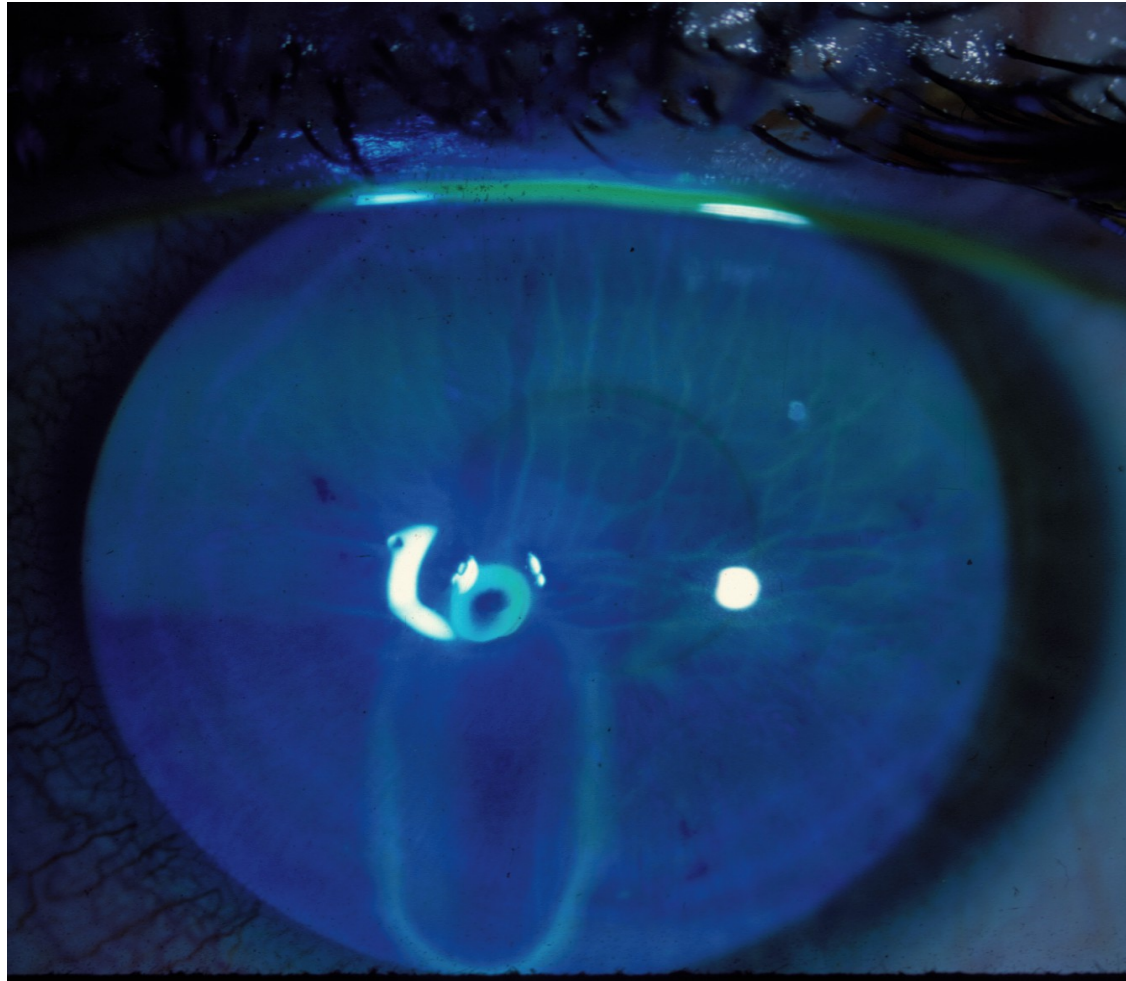
Plaie de cornée transfixiante ?



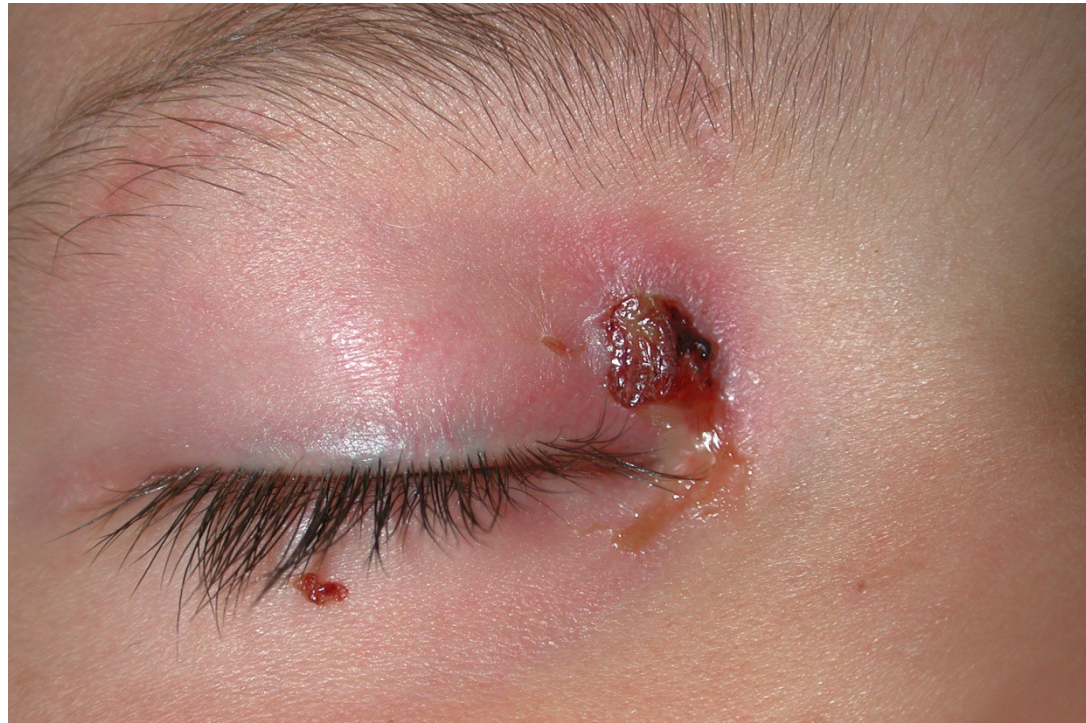athalamie

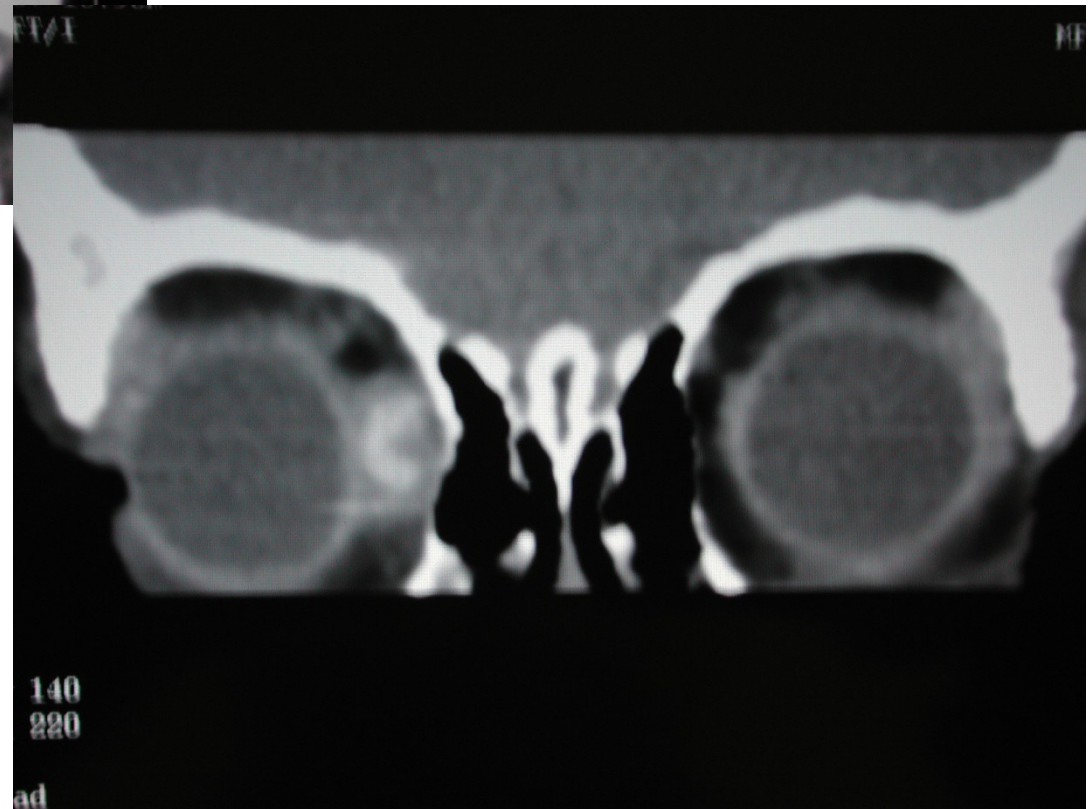
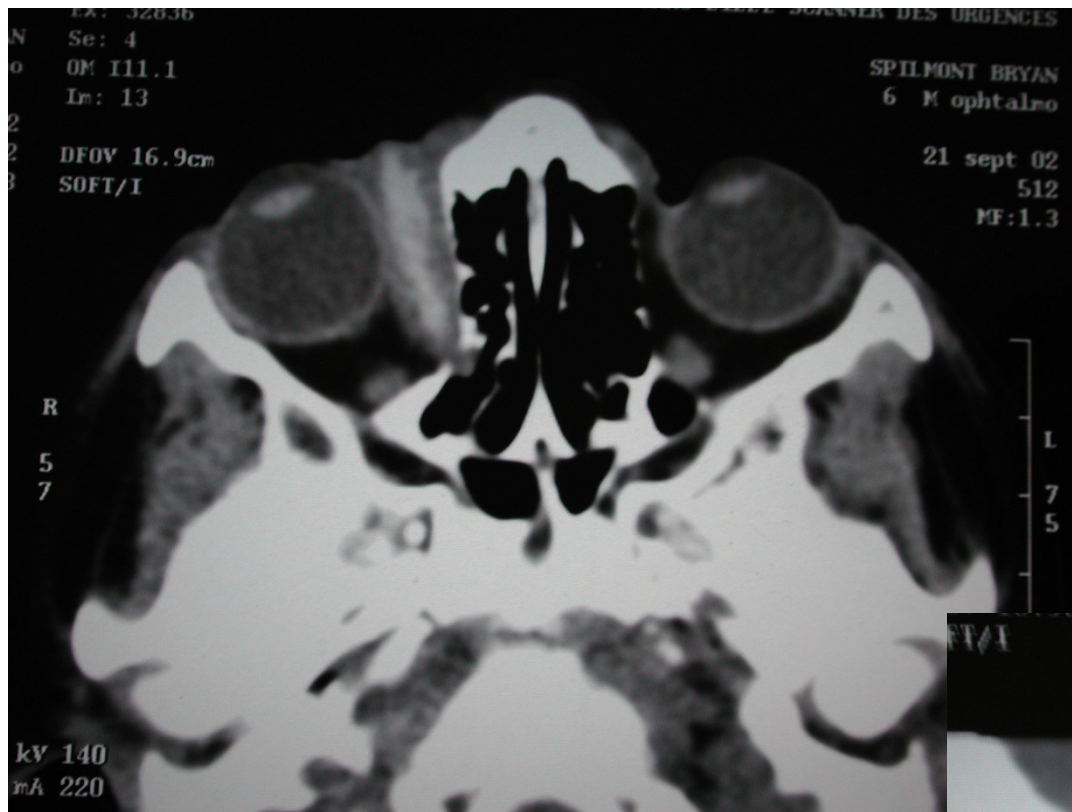


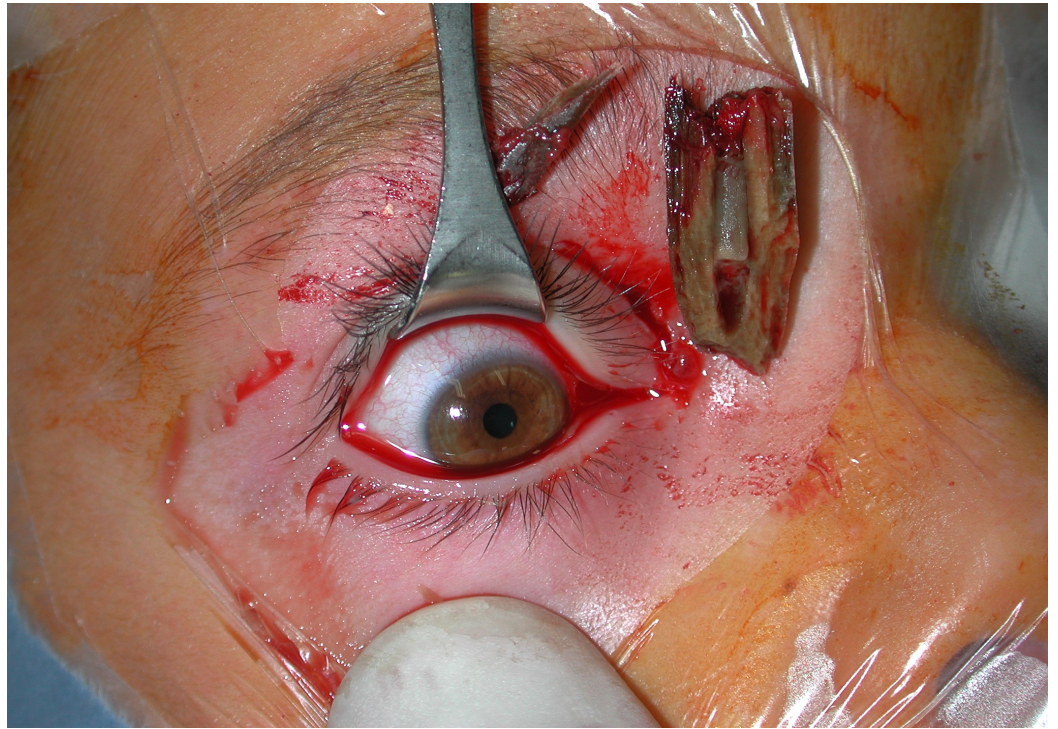
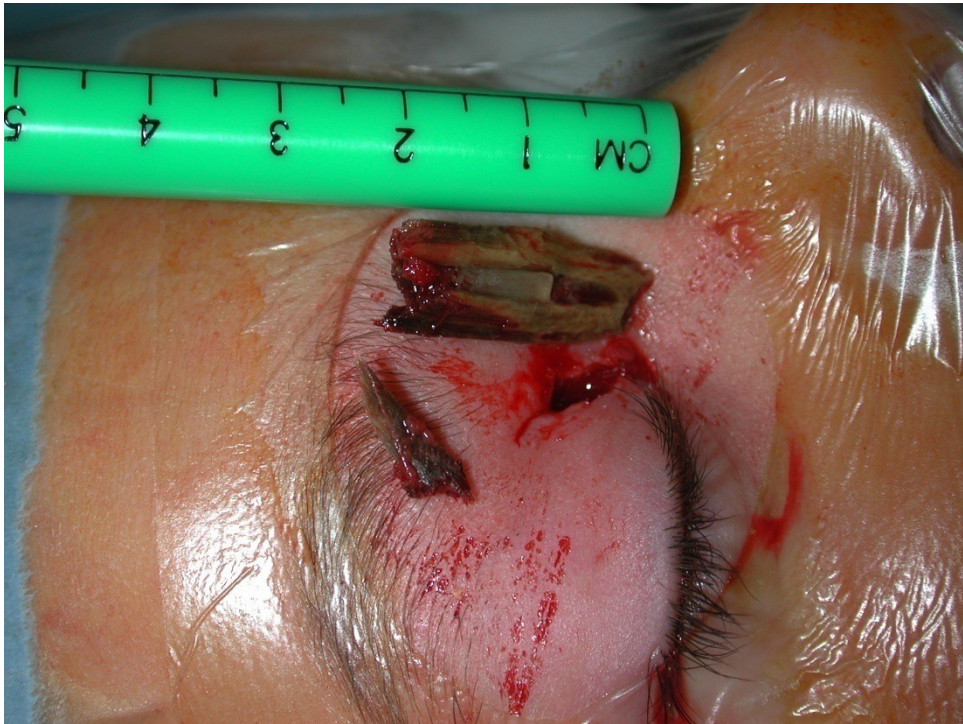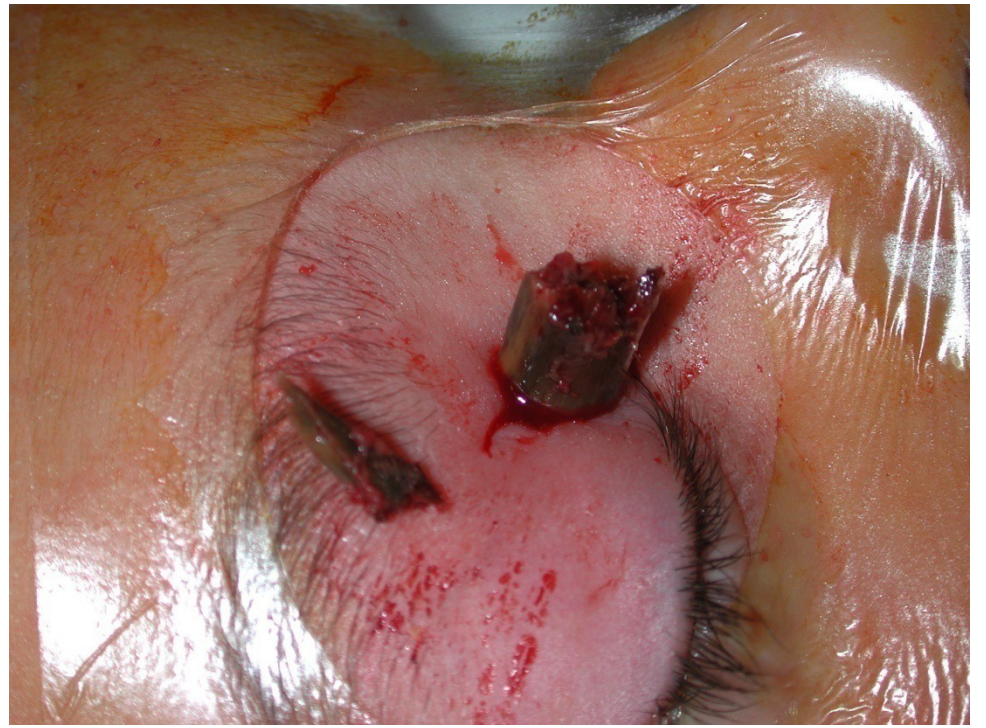
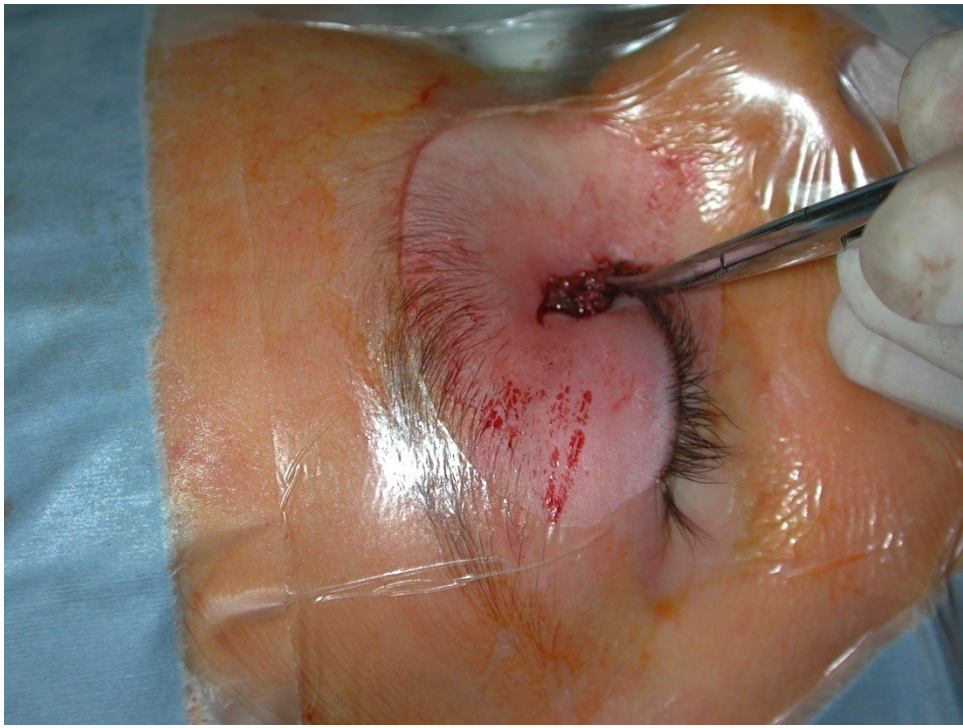
Signe de seidel



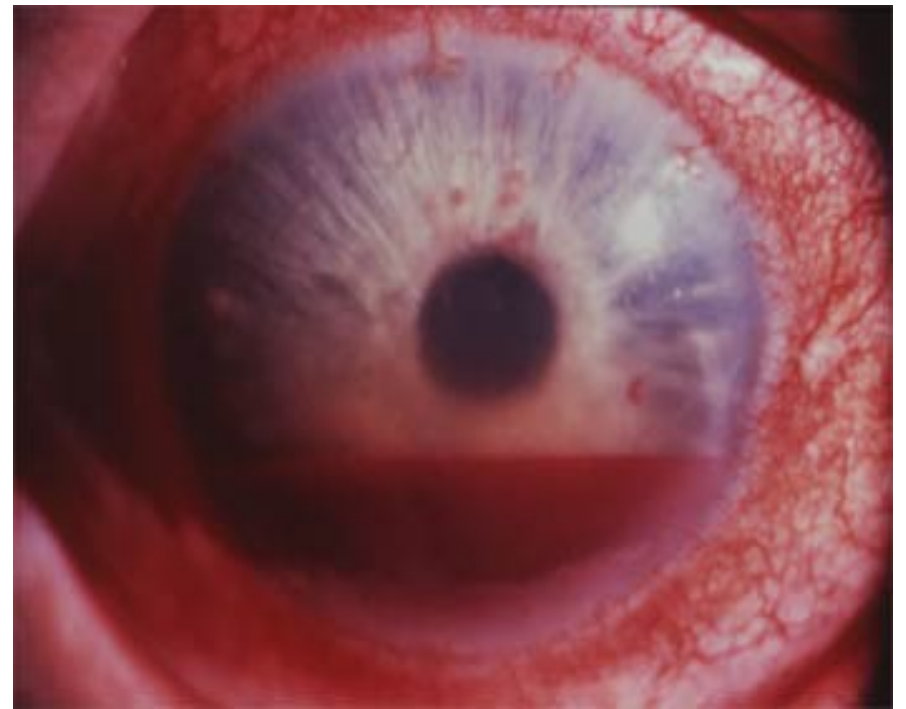
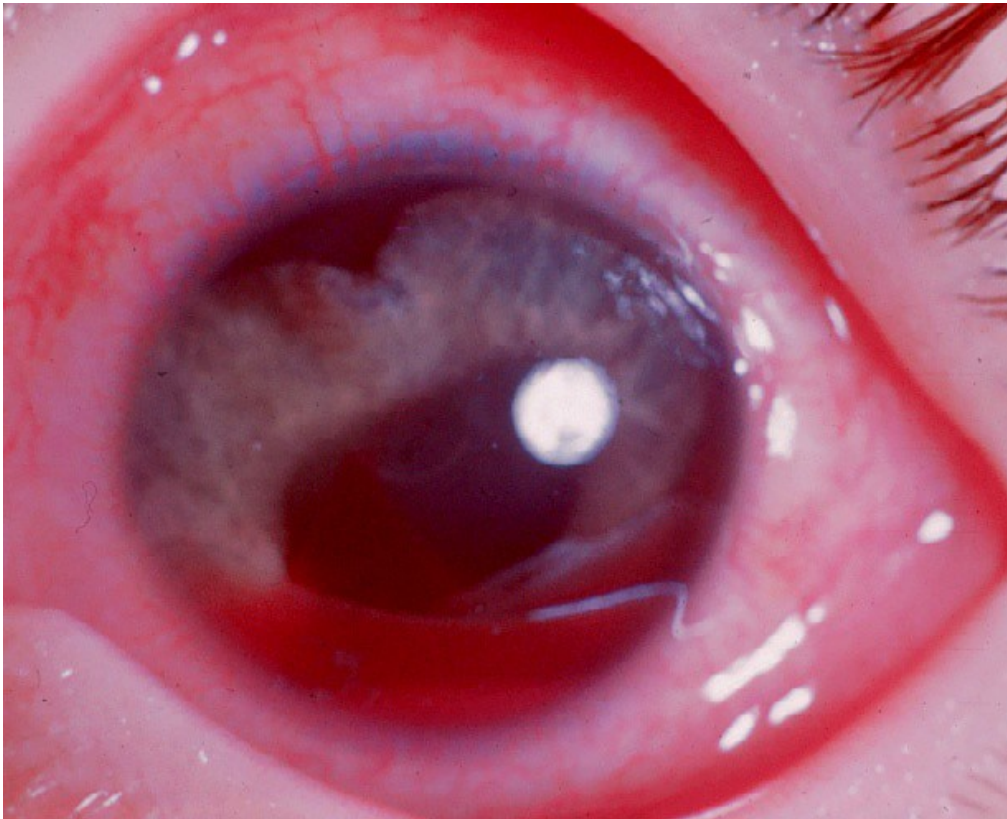
Plaie perforante paupière



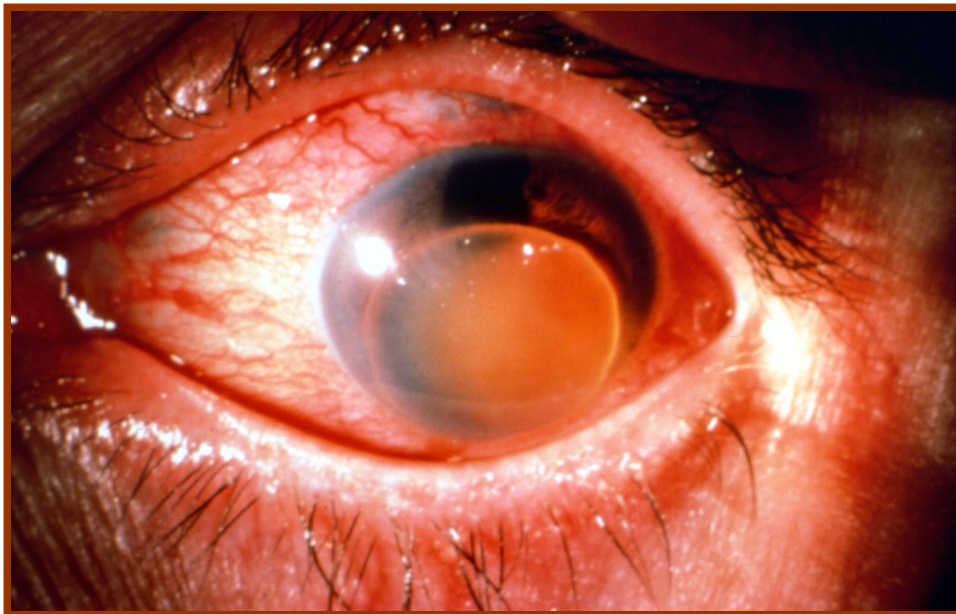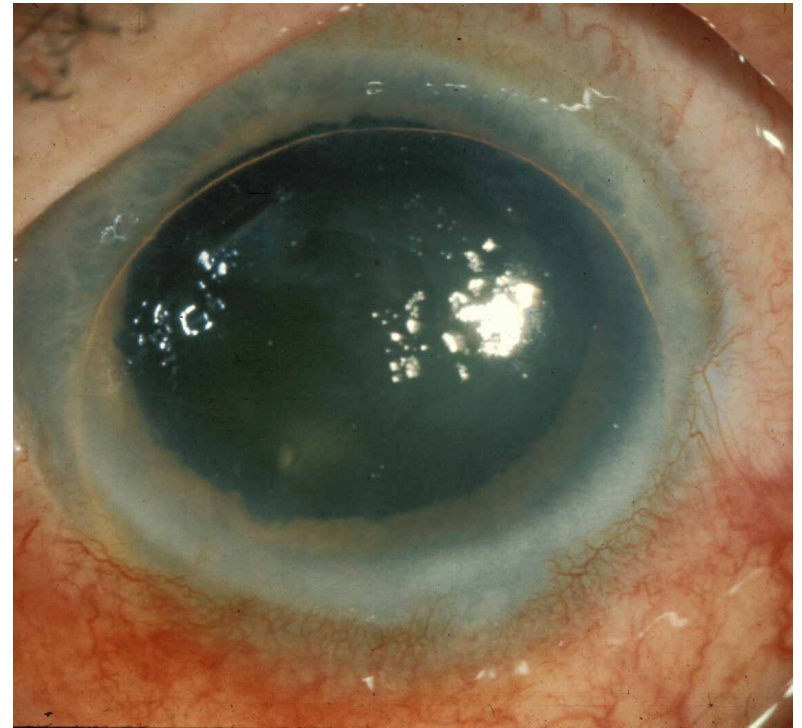
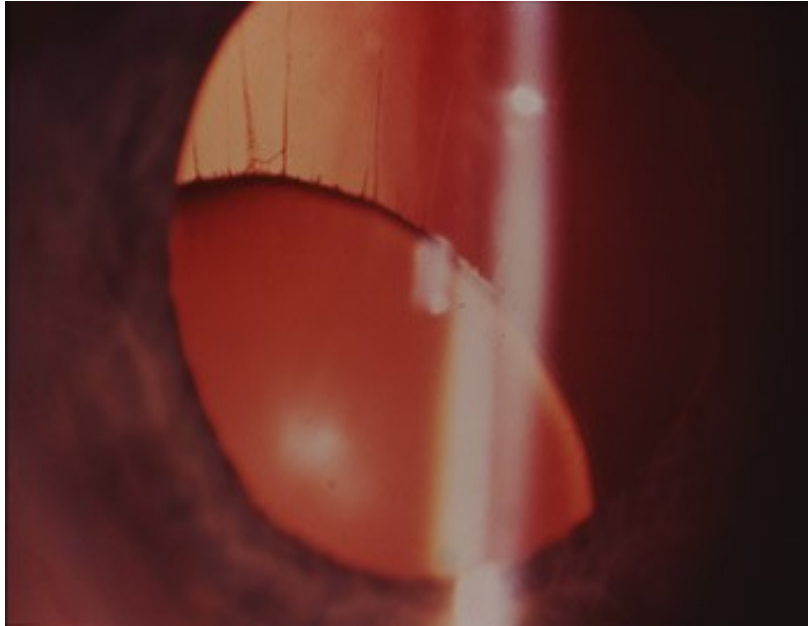




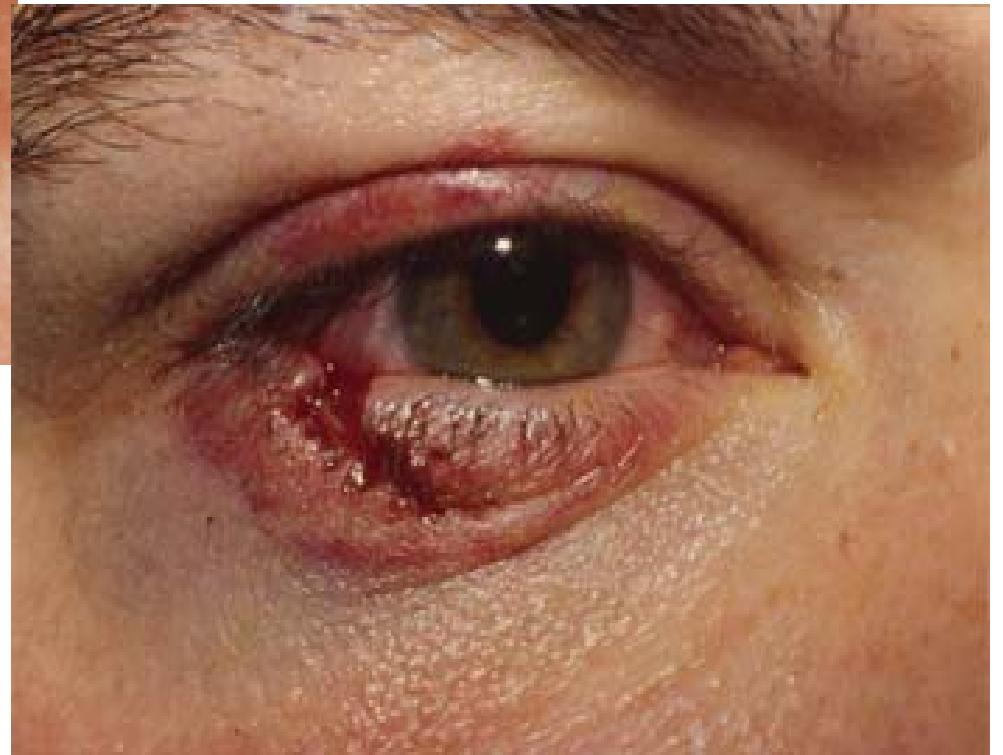
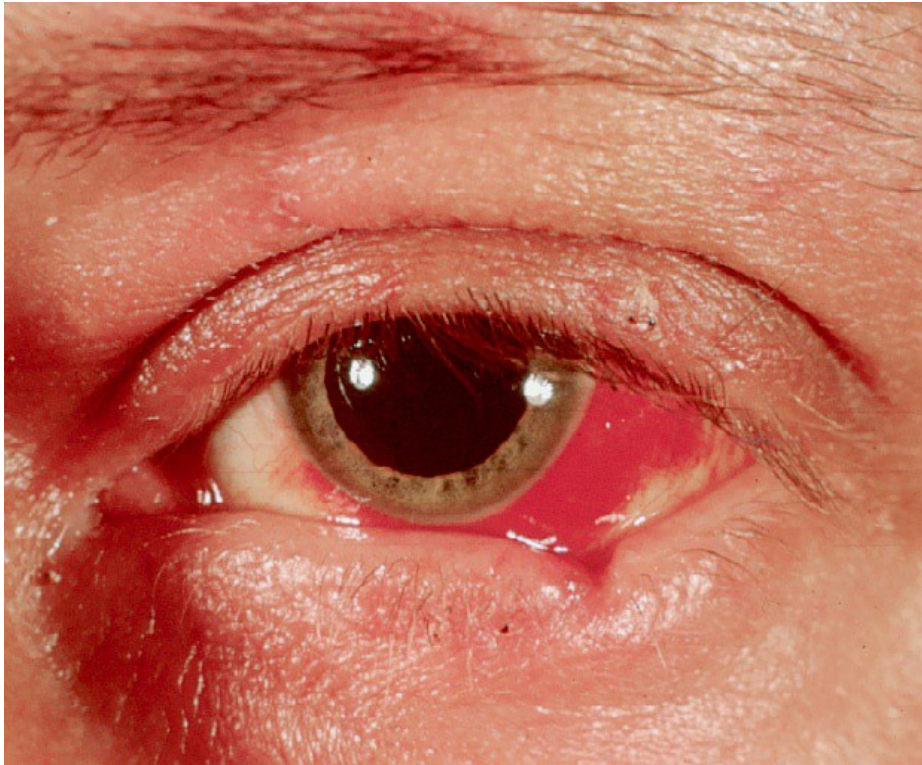Contusion oculaire avec hyphéma et iridodialyse



Luxation du cristallin



Plaie de paupiere et voies lacrymales



DOCTEUR J'AI L'OEIL ROUGE

Toujours importance de l'interrogatoire

- Ancienneté
- Circonstance de survenue
- Avec douleur ou BAV
- Prurit brulure
- Secretion
- Syndrome cornéen

Histoire de la maladie

Femme de 60ans sans atcd

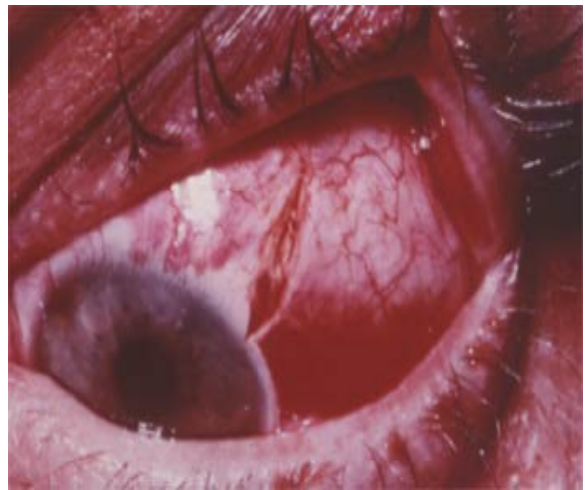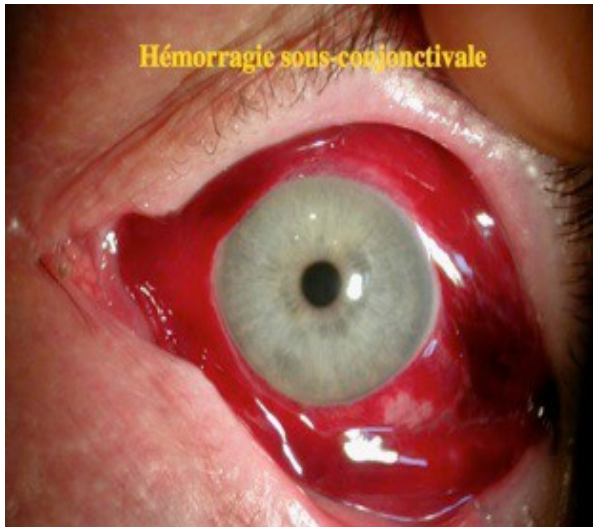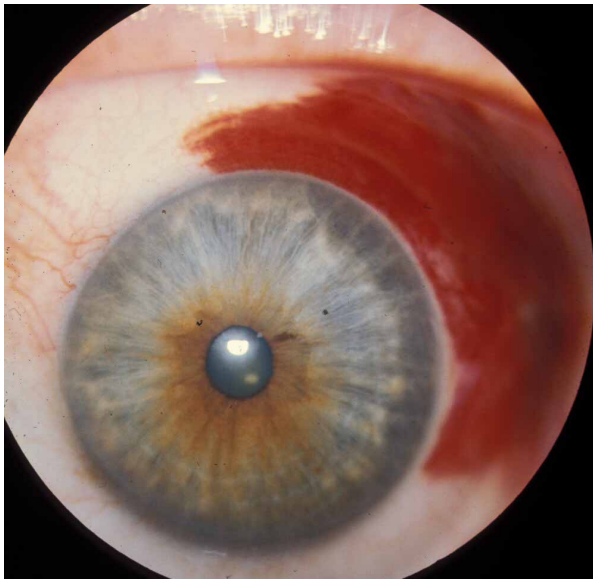
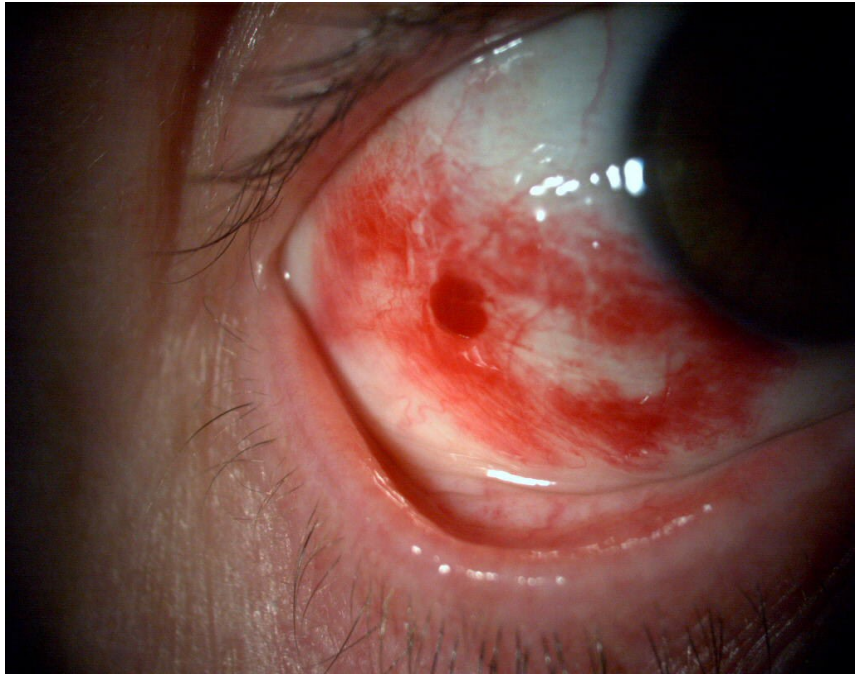
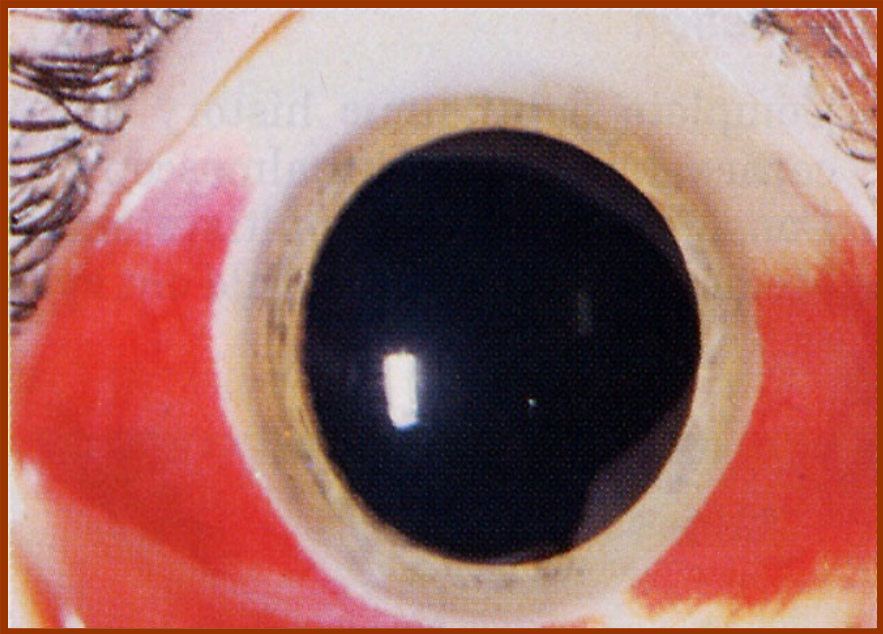
Oeil rouge depuis 2j

Sans Douleur

AV préservée

Pas de sécrétions

Augmente de taille



Conduite à tenir

- Pas de traitement
- Ou lubrifiant à la demande ou vitarutine
- Expliquer l'évolution

Histoire de la maladie

Homme de 20 ans

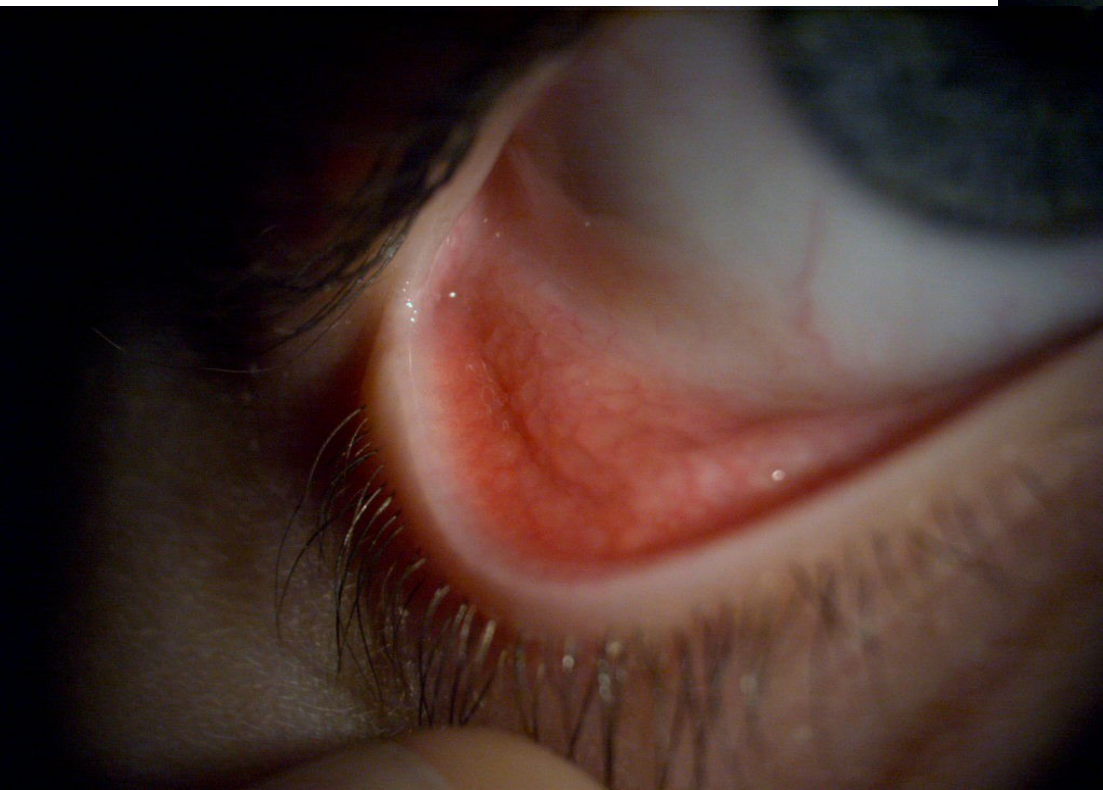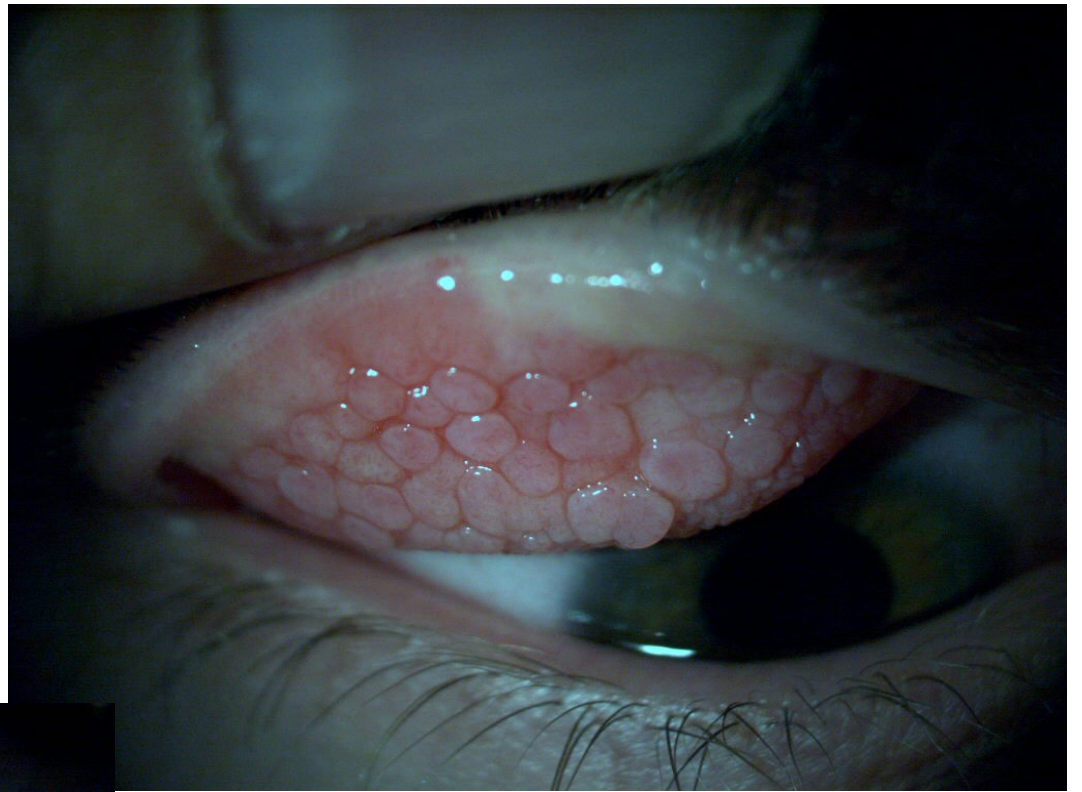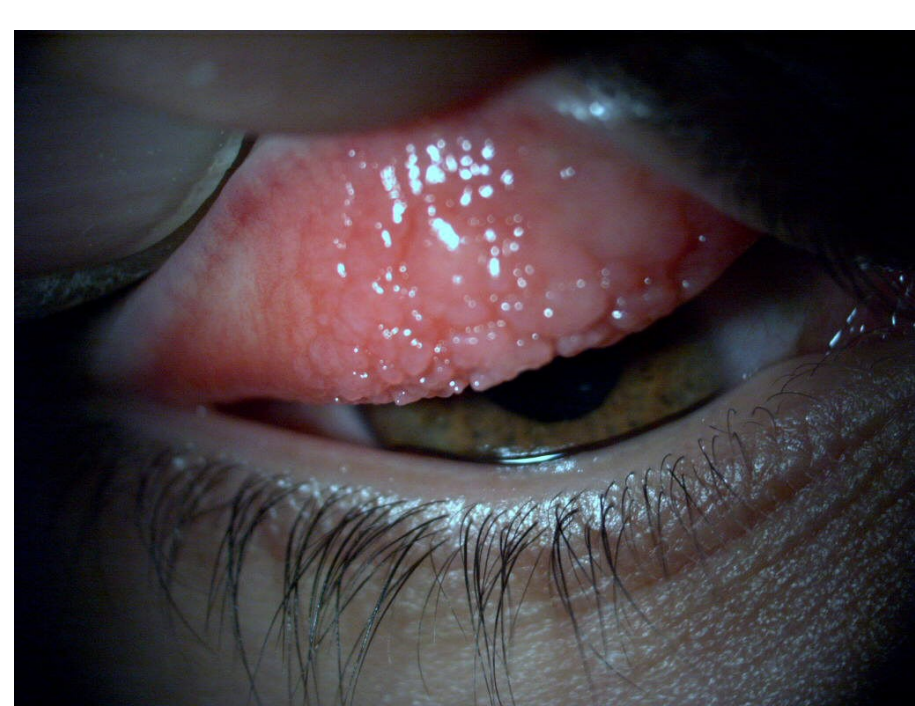Oeil rouge depuis 20 j

Intensité variable

Sans Douleurs mais prurit

AV préservée

Secrétions muqueuses parfois



Conduite à tenir

- Lavage oculaire unidose
- Antihistaminique locaux et généraux
- antidegranulant
-
- Conduite différente si syndrome cornéen chez enfant de 10 ans car aspect de keratoconjunctivite vernale = risque d'ulcère cornéen

Histoire de la maladie

femme de 30 ans

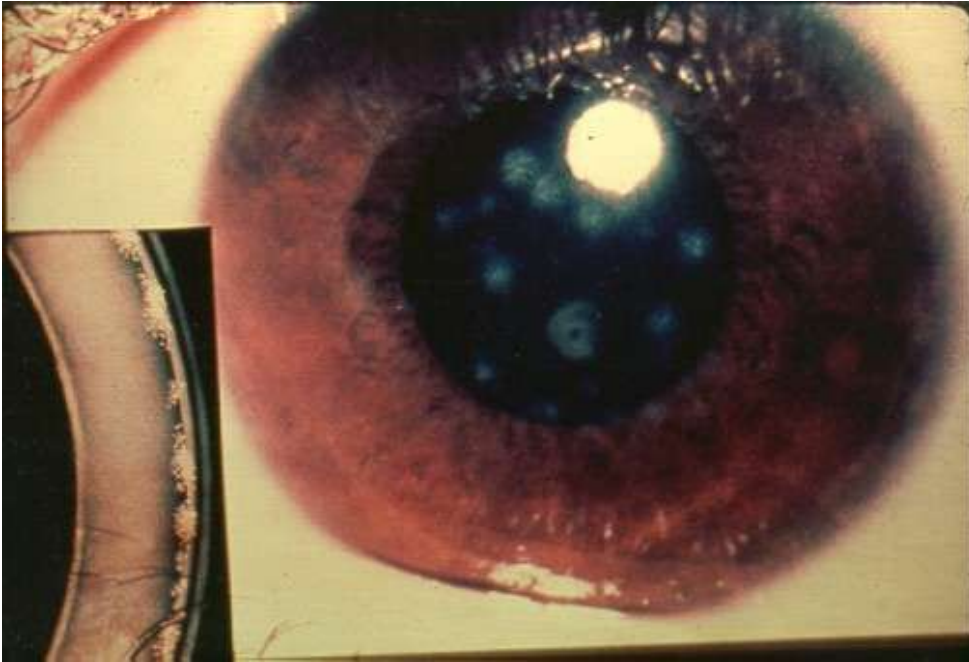
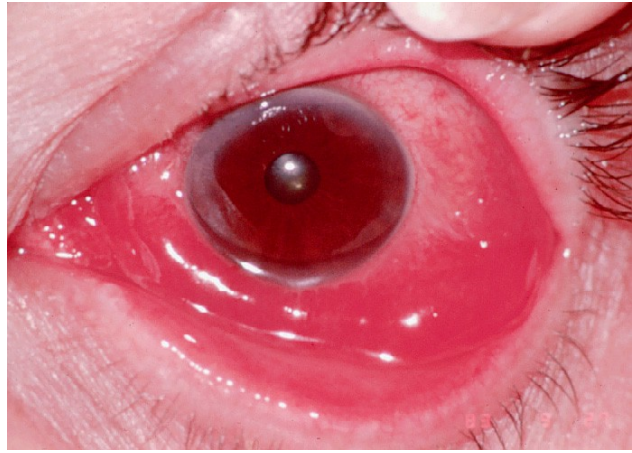
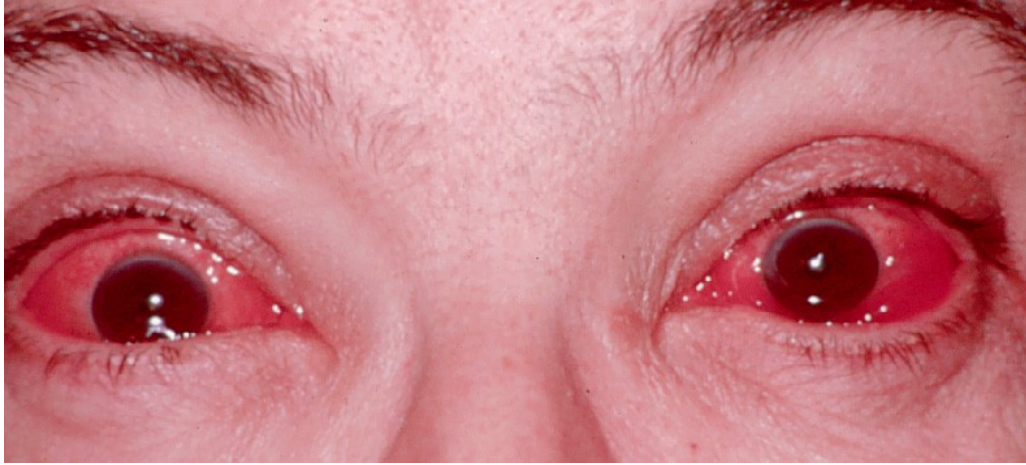2 yeux rouges depuis 24H

Sans Douleur mais sensation de sable +++

AV préservée

Secrétions muco purulentes+

Epoux idem il y a 8 j



Conduite à tenir

- Lavage oculaire unidose
- Antiseptique type vitabact 4 fois par jour
- Lubrifiant
- Lavage des mains très contagieux
- Patience car guérison longue
- Collyre ATB que si sur infection
- Pas de corticoïdes
-

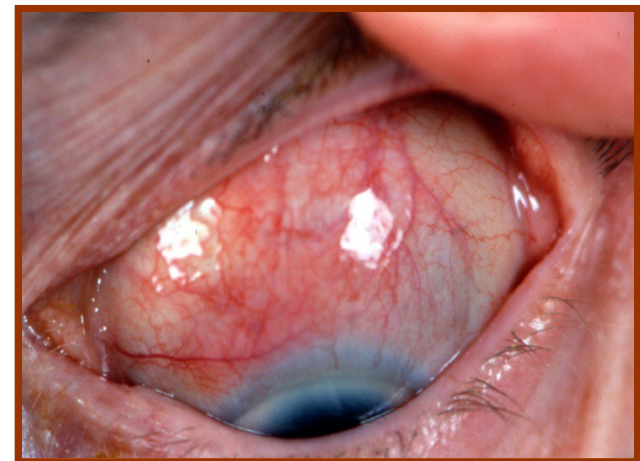
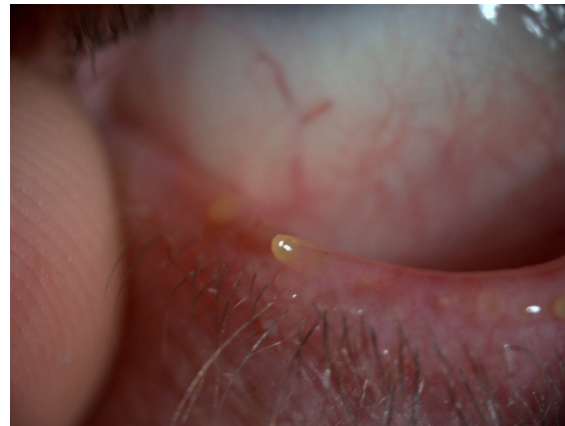
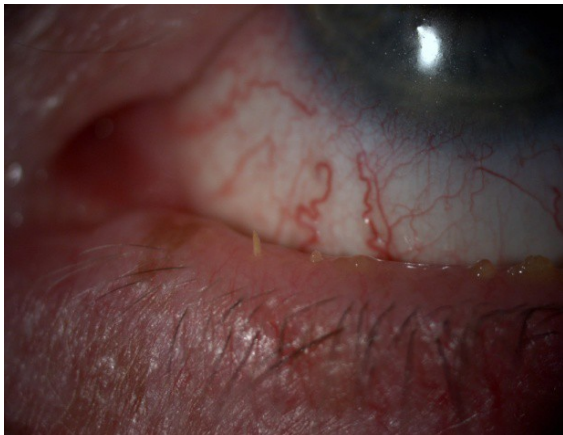Blepharite

Évolution souvent chronique bilatérale type de gêne, grains de sable, sécheresse, larmoiement

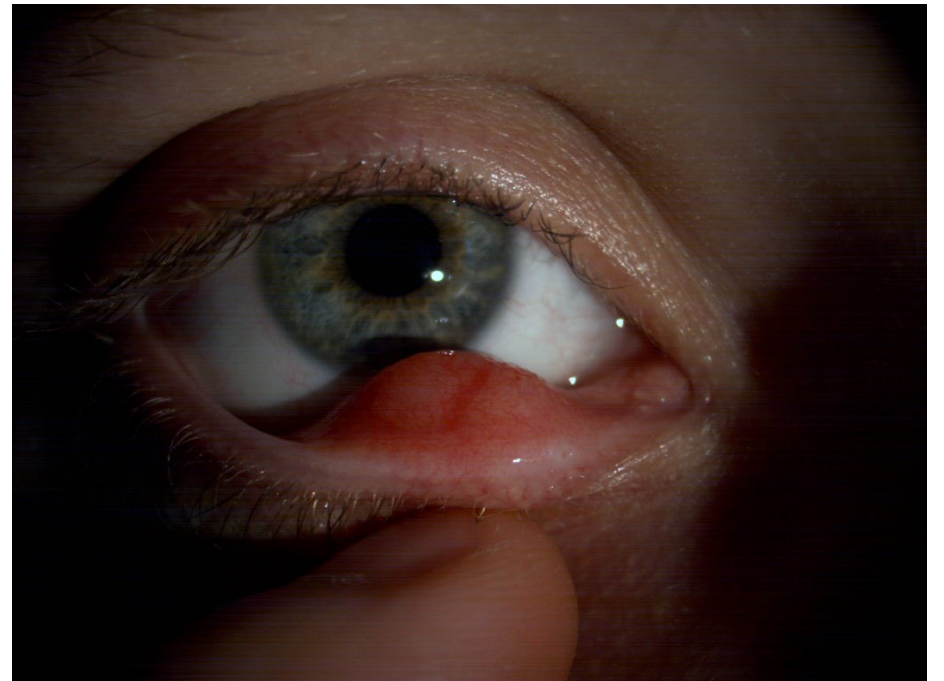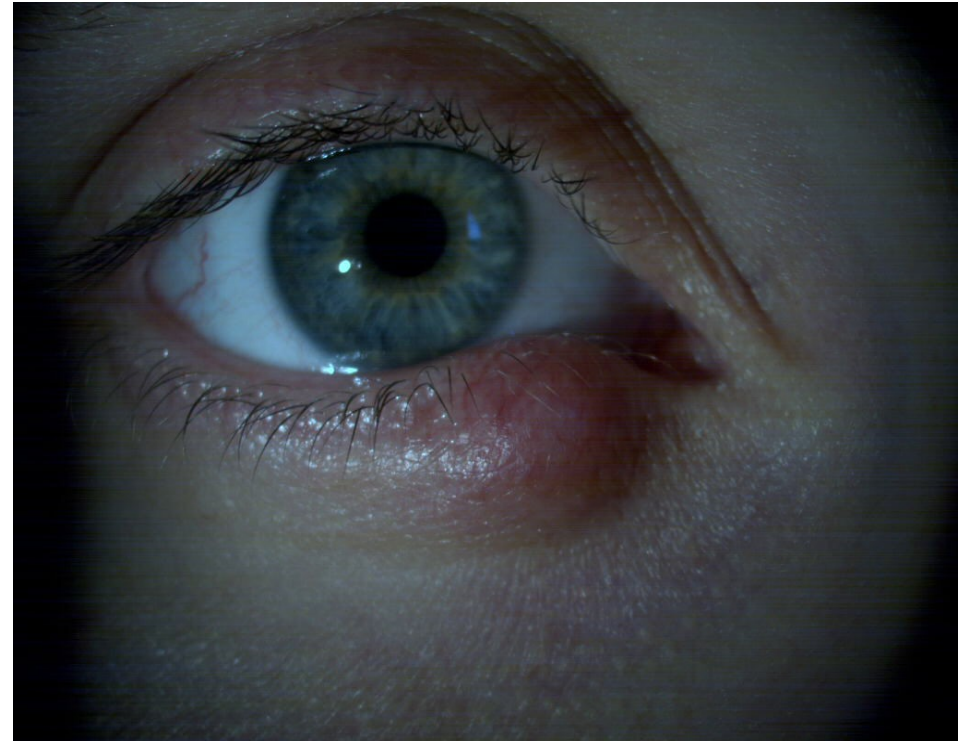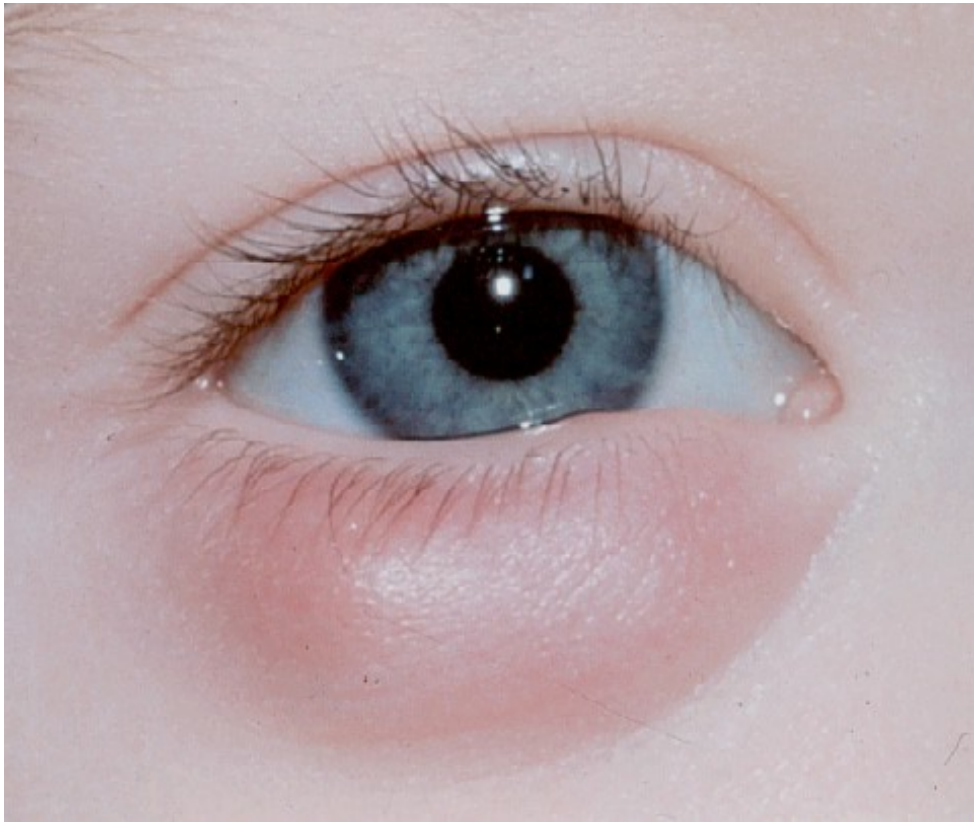Inflammation palpébrale, atteinte des glandes meibomius, sécheresse cornéenne

TTT : soins de paupières réguliers à poursuivre++, lavage oculaire, lubrifiants gants de toilette chaud tous les jours

Inflammation parfois aigue, ou chalazion : adjonction traitement antibio-corticoïde en cure courte.



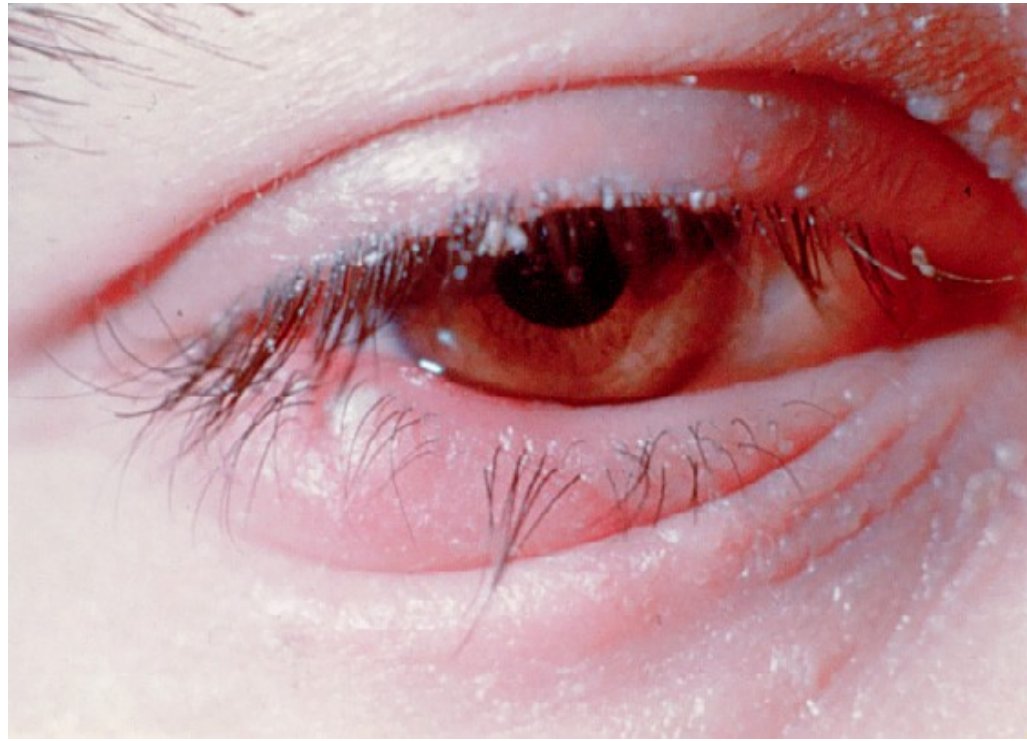DOCTEUR, J'AI UNE BOULE



CHALAZION Conduite à tenir

=obstruction inflammatoire d'une glande de meibomius

- Tobradex collyre 4 fois par jour
- Sterdex pommade le soir au coucher
- Gant chaud pendant 2 minutes 2 fois /j puis massage doux
- Traitement 15 j
- Chirurgie si persiste
-
- Enfant moins 8 ans = frakidex pommade



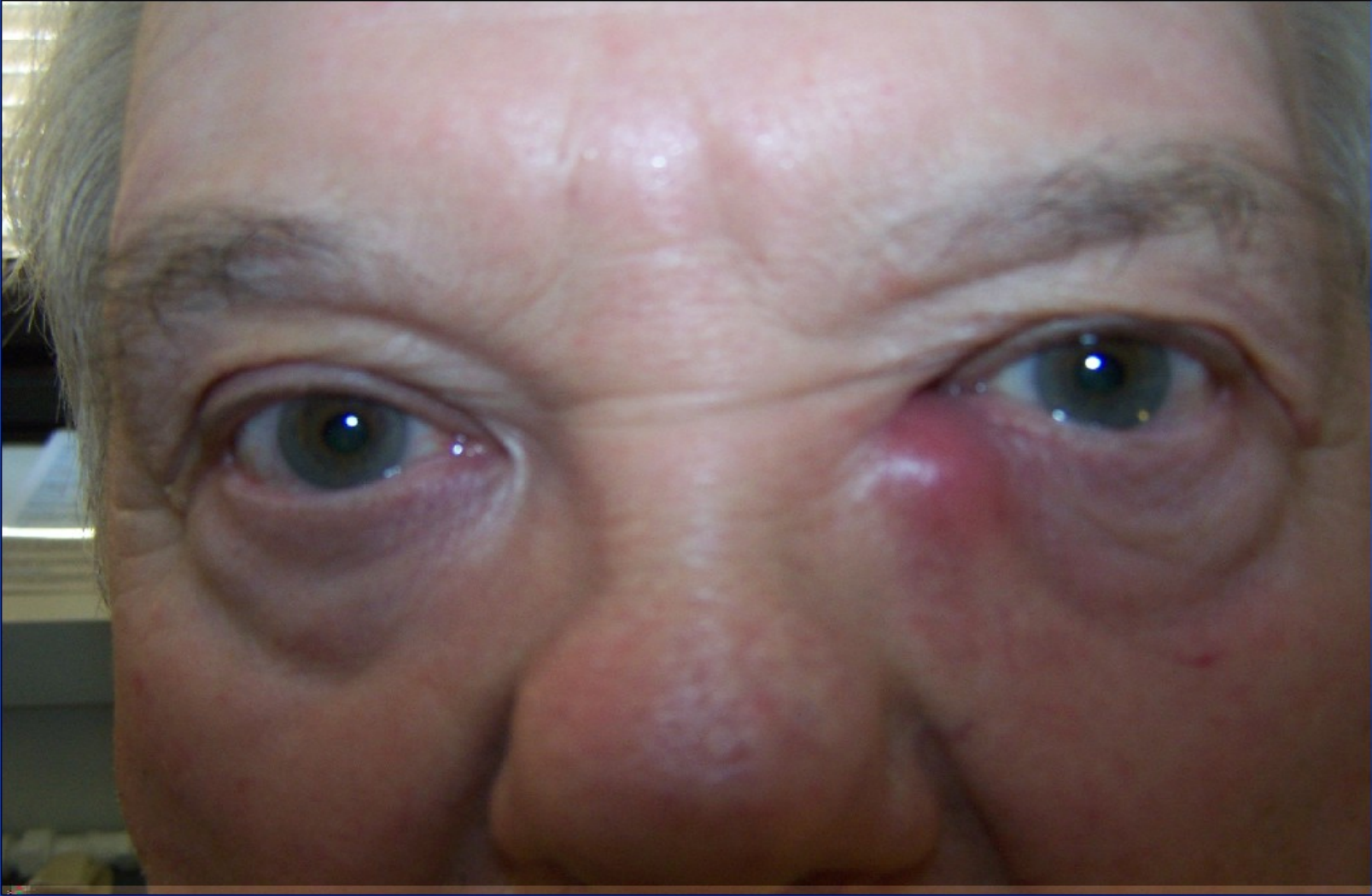ORGELET Conduite à tenir

- = infection d'un follicule pileux
- Fucithalmic gel 2 fois par jour
- Mais peut guérir spontanément

Création Cabinet Ophtalmologie des Flandres



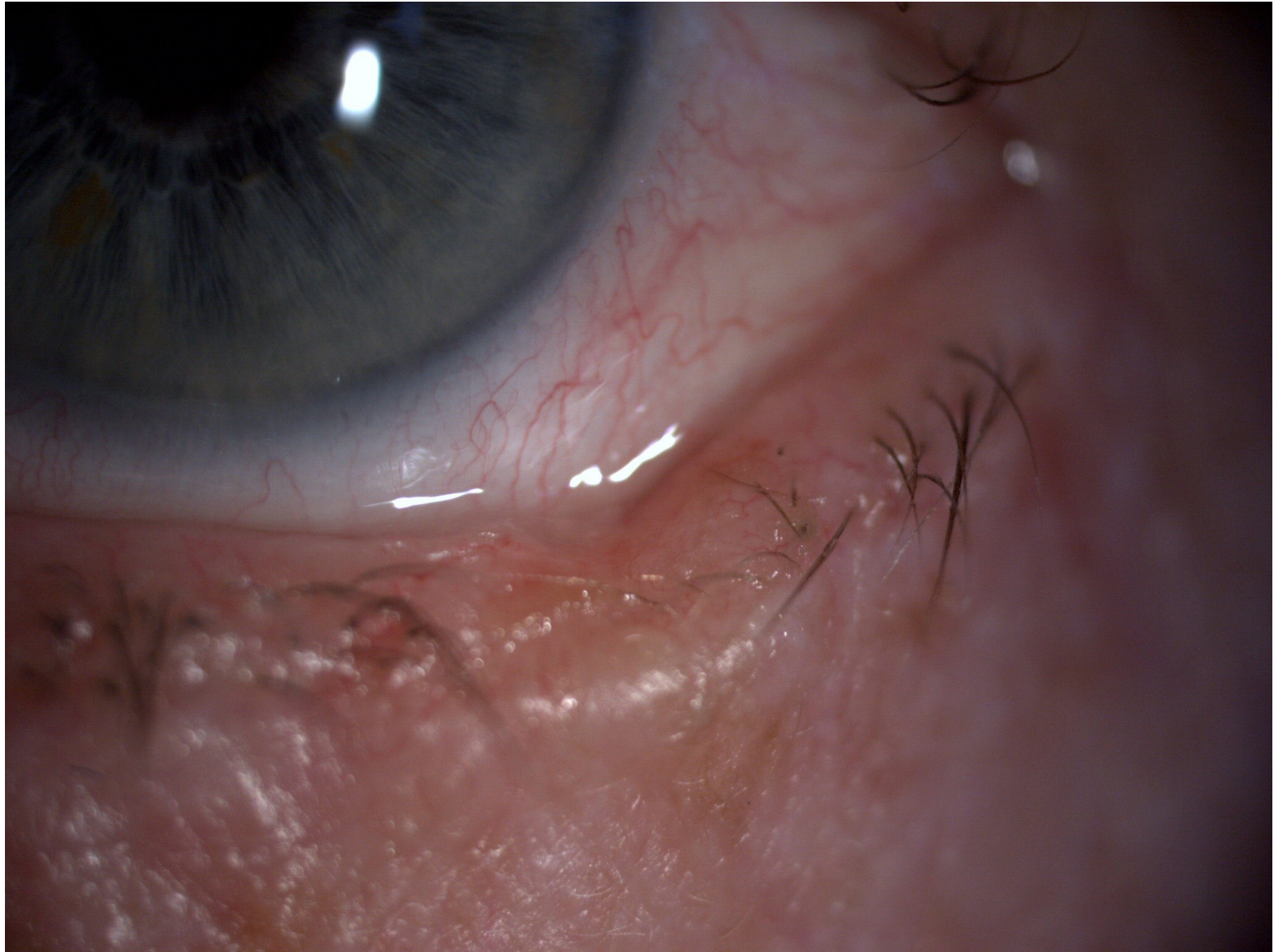Capture Quitter



DACRYOCYSTITE AIGUE Conduite à tenir

= ABCES DU SAC LACRYMAL

- Collyre antibiotique type chibroxine
- Antibiotique général : augmentin
- Chirurgie dans un second temps

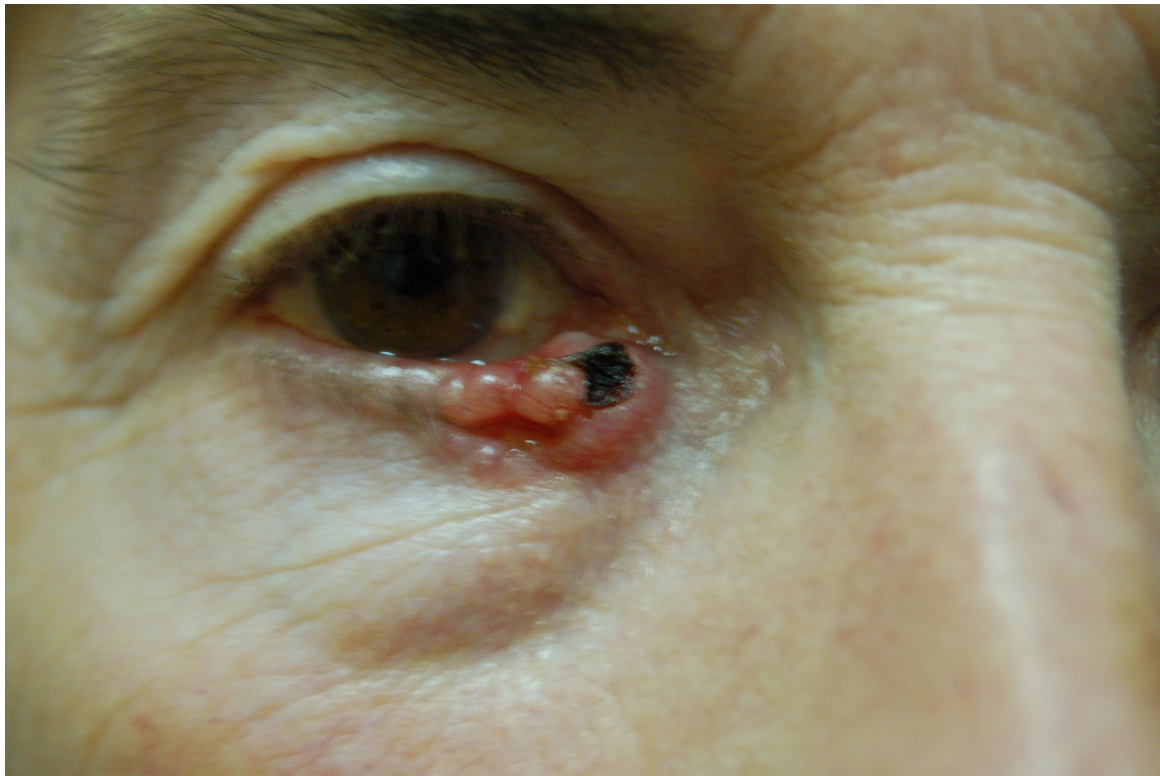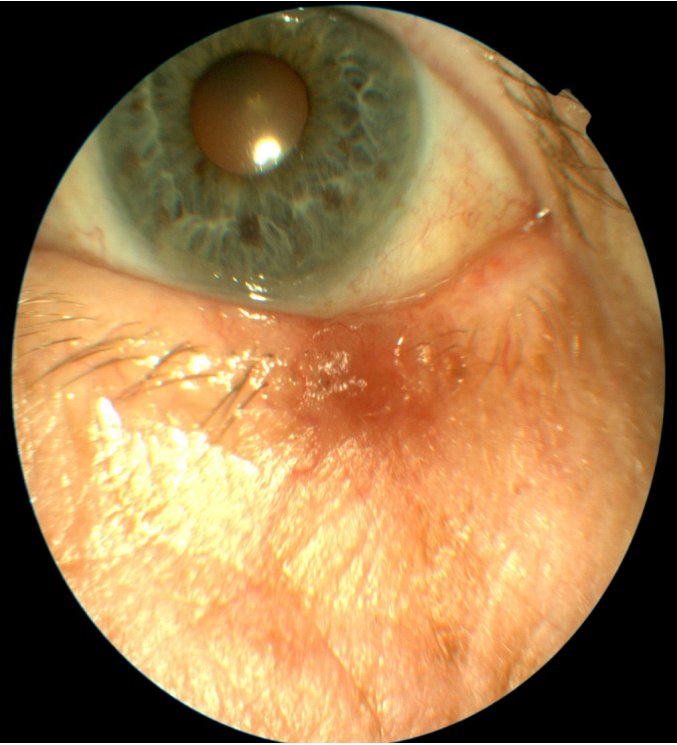
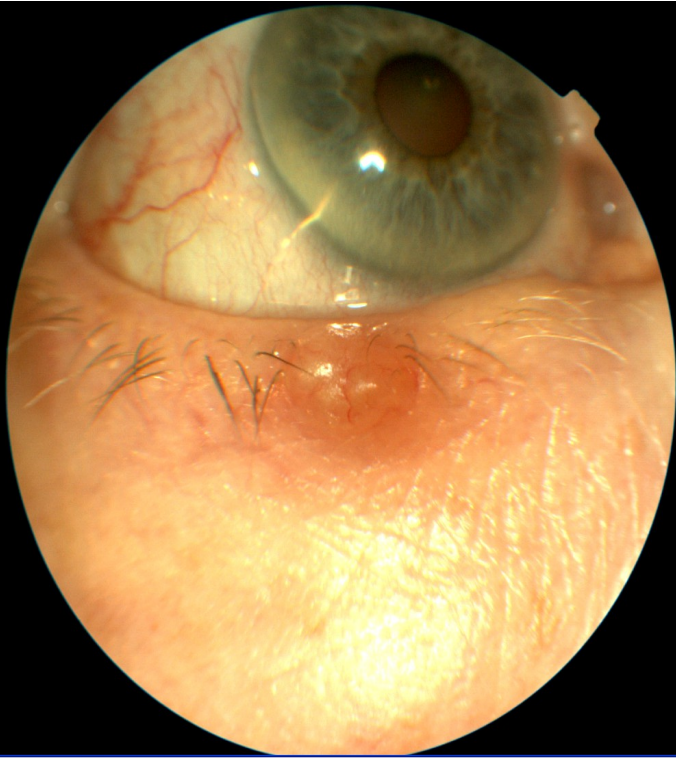


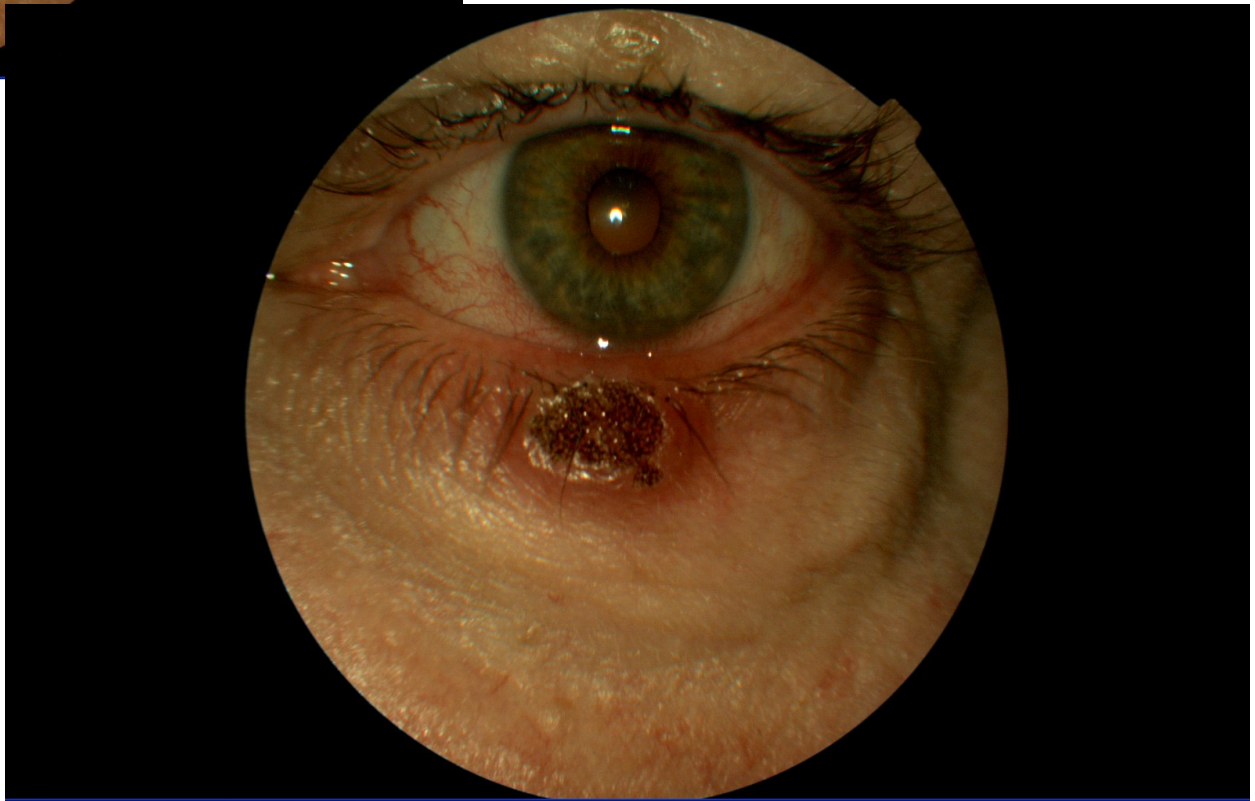
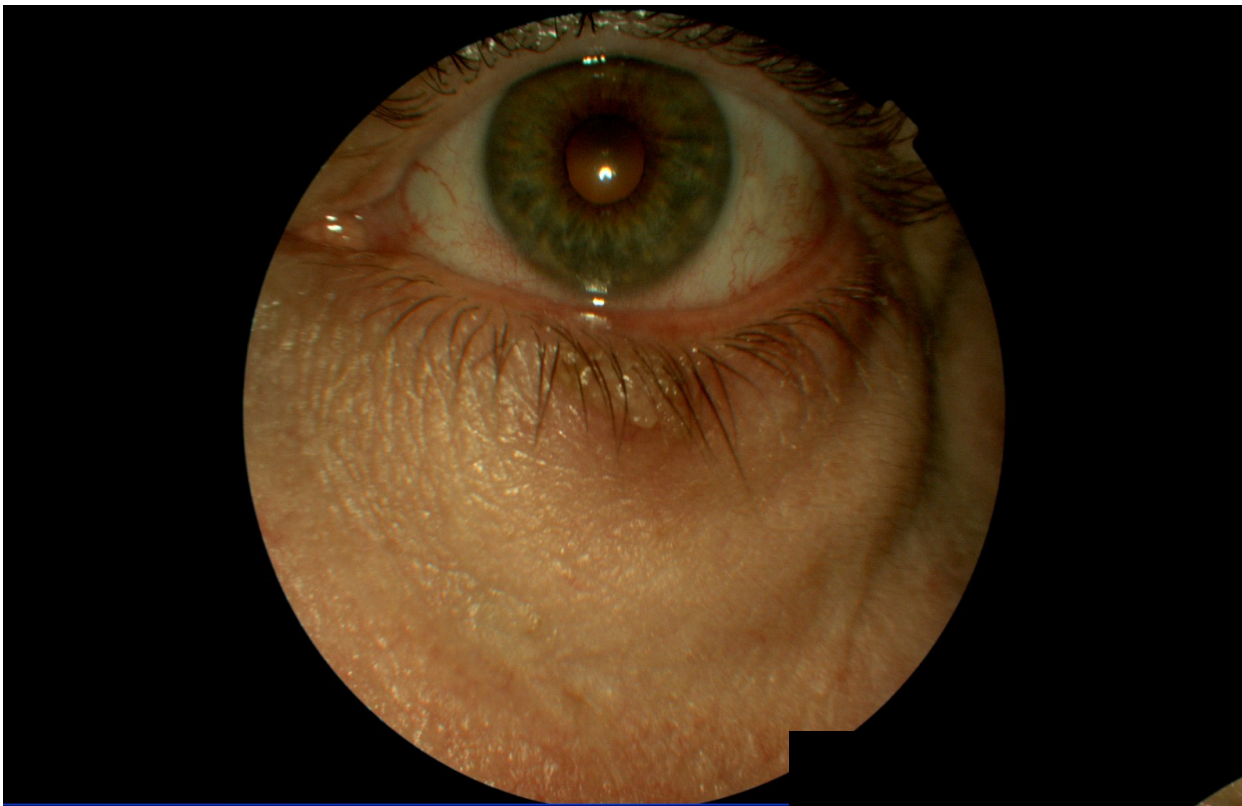
Suspicion de baso cellulaire

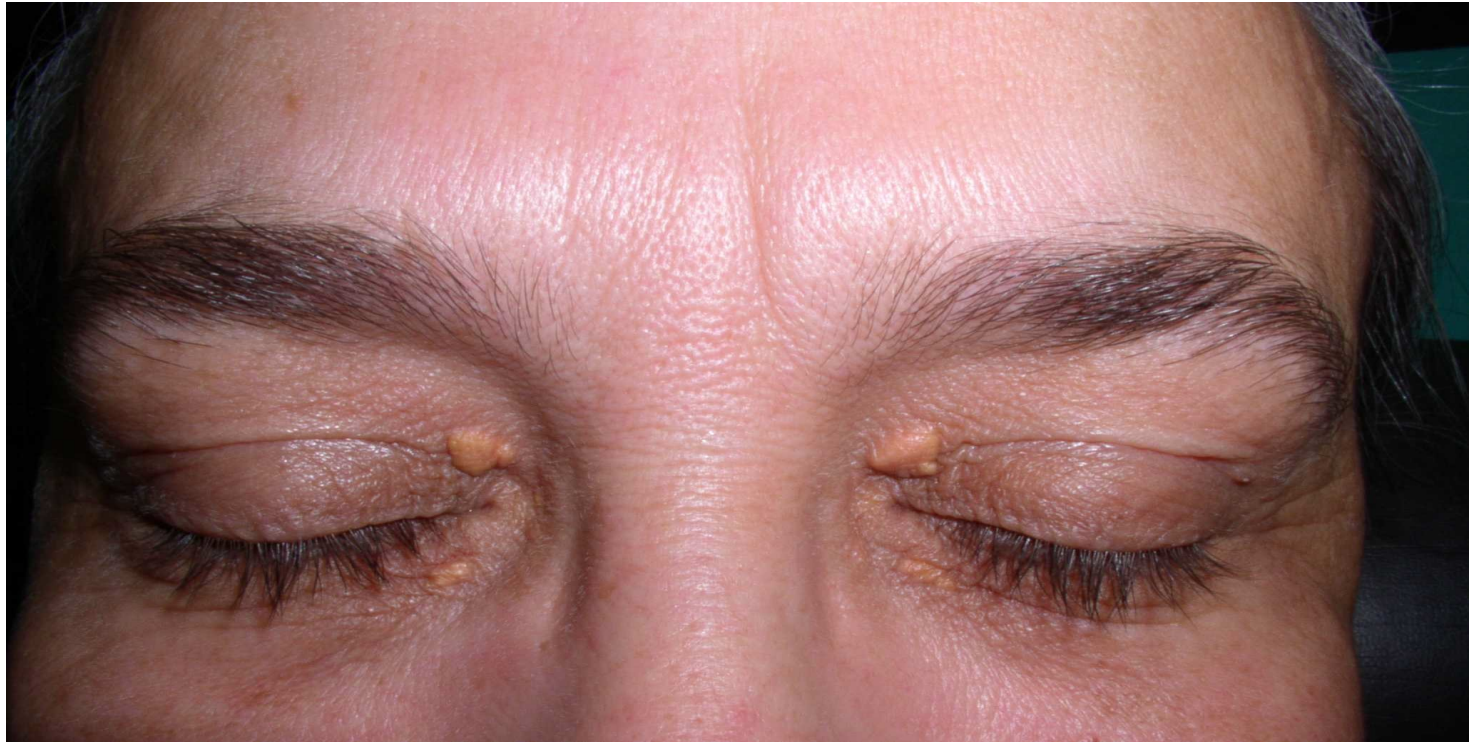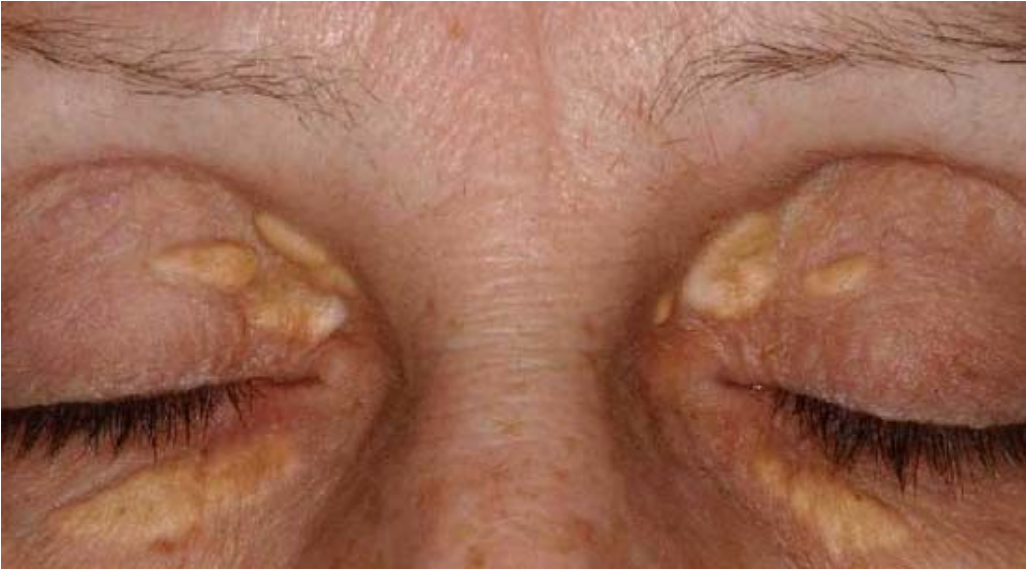Conduite à tenir

= Méfiance si lésion perlée, ulcération récidivante, perte des cils, base indurée

- Biopsie exérèse avec examen ex tempore

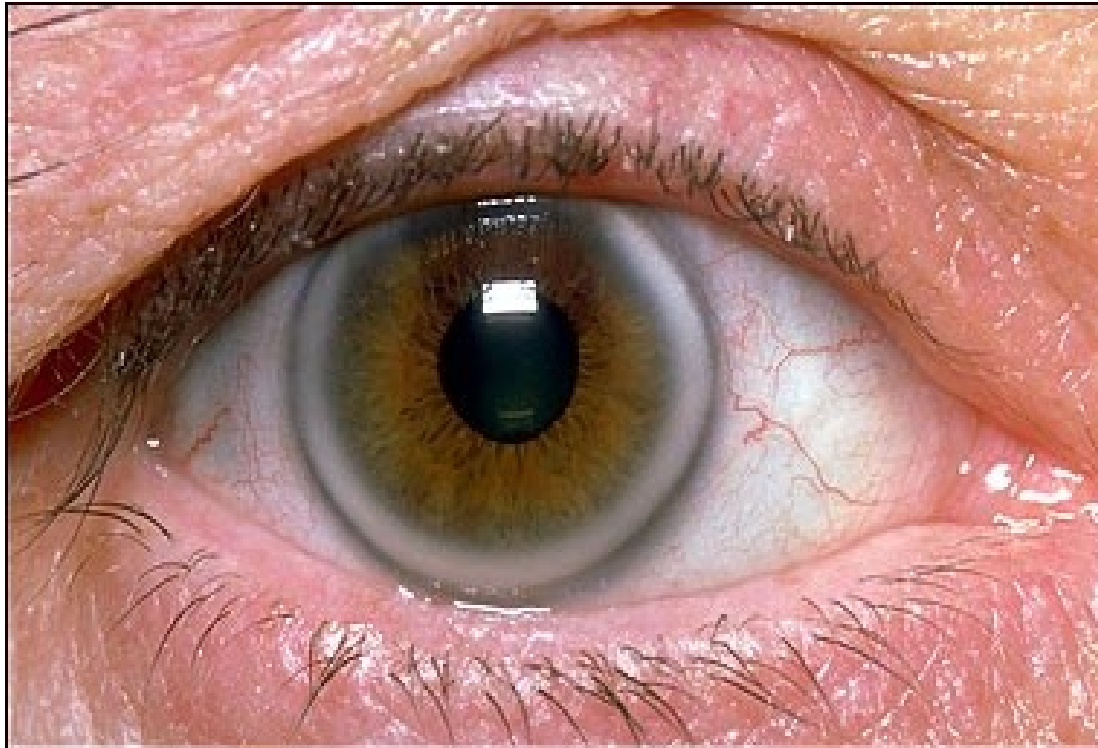






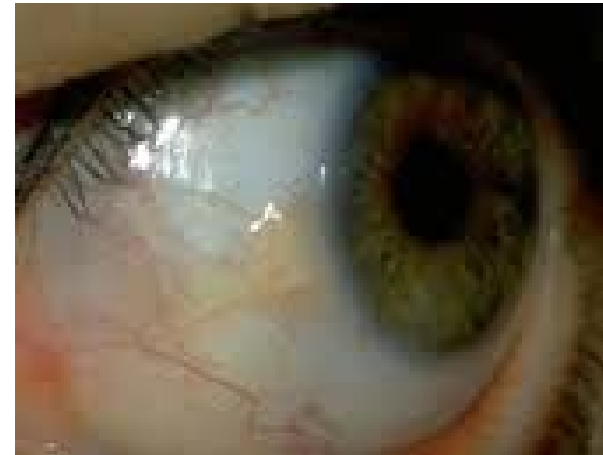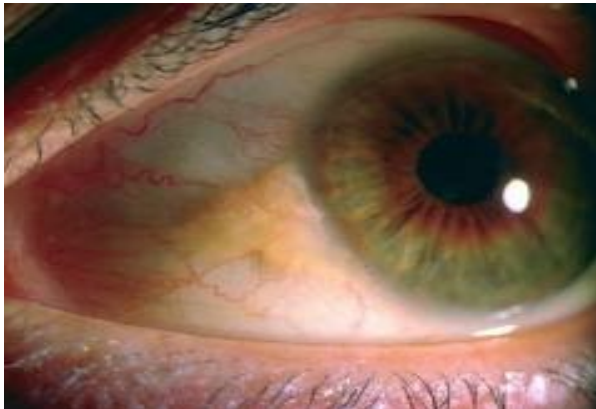
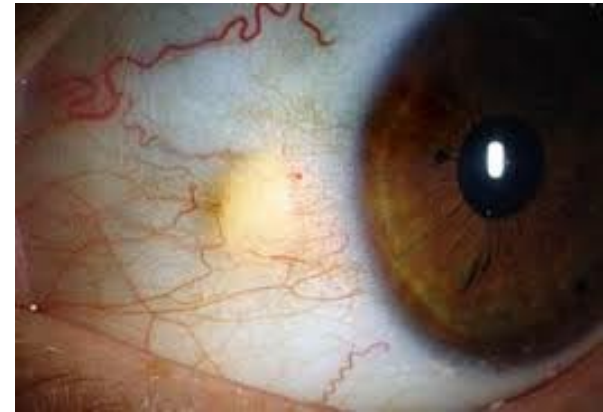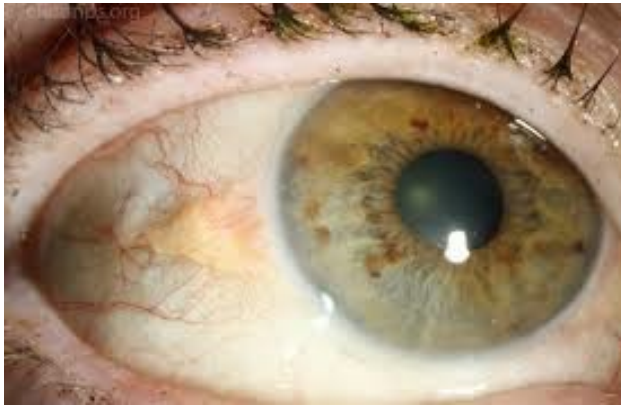XANTHELASMA Conduite à tenir

Chirurgie parfois laser
Vérifier et traiter cholestérol
Chercher aussi gérontoxon



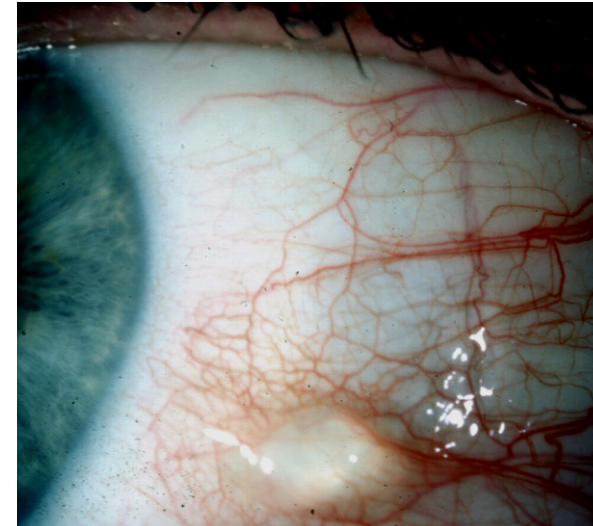
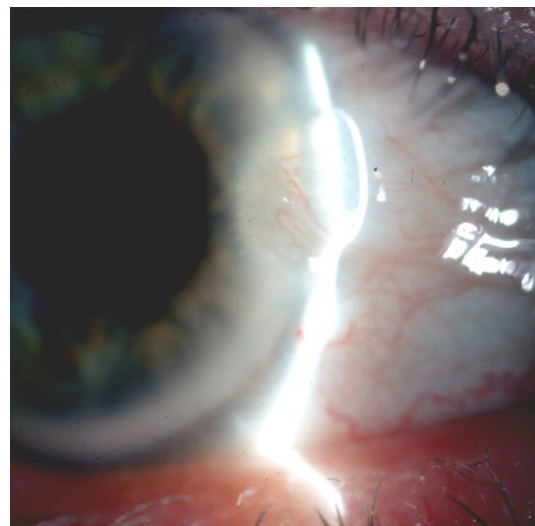
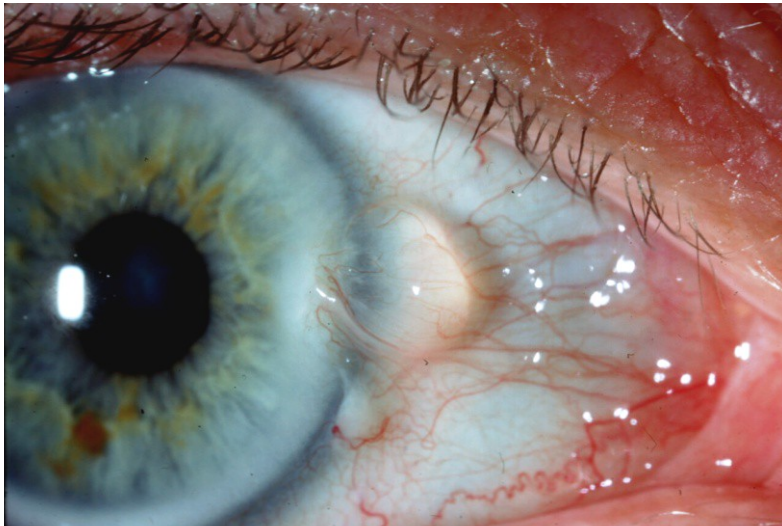
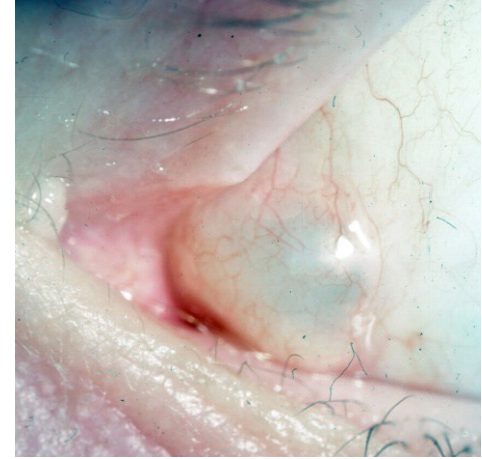
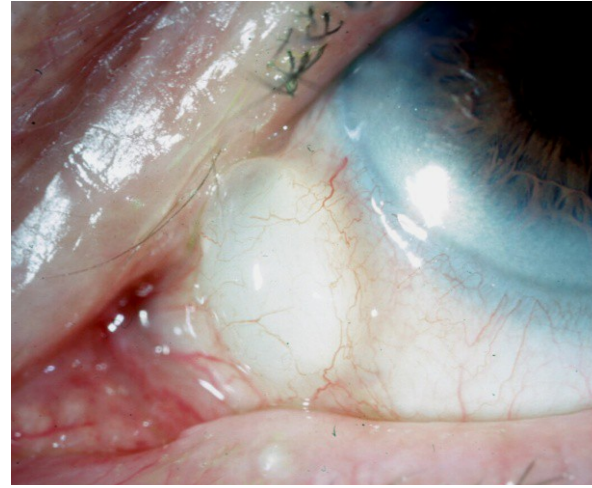
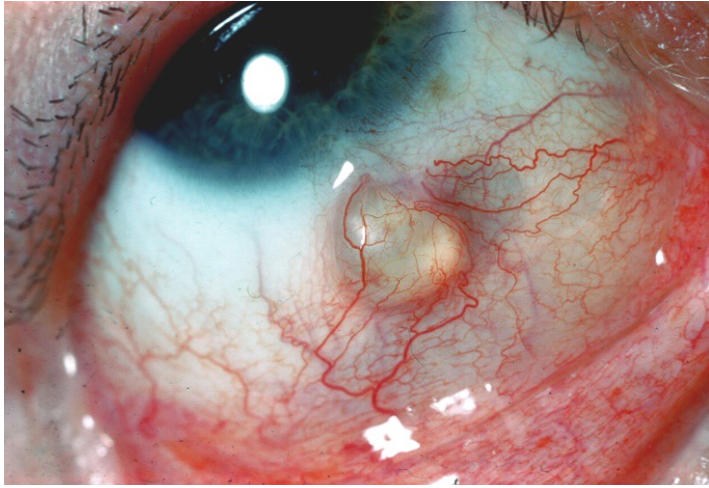
PINGUÉCULA

PAS SIGNIFICATIF DU CHOLESTEROL , PAS DE
TRAITEMENT



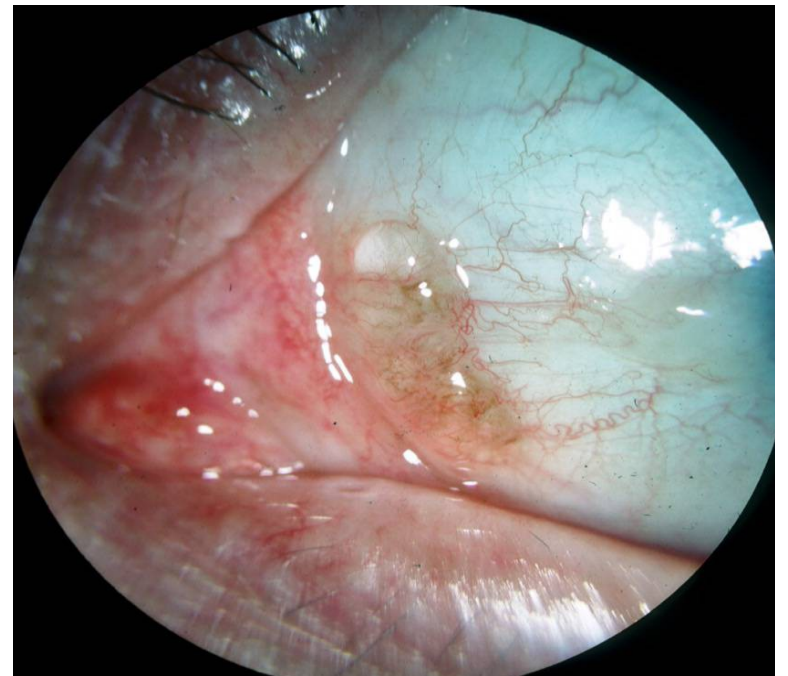
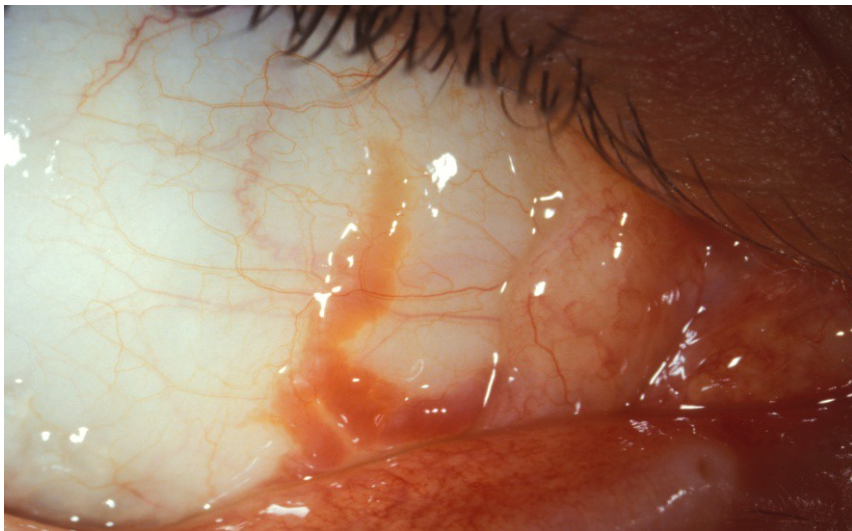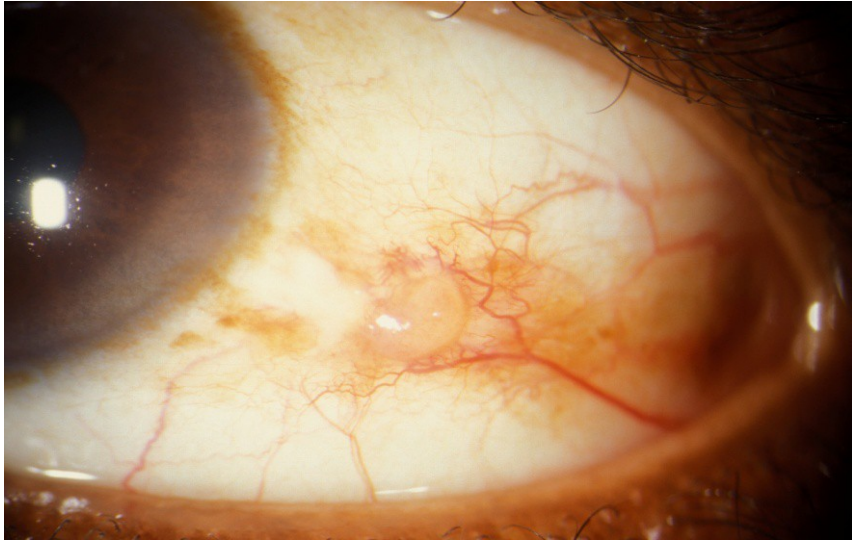


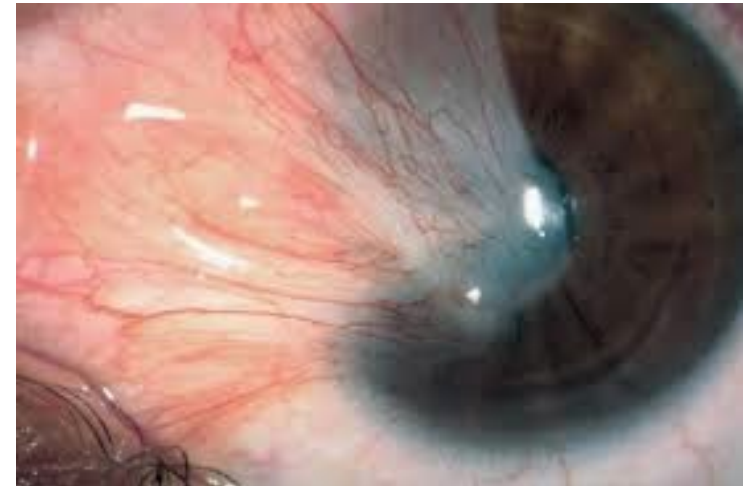
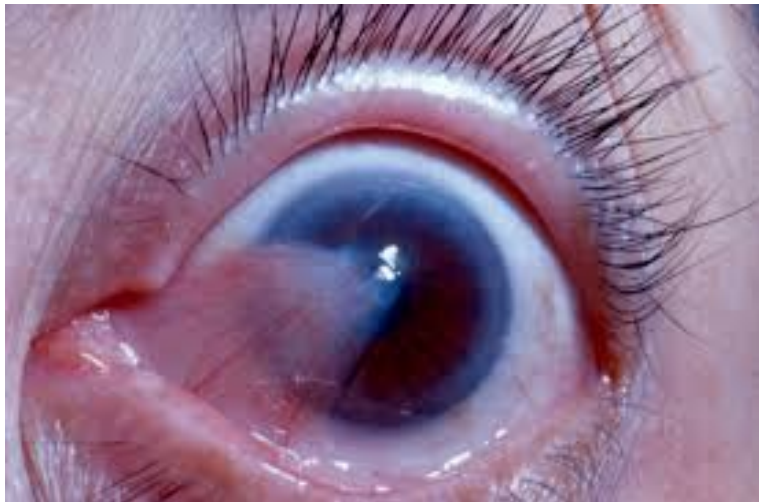
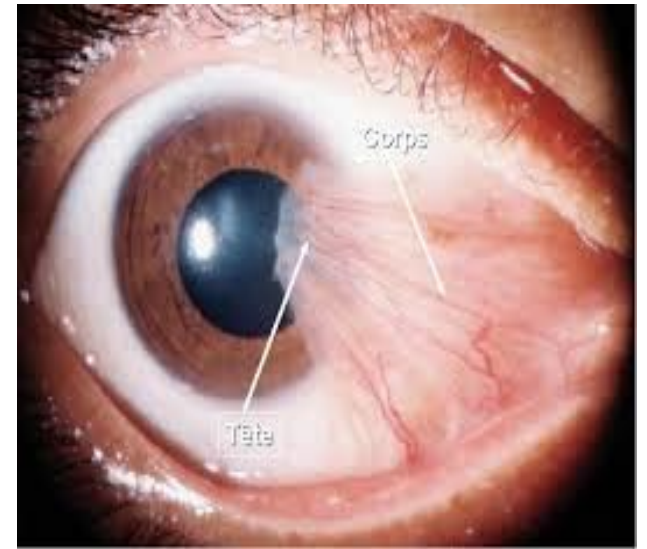
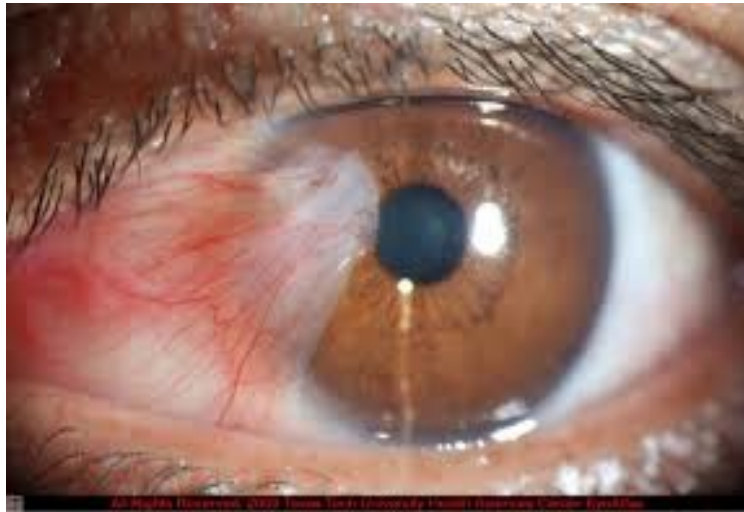
Kyste « lymphatique »





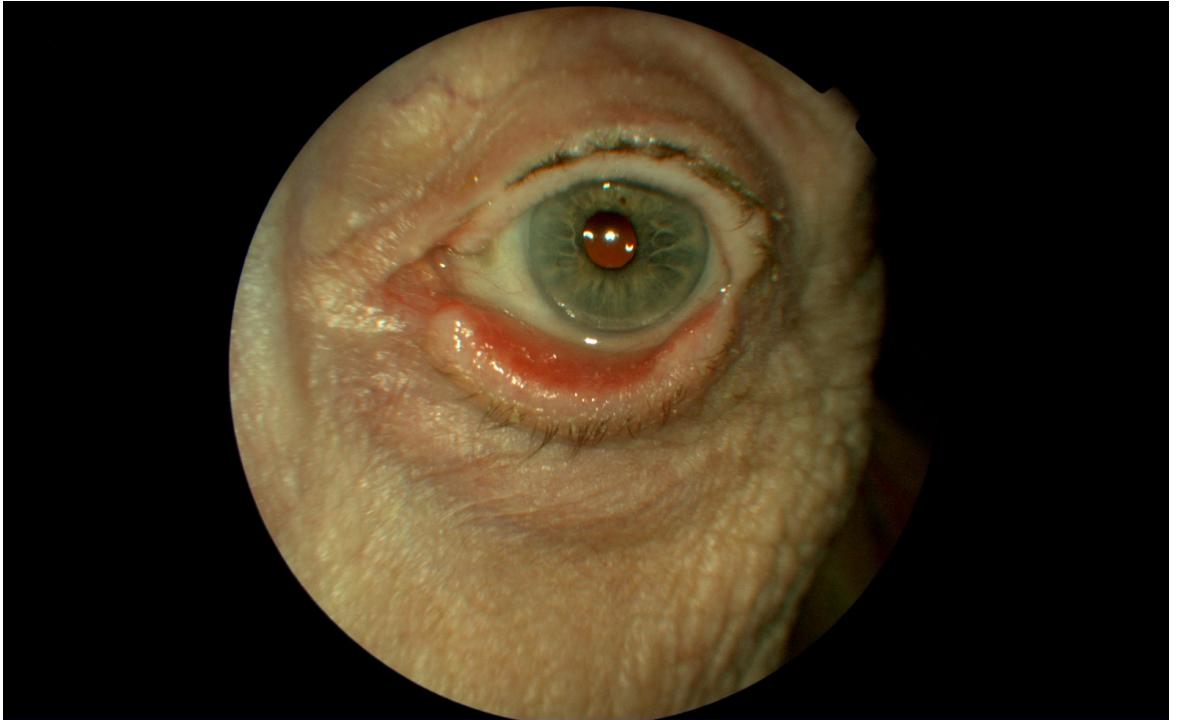
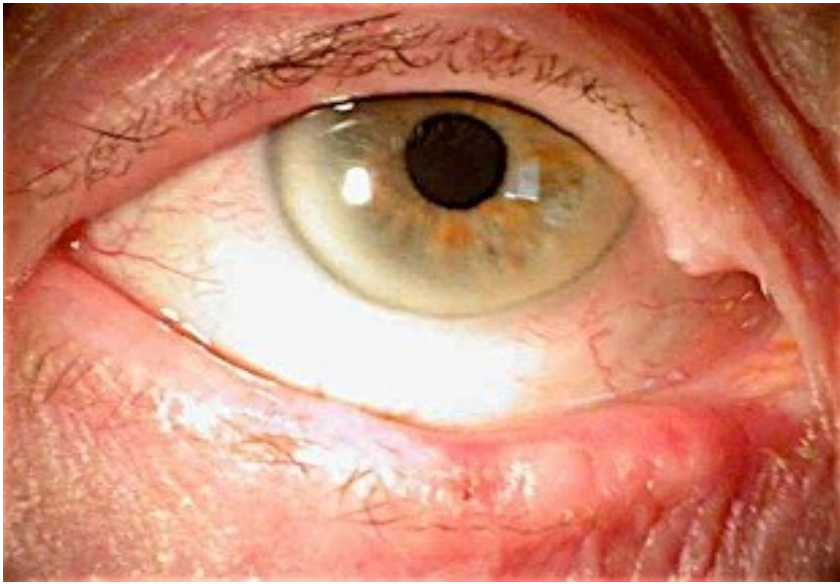Varice lymphatique





PTERYGION Conduite à tenir

- Chirurgie si risque visuel parfois récidivant
- Lubrifiant
- Protection solaire

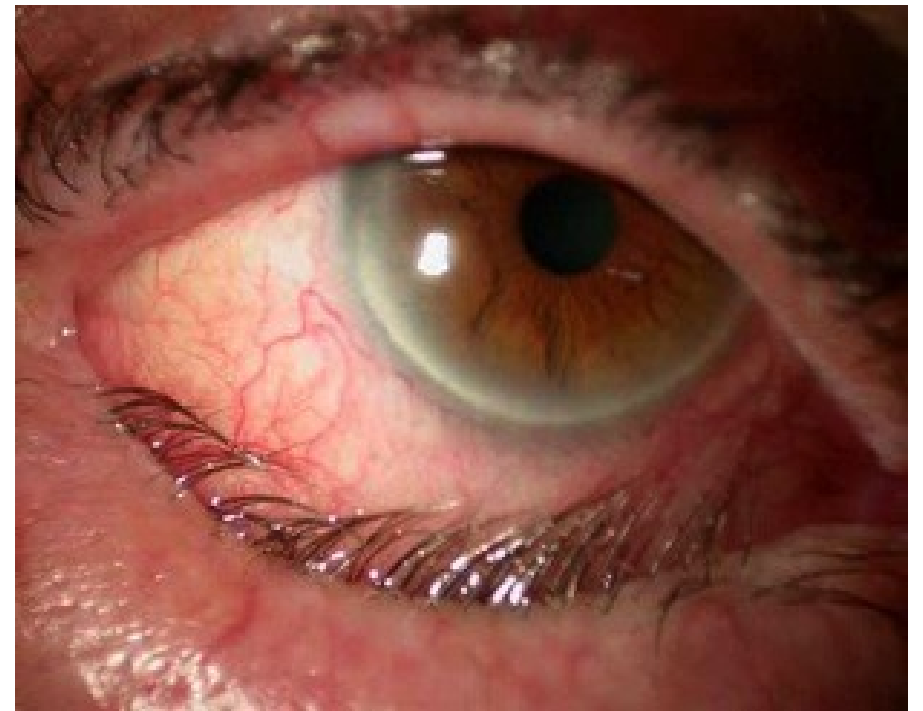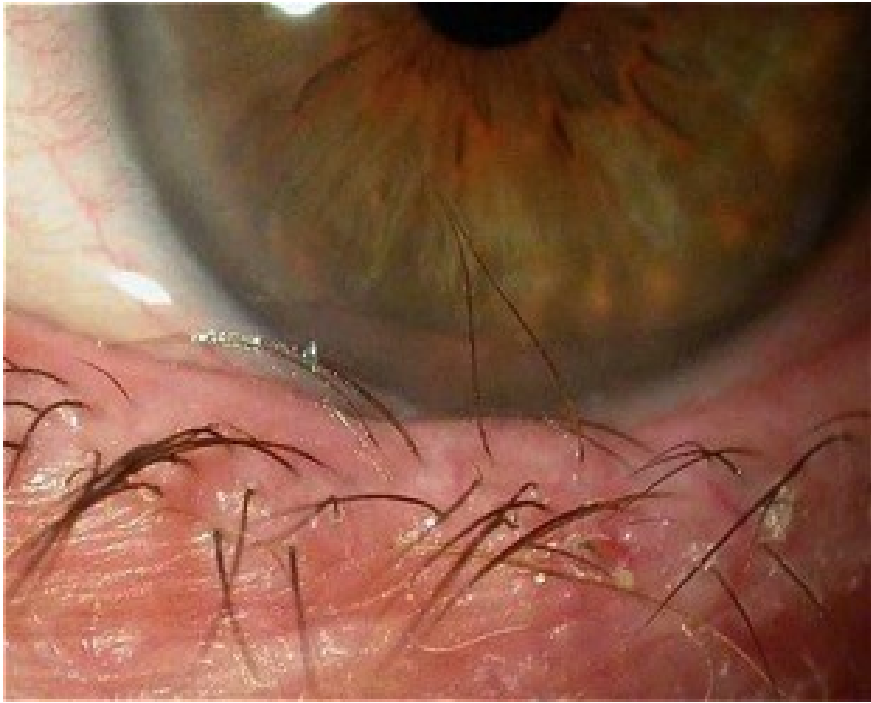


ECTROPION

Ectropion :

C'est une malposition de la paupière. Celle-ci se retourne vers l'extérieur, progressivement. Il est dû à l'âge.

Il se manifeste par un larmoiement, qui devient de plus en plus important et permanent, dû au fait que le point lacrymal (par où s'éliminent les larmes) n'est plus fonctionnel (car plus au contact de la conjonctive). Il provoque aussi une irritation et une rougeur.



ENTROPION

c'est une malposition de la paupière. Celle-ci se retourne cette fois vers l'intérieur, progressivement. Il est dû à l'âge, également.

Il se manifeste par une irritation, qui devient rapidement insupportable et permanente, dû au frottements des cils sur la cornée. Il provoque aussi une rougeur de la conjonctive.

Le traitement est chirurgical, sous anesthésie locale, dure 20 minutes, sans hospitalisation.

En attendant :

- Lubrifiant
- Pommade cicatrisante
- Stéristrip pour remettre en tension le bord libre

LE NOURRISON

Acuité visuelle?
Strabisme
Amblyopie
Petites urgences

Naissance : Réflexe de clignement menace et fort
éclairage

1-3 mois: fixation, Poursuite cible

Tests d'occlusion

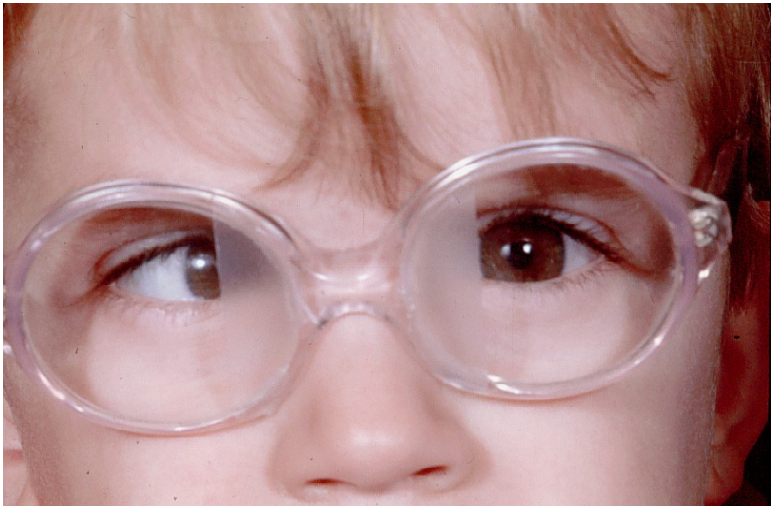Lunettes avec secteurs : signe de la toupie

Reflexes photomoteurs



STRABISME

- Avant 6 mois si permanent
- Après 6-8 mois même si intermittent
- Epicanthus et /ou hyperthelorisme
- Étude du reflet pupillaire + photos
- Lunettes à secteur
- Permanent ou intermittent
- Unilatéral, croisé, alternant
- Attitude torticolis nystagmus
- Lueur pupillaire
- Consultation ophtalmo = réfraction fo et rééducation amblyopie
- Chirurgie bien après rééducation amblyopie
- N'élimine pas les verres correcteurs



Amblyopie organique:

Pronostic selon étiologie:

Cataracte-glaucome congénital-tumeur

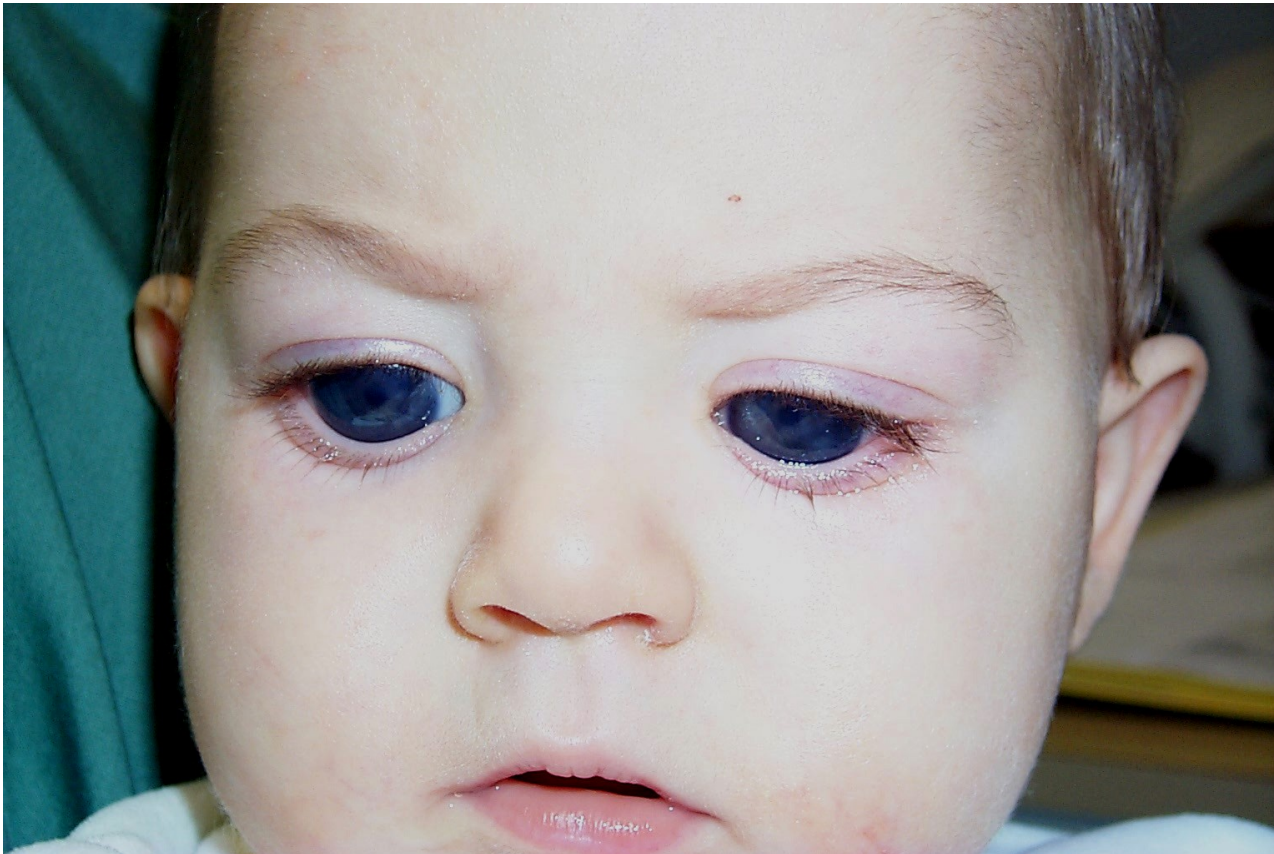Amblyopie fonctionnelle:bon pronostic

Expliquer aux parents !!!

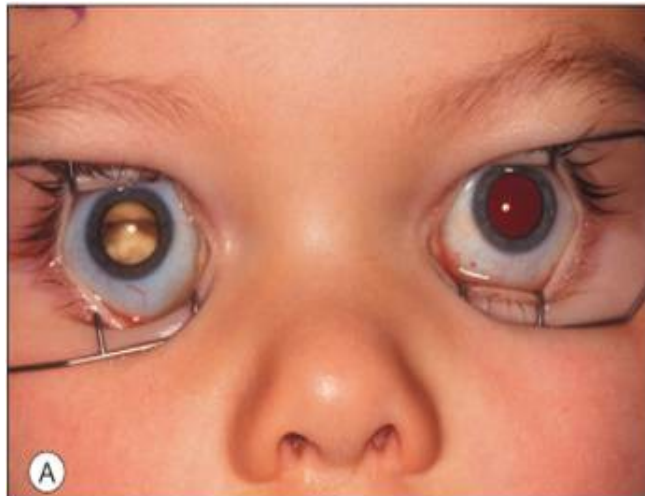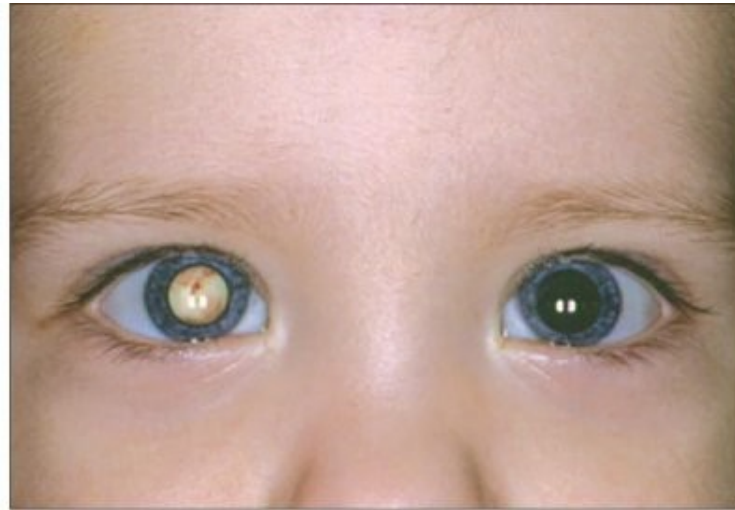
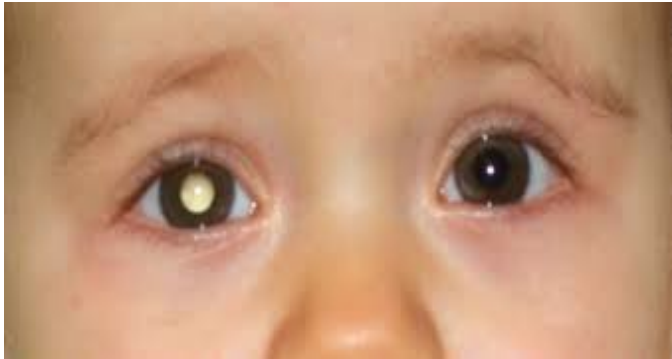Anisométrie

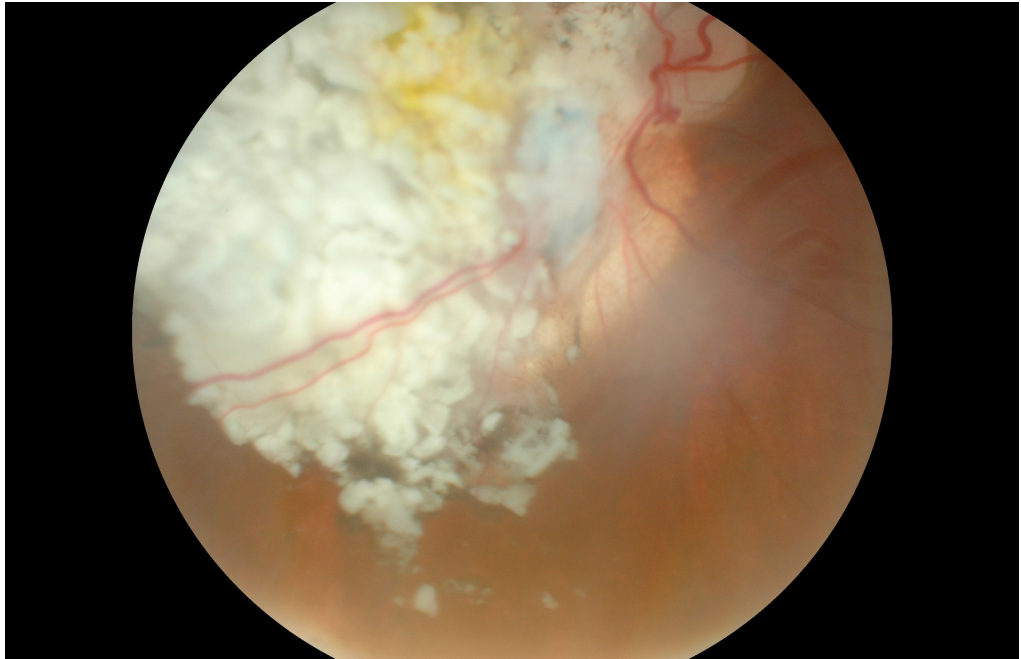
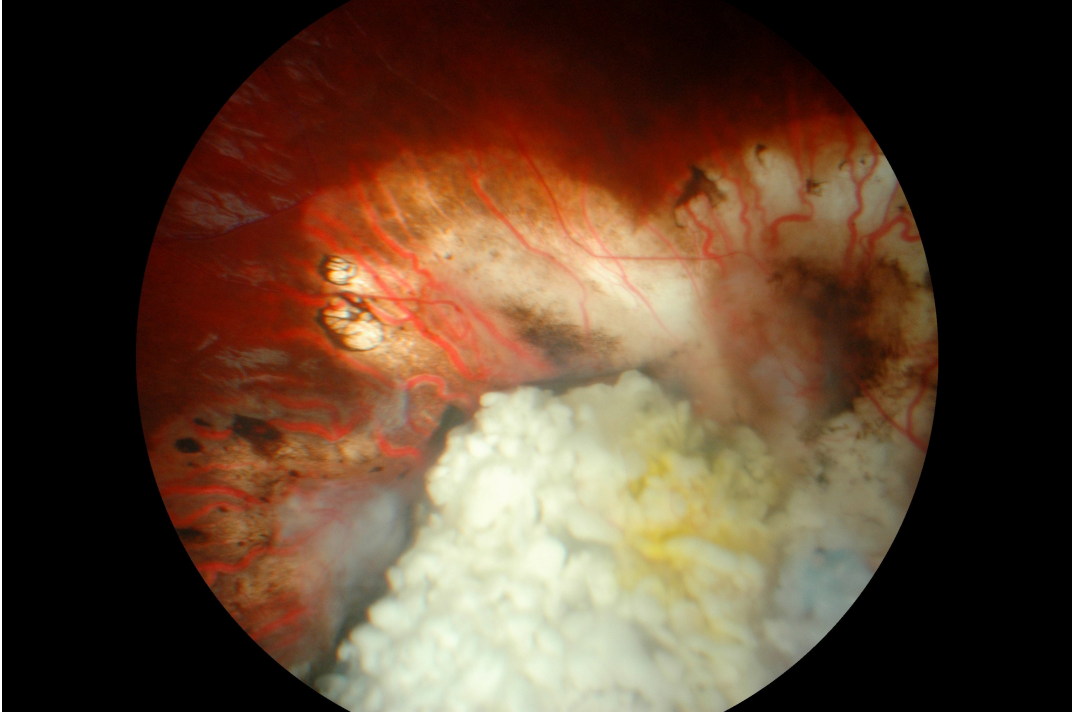
Strabisme

Glaucome congénital buphtalmie

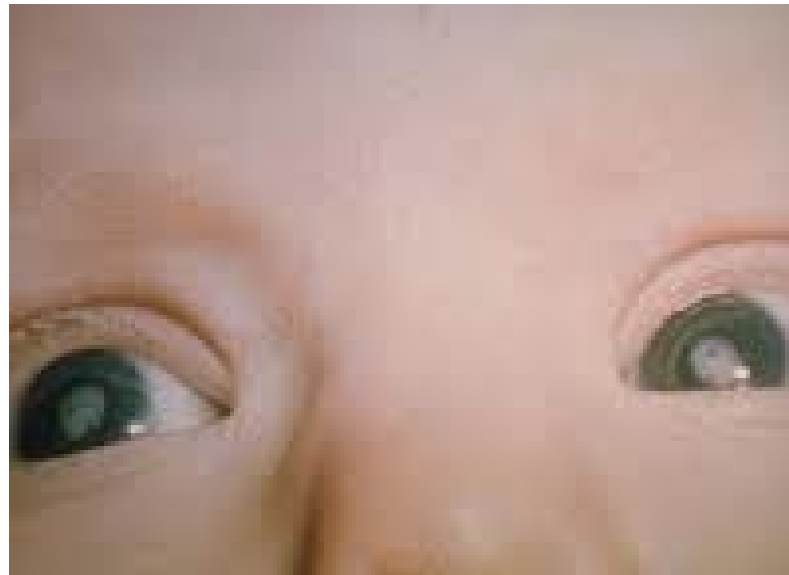
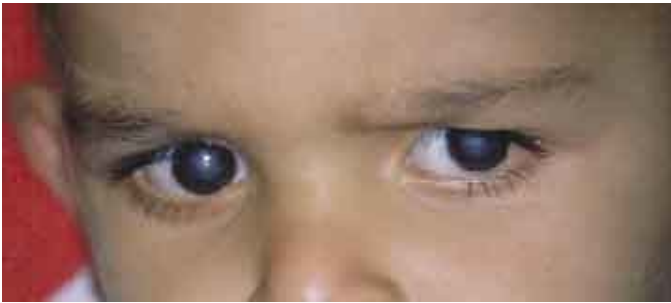
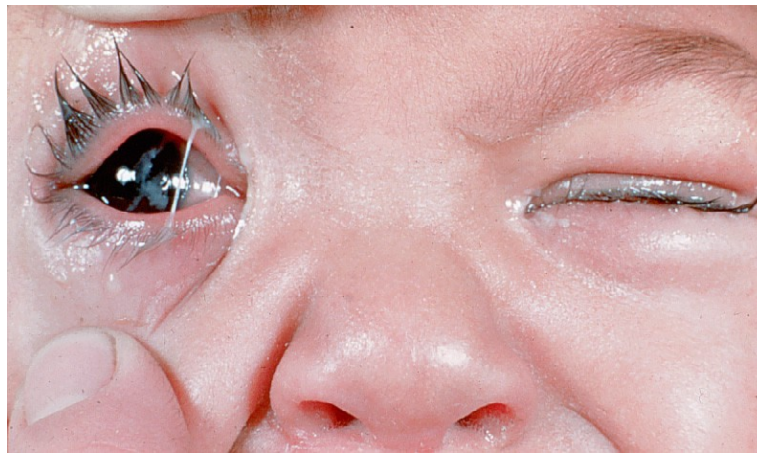RETINOBLASTOME





CATARACTE CONGENITALE

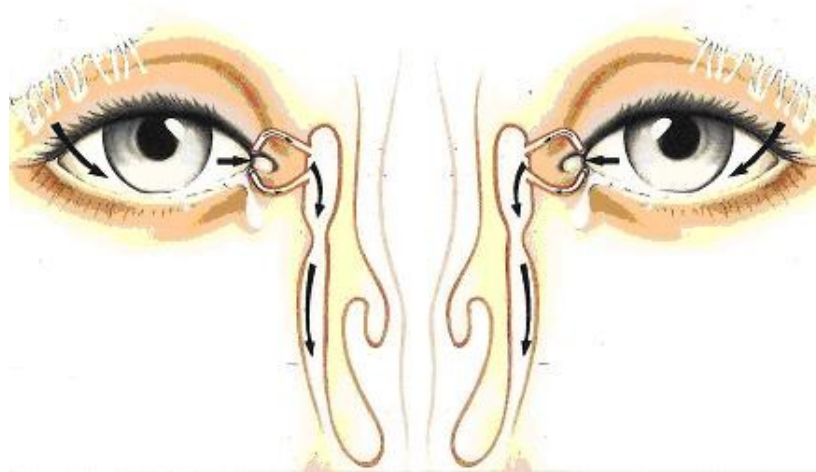




Conjonctivite à répétition: uni ou bilat
Reflux à la pression du sac
Voies lacrymales non perméables ++++
Sondage sans AG avant 3 mois
Ou sondage avec AG à 10 kg
Si échec sonde en silicone 6 à 8 semaines

En attendant

- Nettoyage au dacryoserum
- Massage pour forcer valvule de Hasner
- Vitabact
- Cebemyxine si grosse surinfection
- Patience
- Guéri seul dans 95% des cas



**UNE ERREUR A NE PAS FAIRE
POUR LE MEDECIN TRAITANT**

Histoire de la maladie

Patient de 74 ans

Douleurs OG depuis 3j

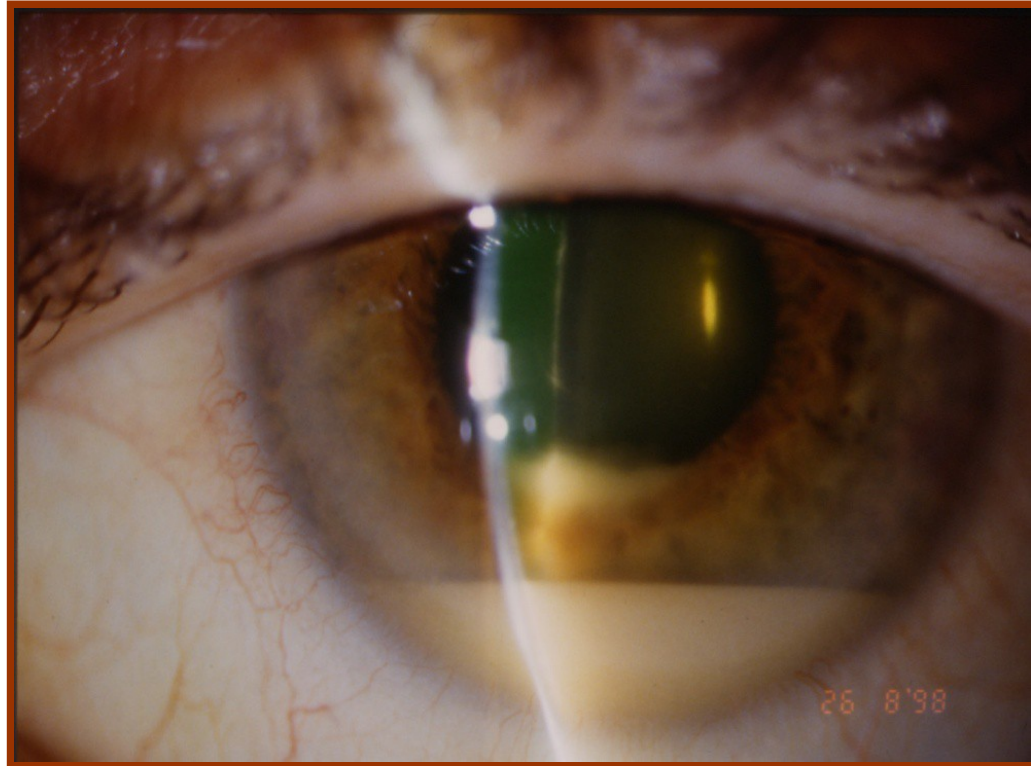
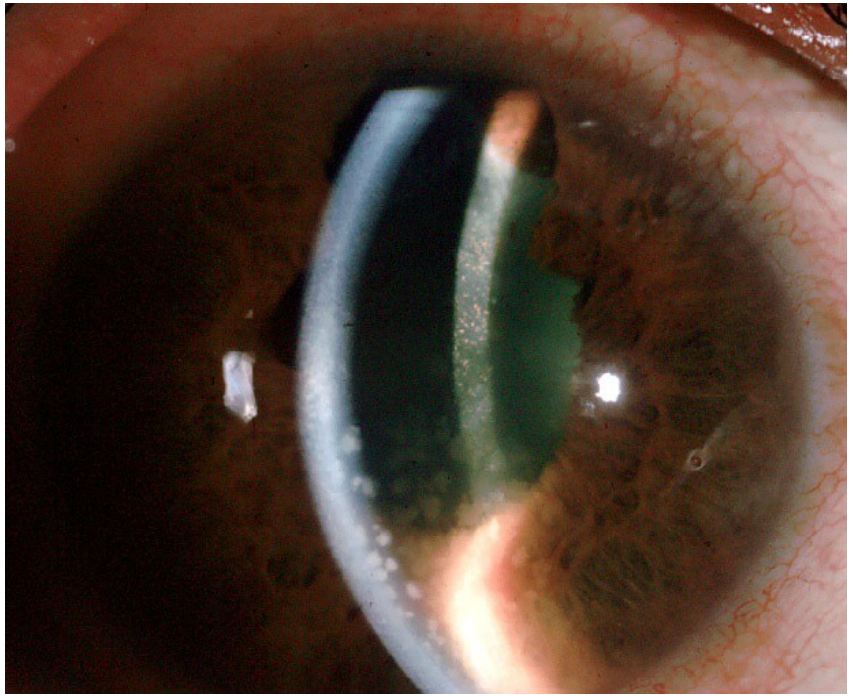
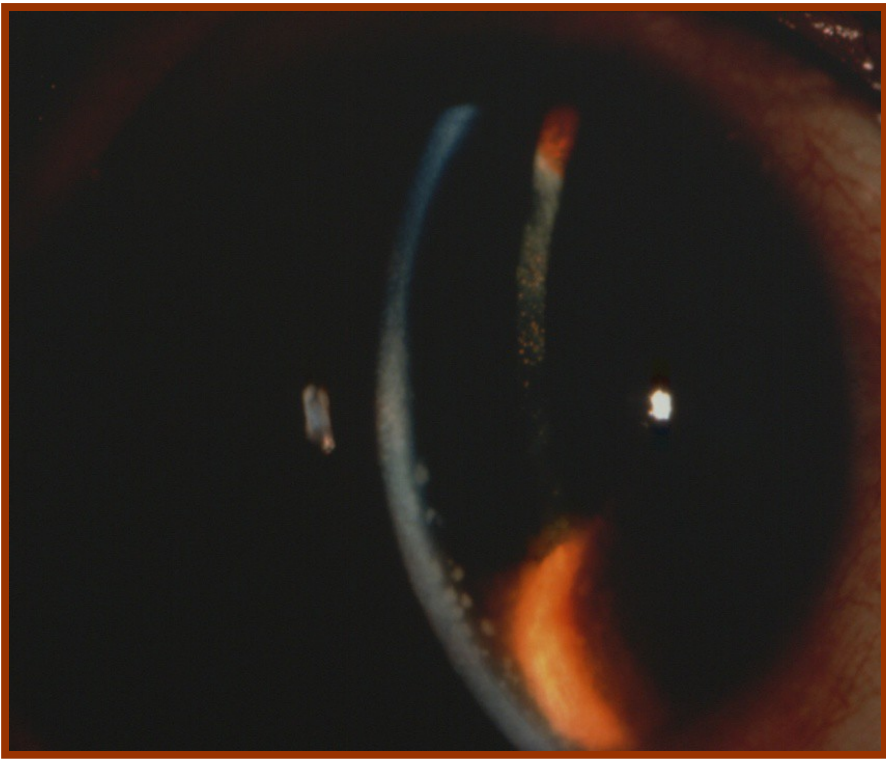
BAV sensation de brouillard

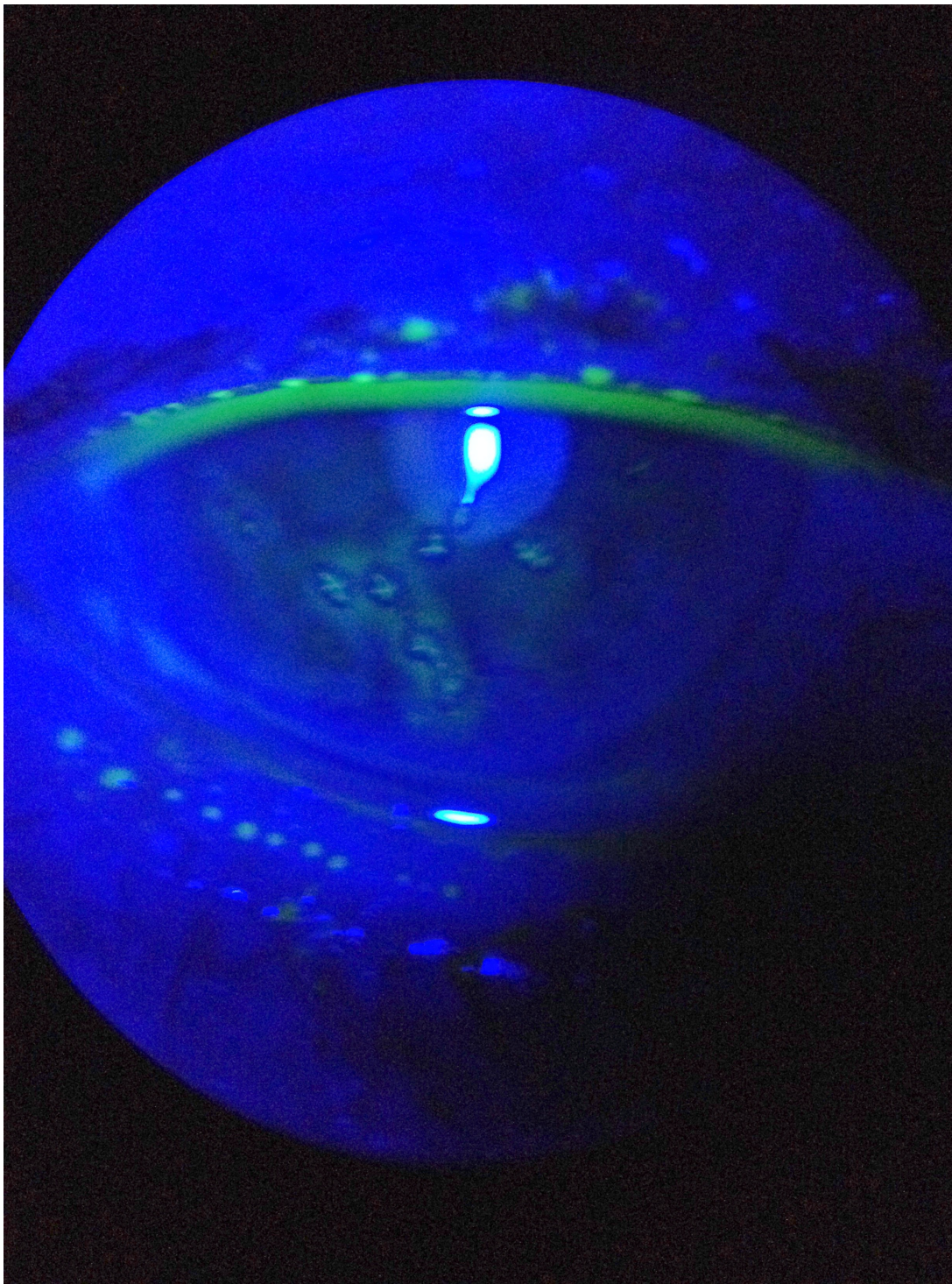
Rougeur périkeratique

SPA connue

Fait depuis des années des uvéites antérieures

Presque tous les ans





**JAMAIS DE CORTICOIDE SANS CERTITUDE
DU DIAGNOSTIC**

MERCI et BONNE SOIREE

Remerciements pour leur iconographie :

- Pr Turut Amiens
- Dr Duthoit Roubaix
- Dr Dedes Lille

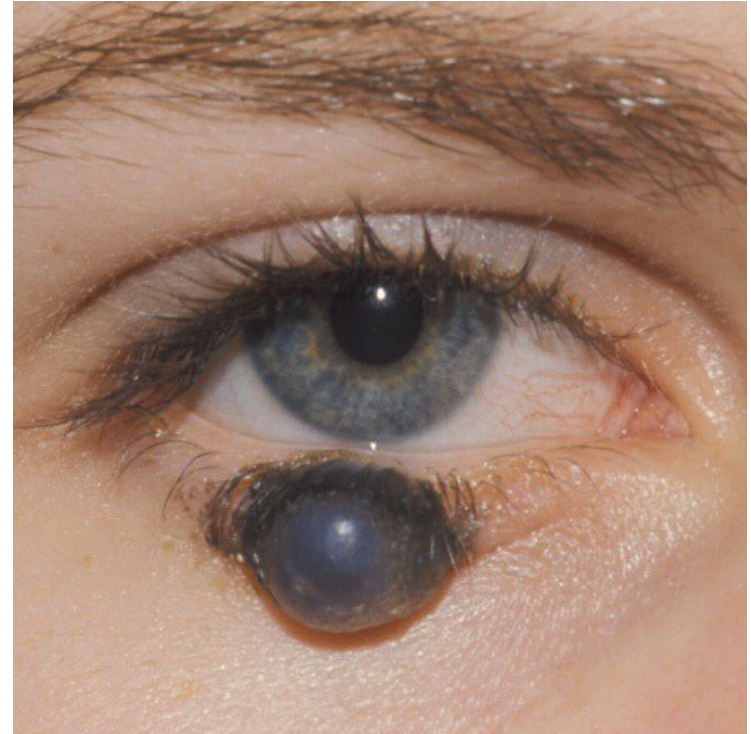
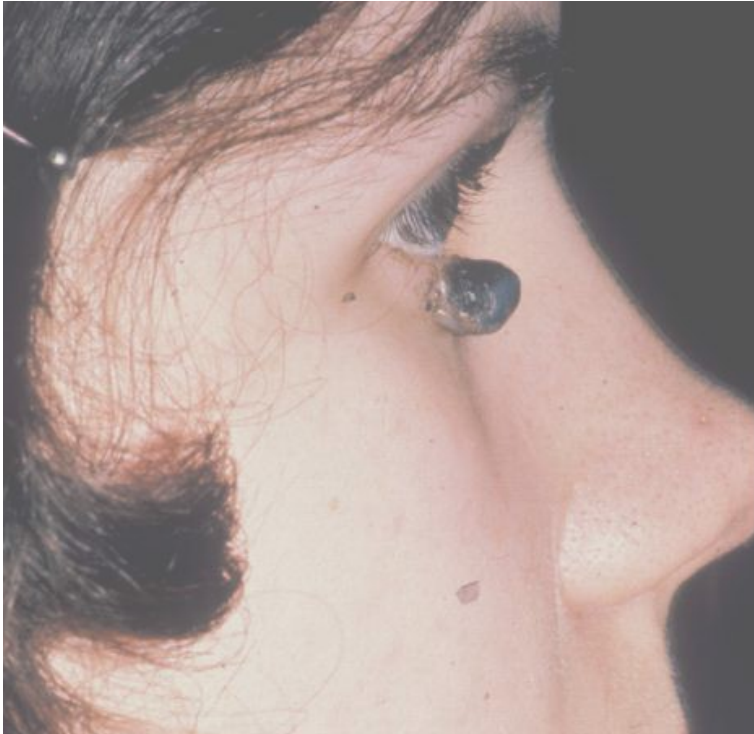
QUIZZ PAUPIERES

Quelques perles « (kystes perlés) »



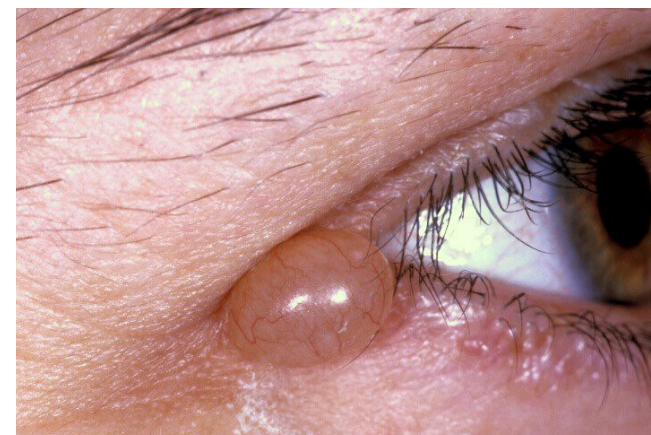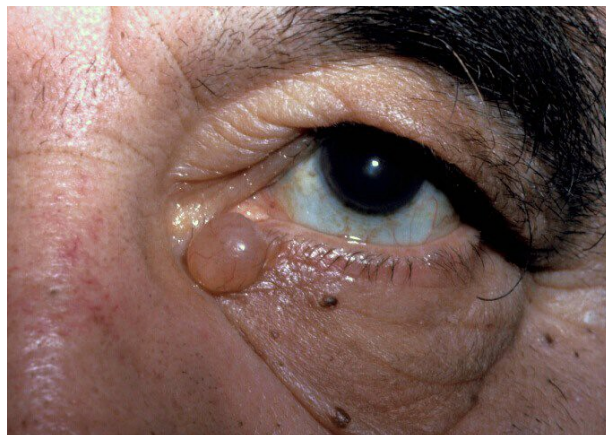Perles noires



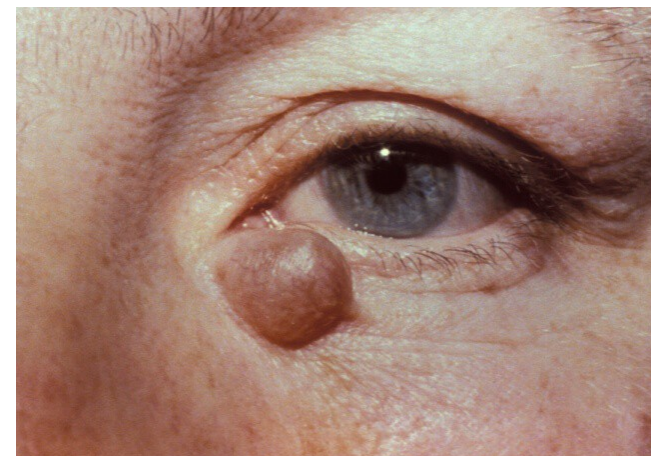


Kystes des glandes de Moll :

Perles blanches



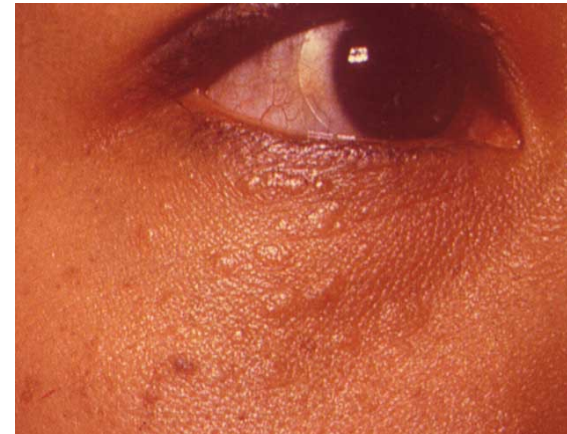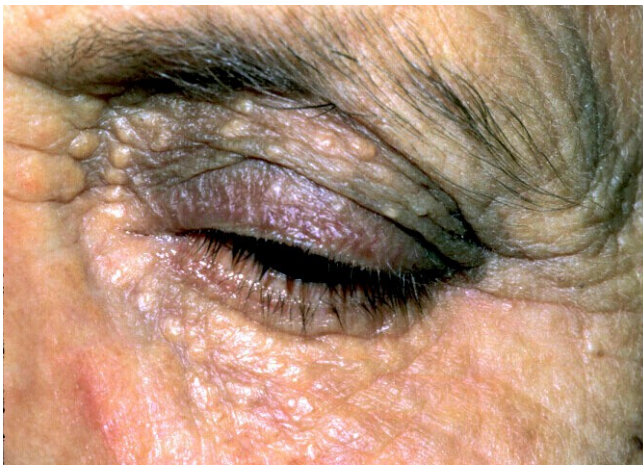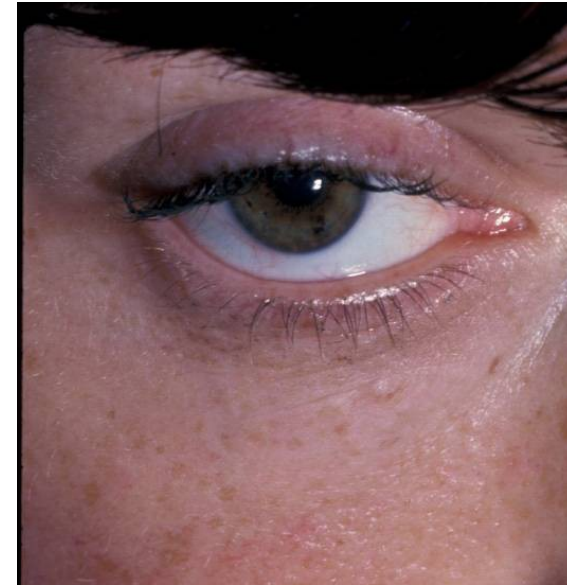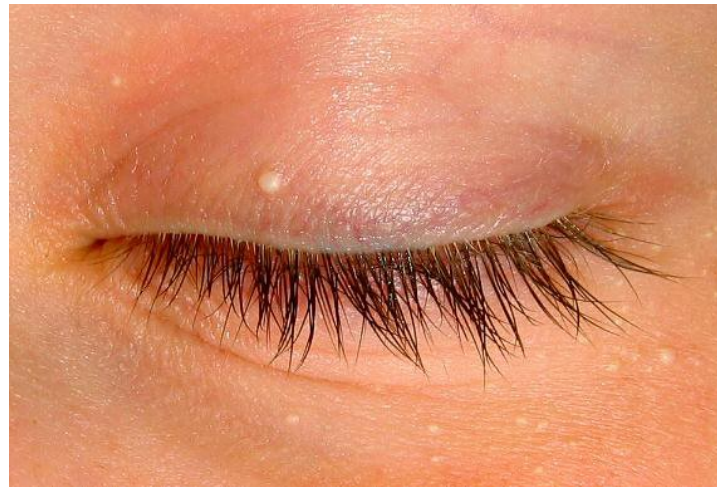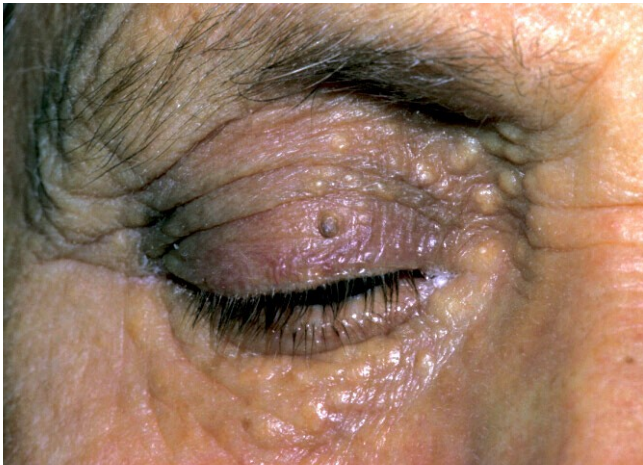Hydrocystome





Grains de Millium = kystes épidermoïdes ou sébacés hydradénomes ou syringomes

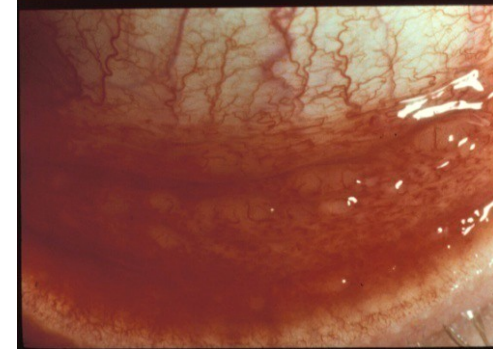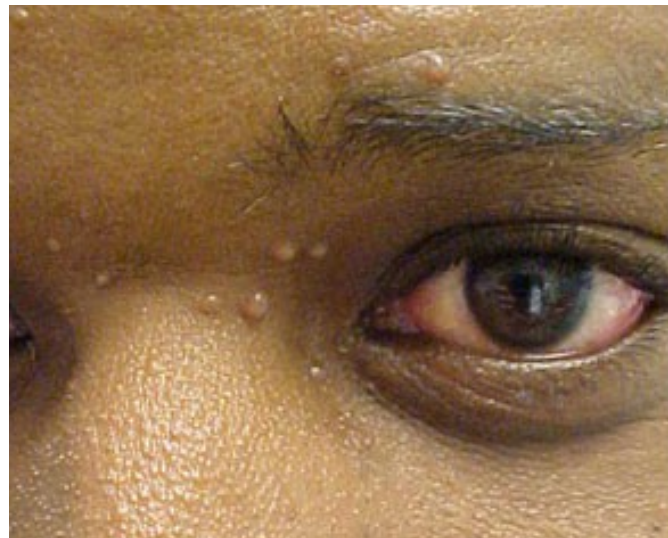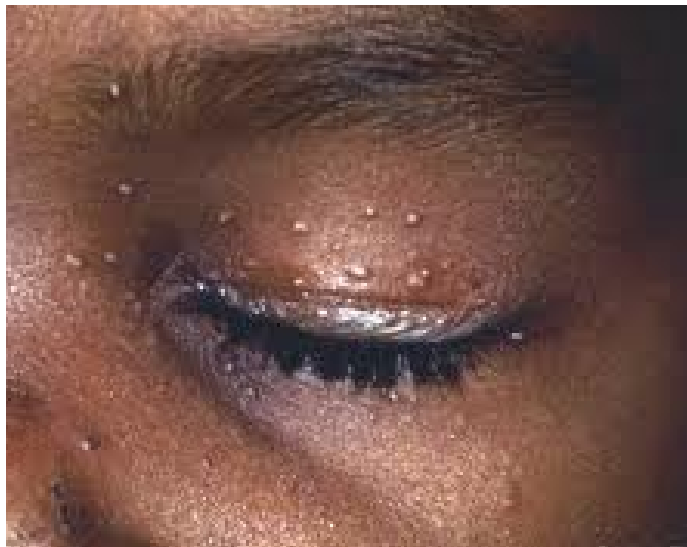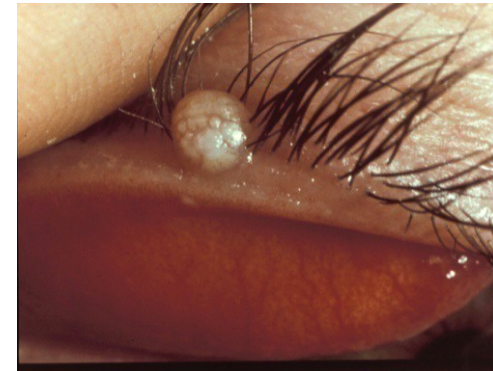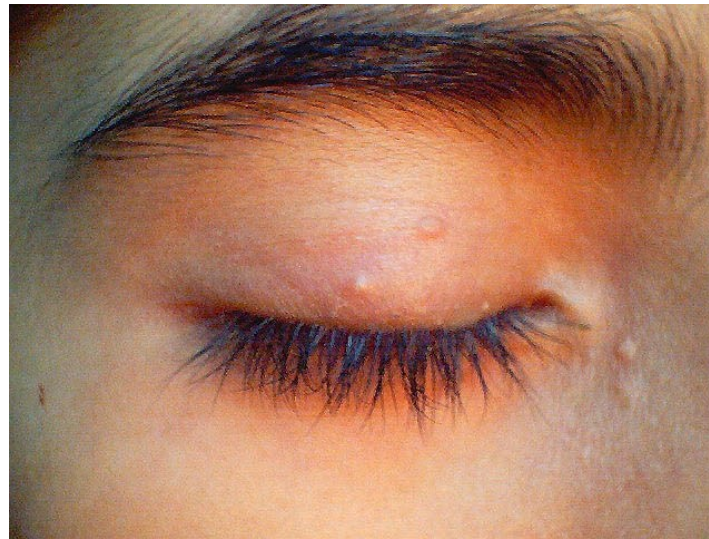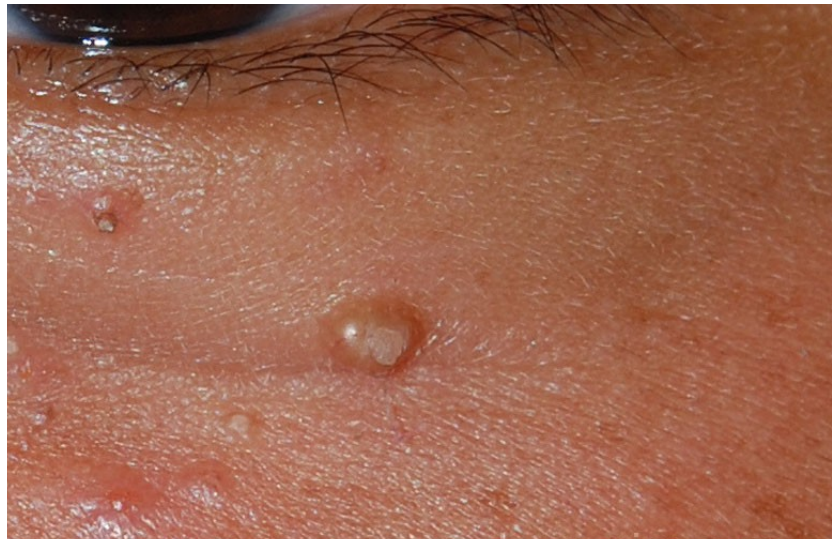
Grains de Millium
= kystes épidermoïdes
ou sébacés



Hydradénome
= Adénome des glandes sudoripares;
= Syringadénome

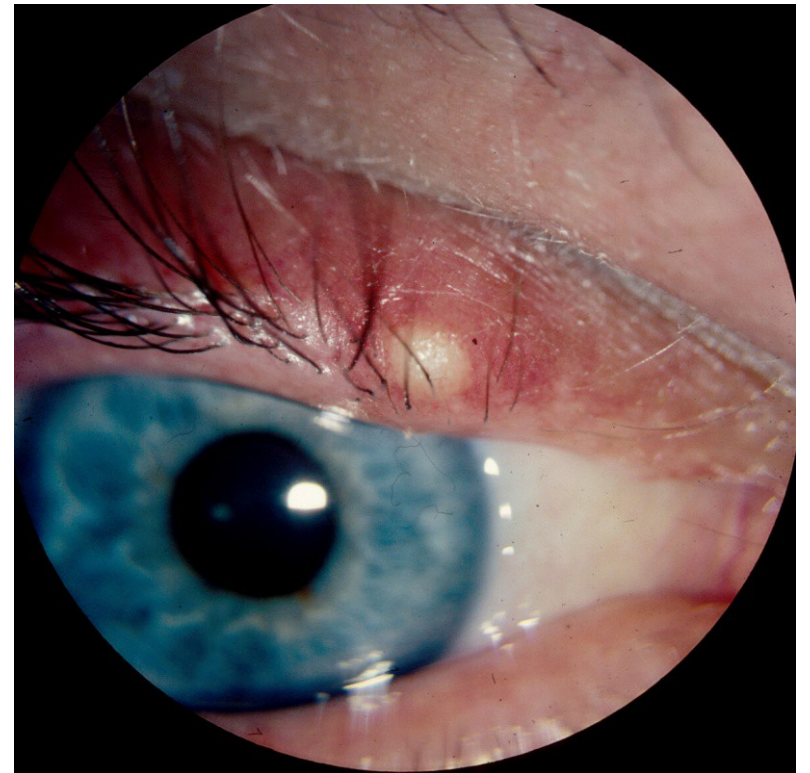
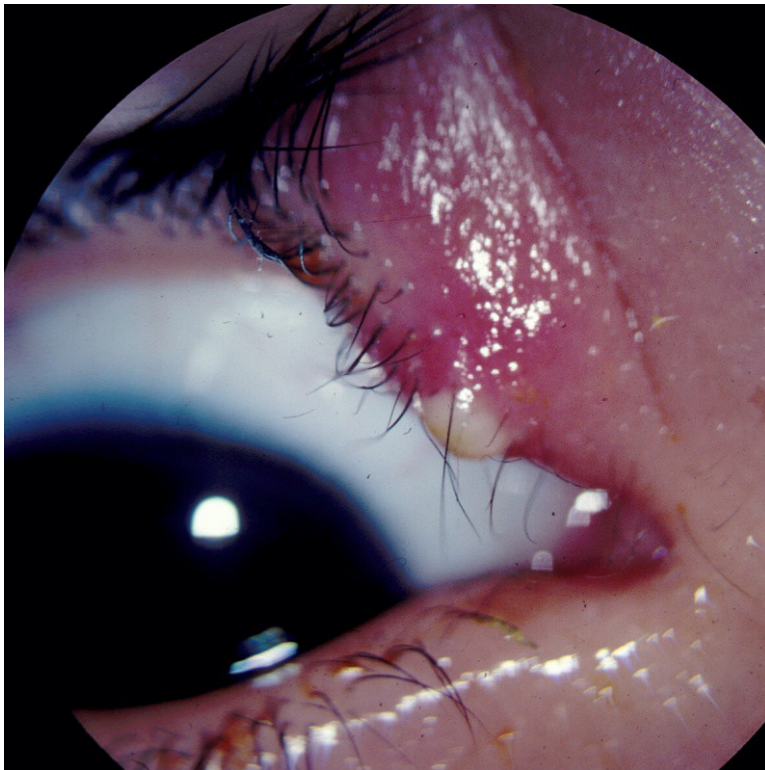


Molluscum contagiosum : petites éleveures cutanées globuleuses souvent multiples. Elles sont d'origine virale (pox virus), ce qui explique leur caractère relativement contagieux. Elles peuvent se compliquer de conjonctivites virales (rare) lorsqu'elles siègent juste sur le bord libre des paupières et sont au contact de la conjonctive.



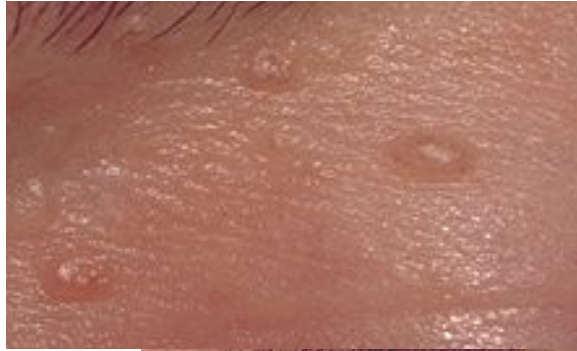

ORGELET: Furoncle du bord libre de la paupière centré sur un bulbe pileux

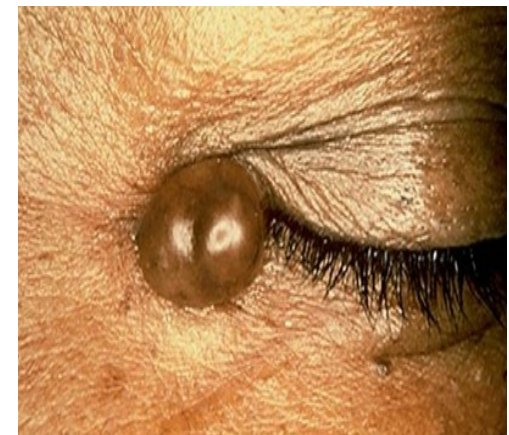
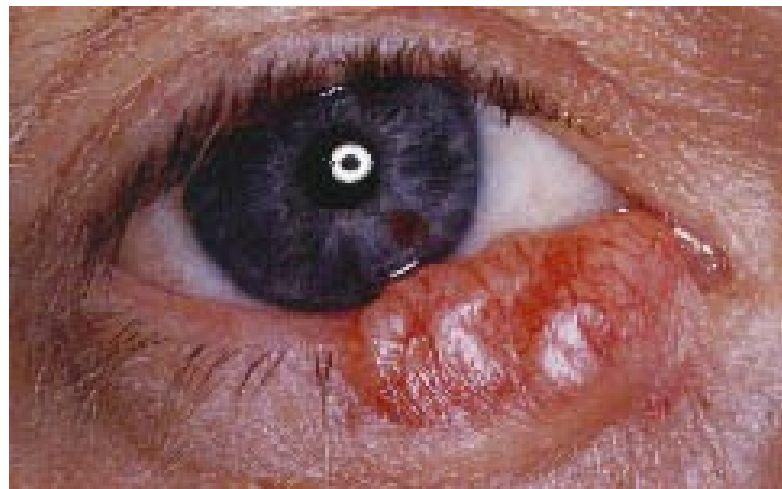
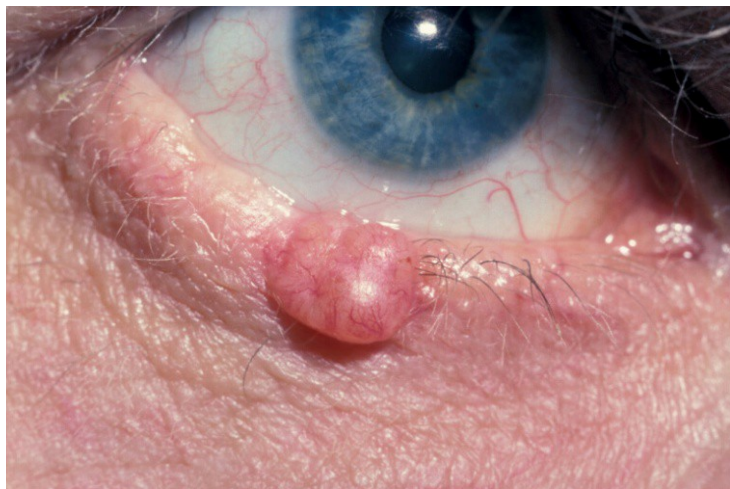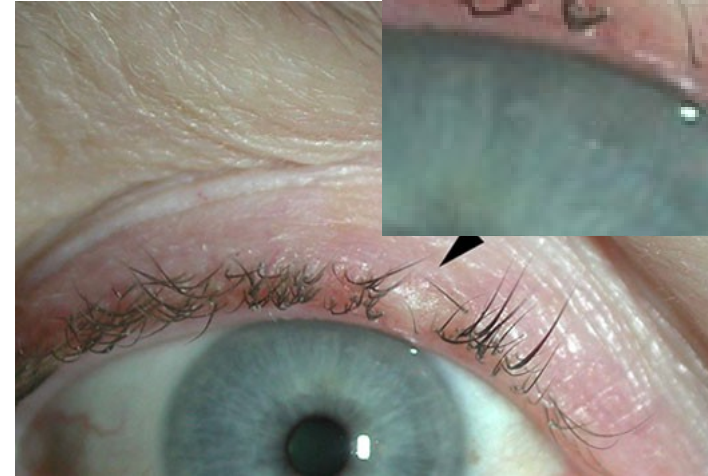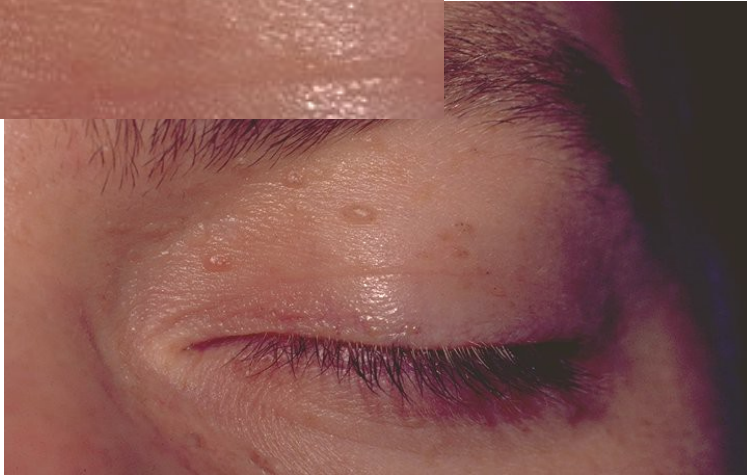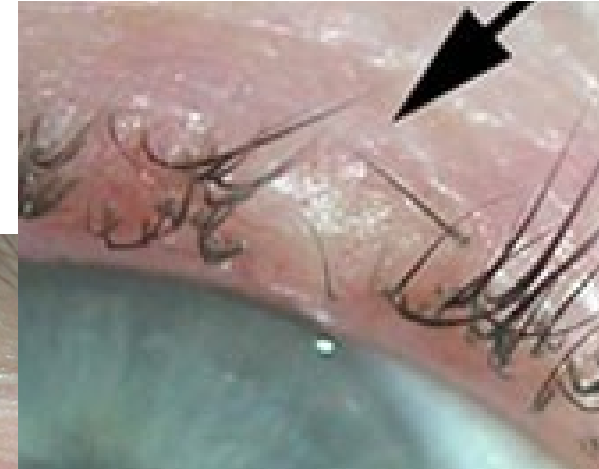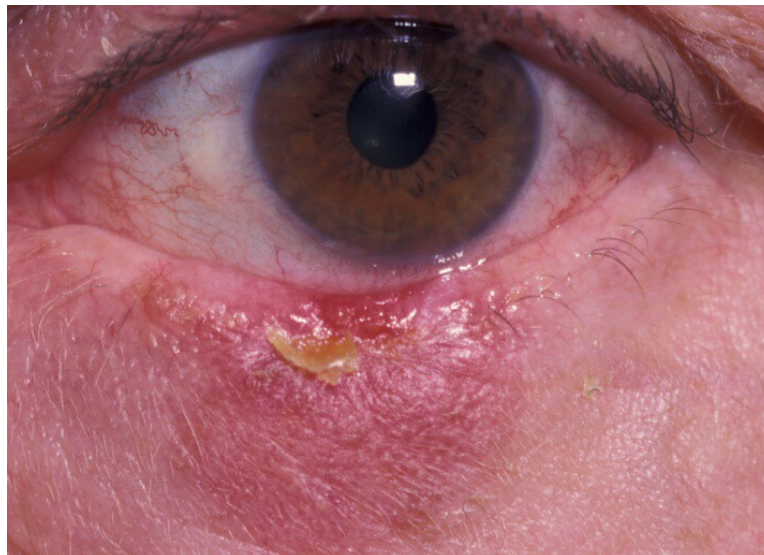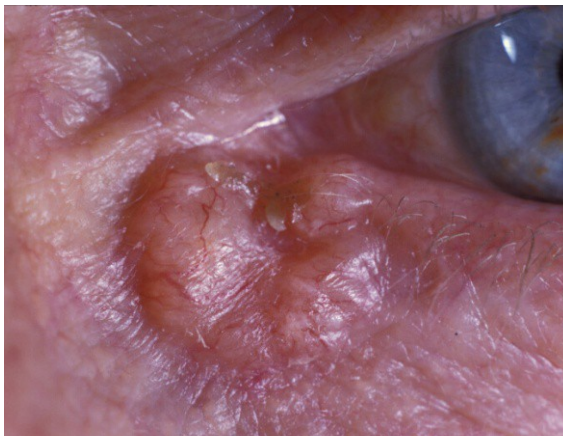
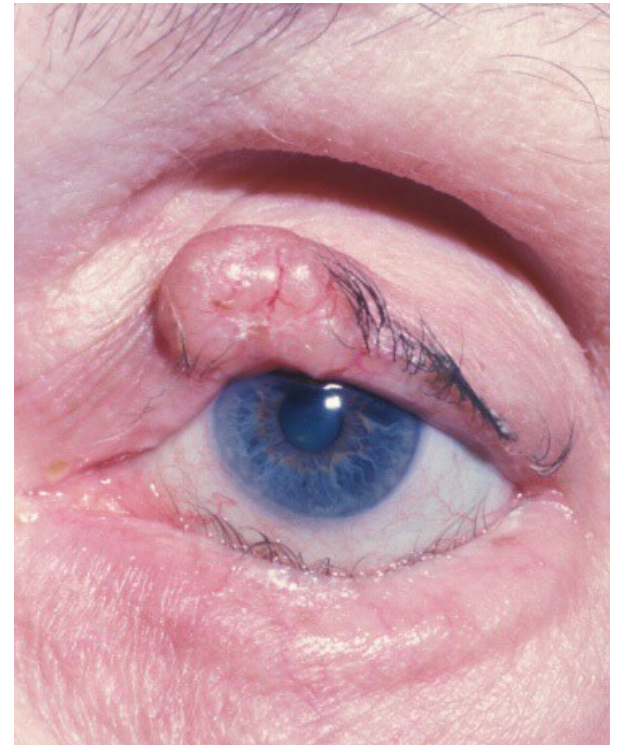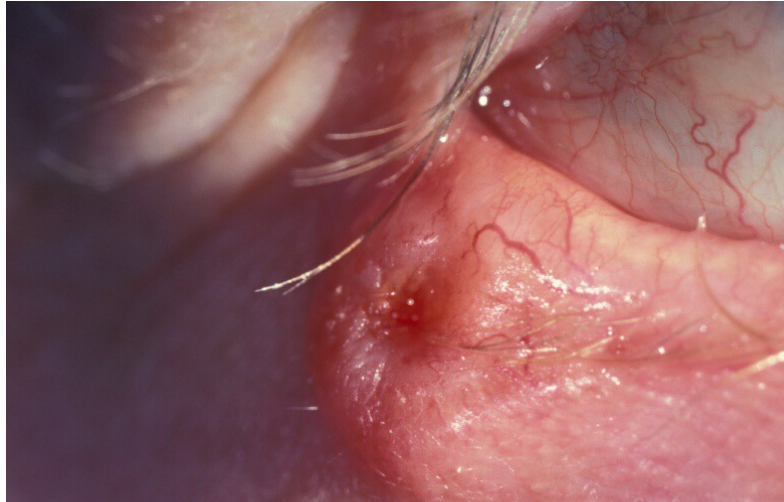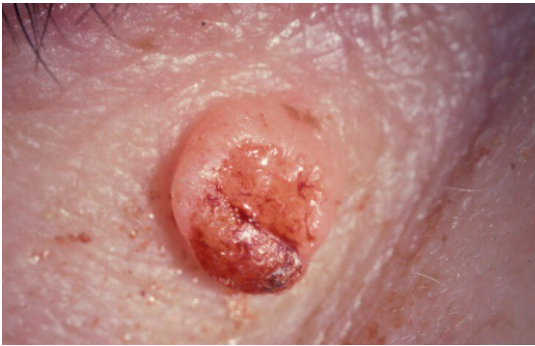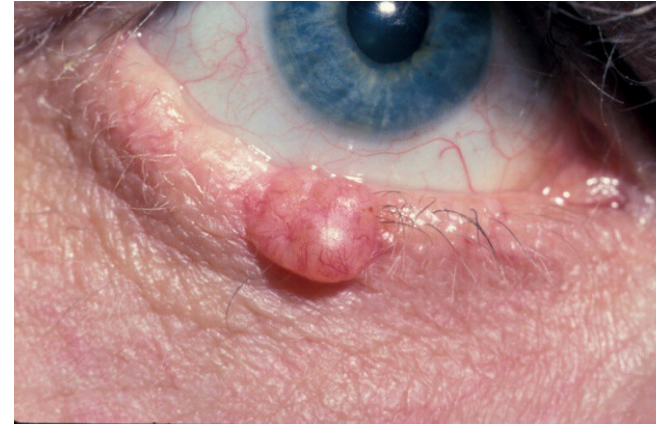
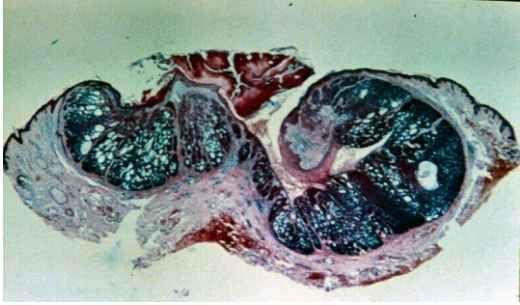


Carcinome basocellulaire



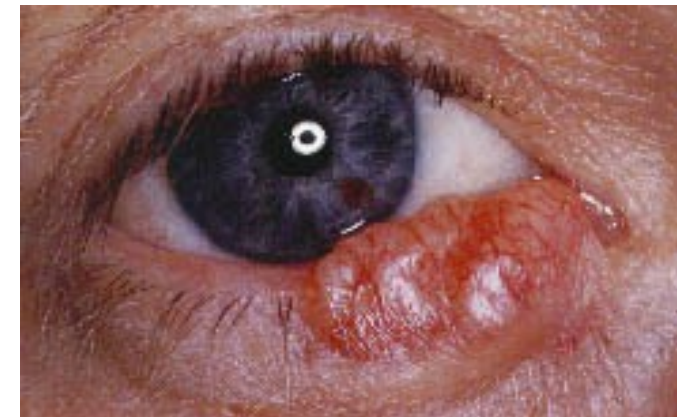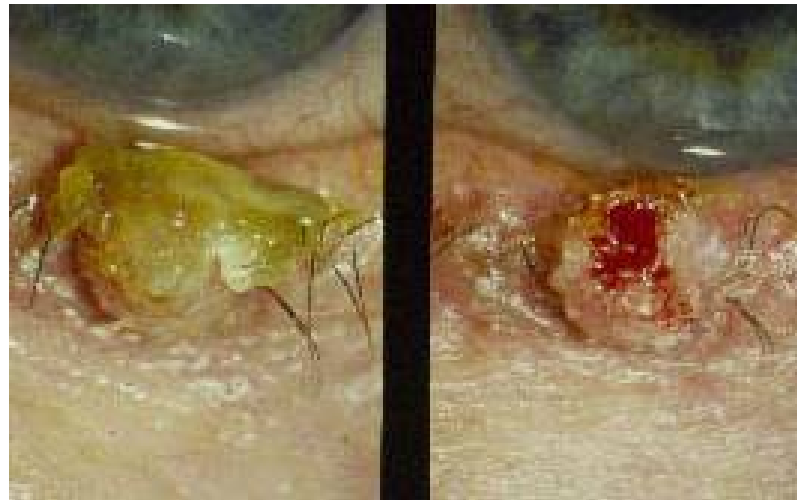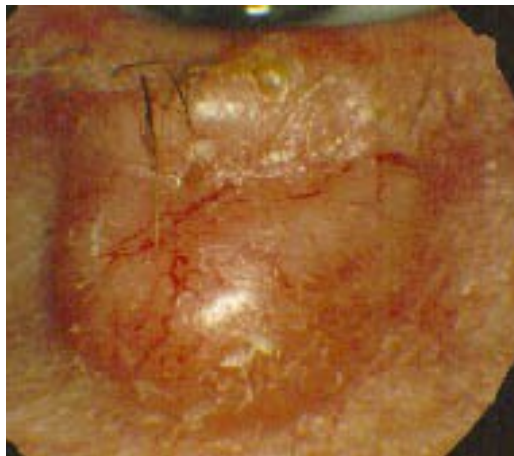Ou pire!

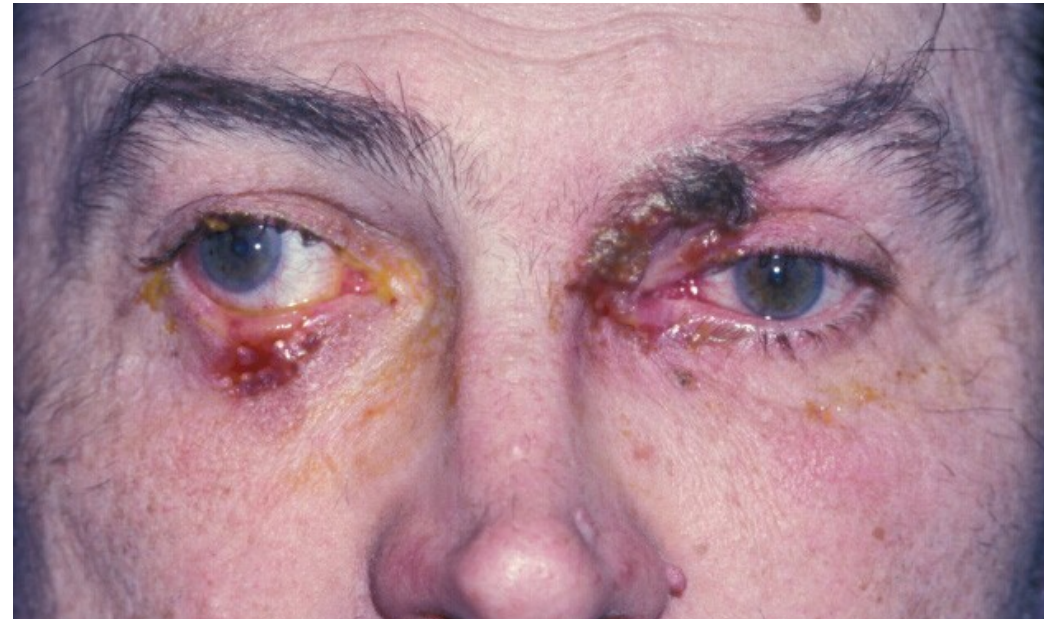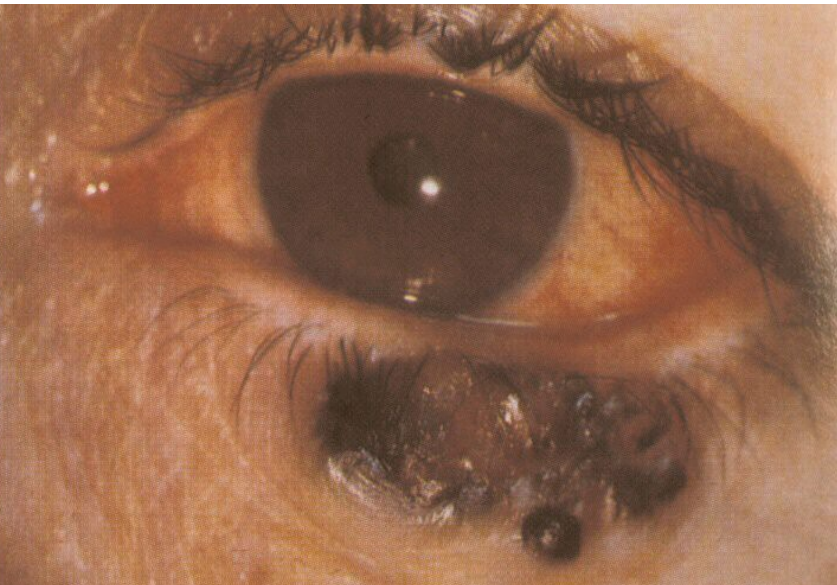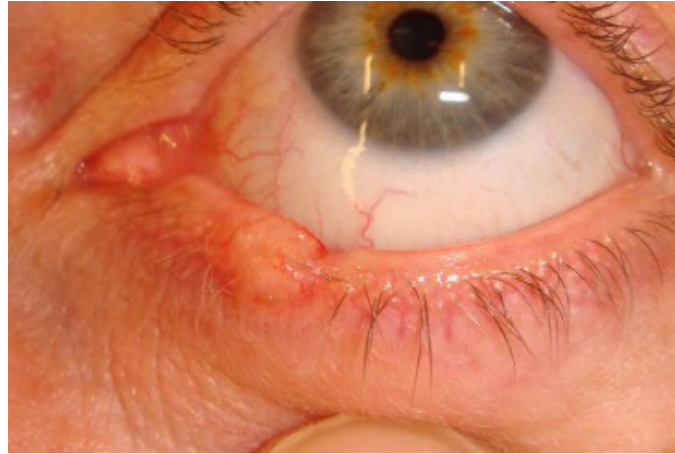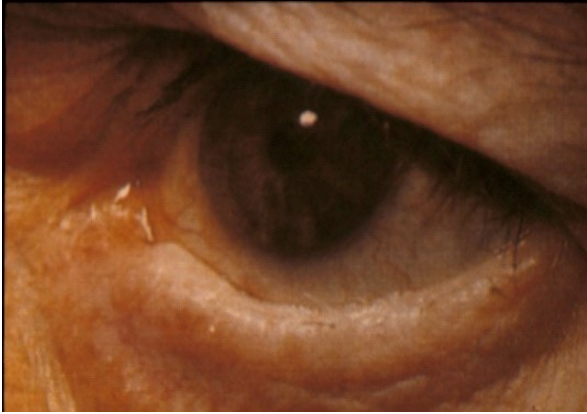


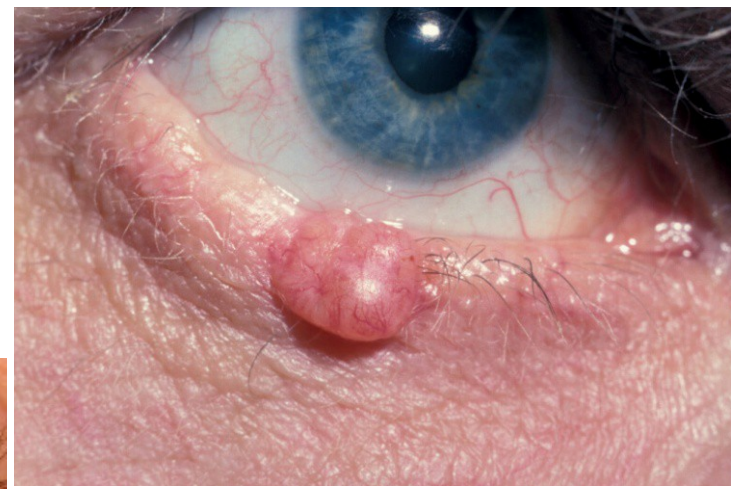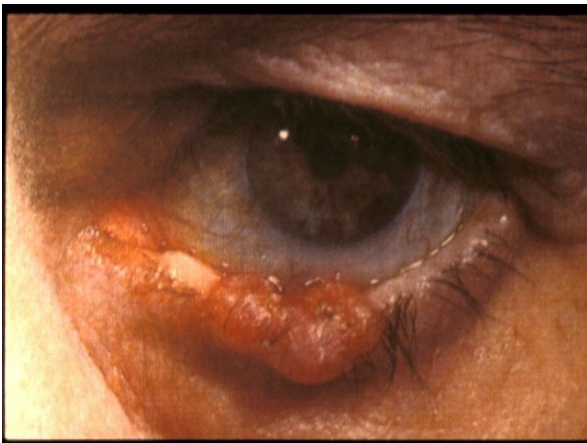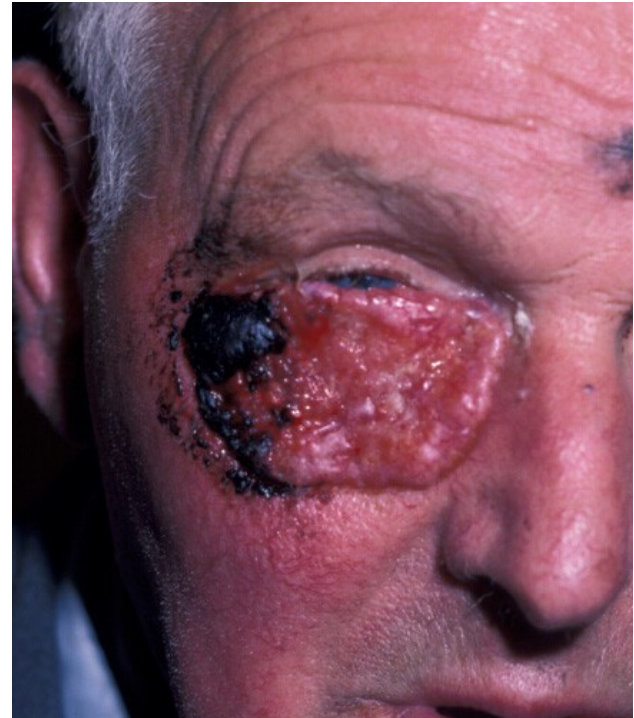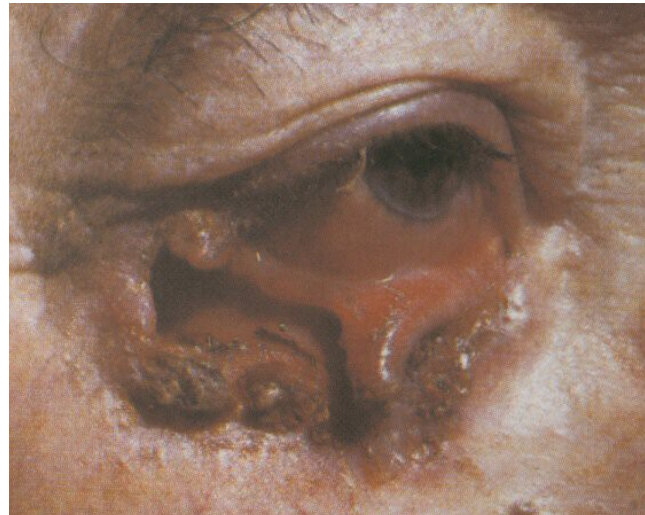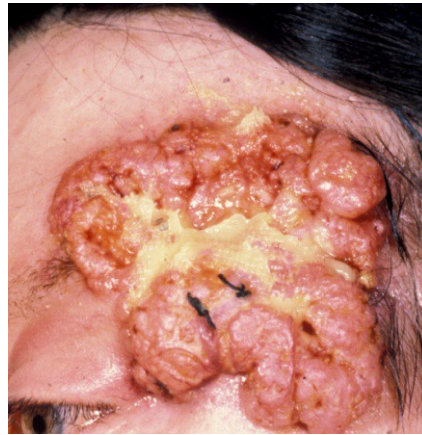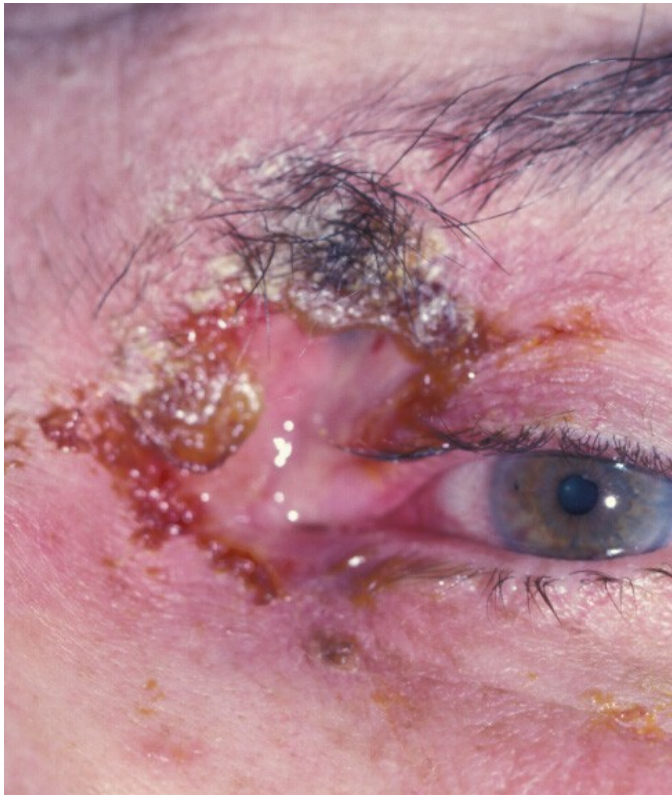


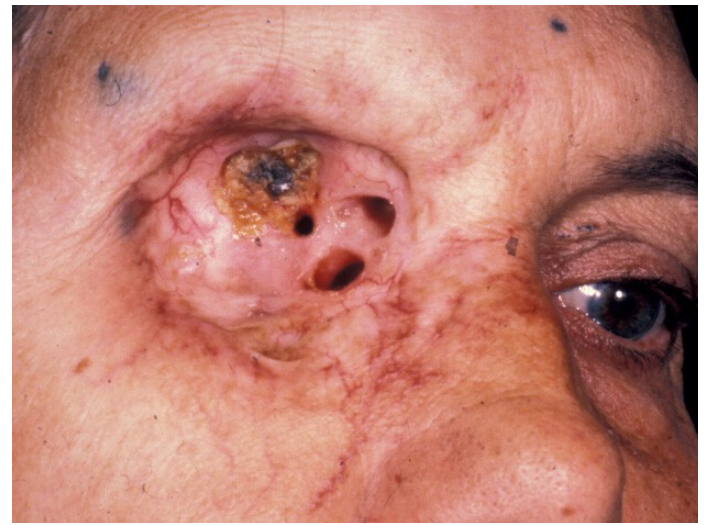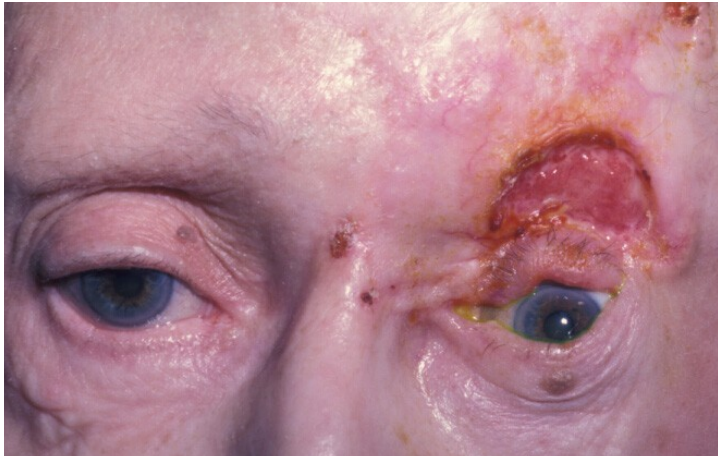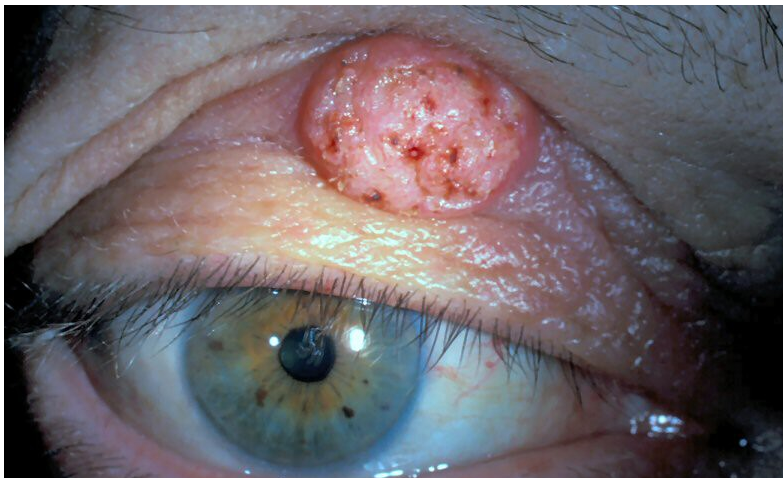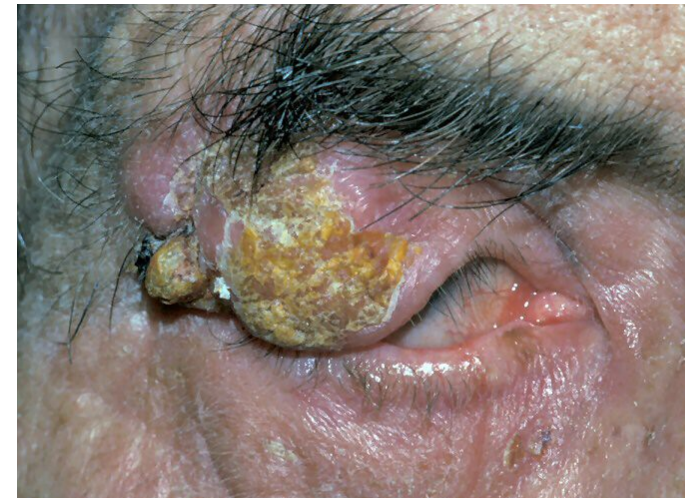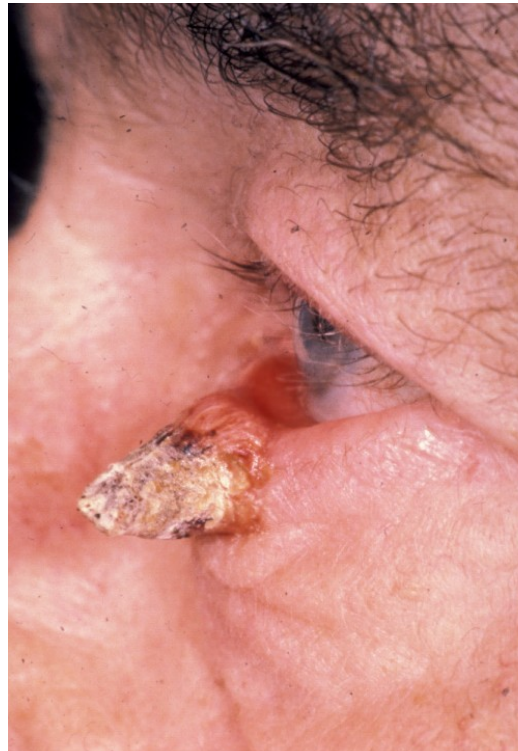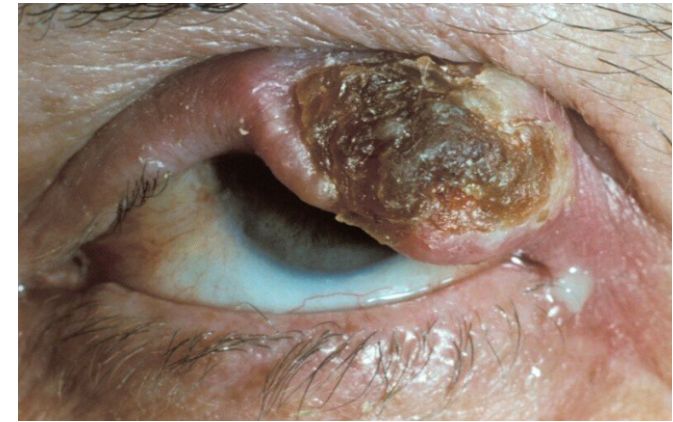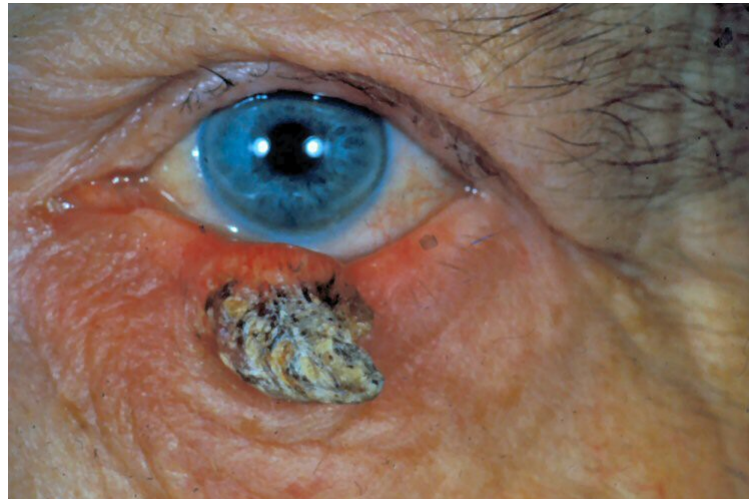
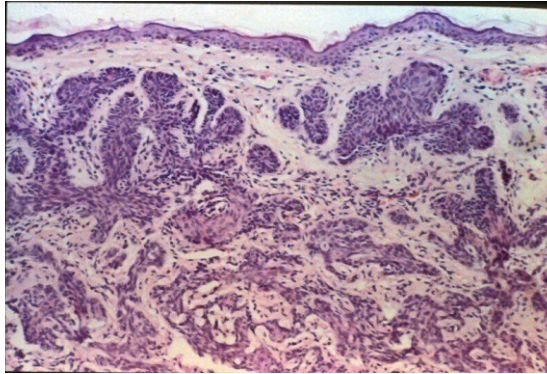
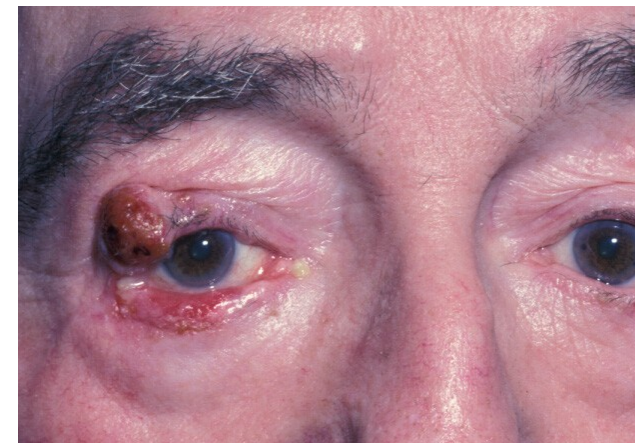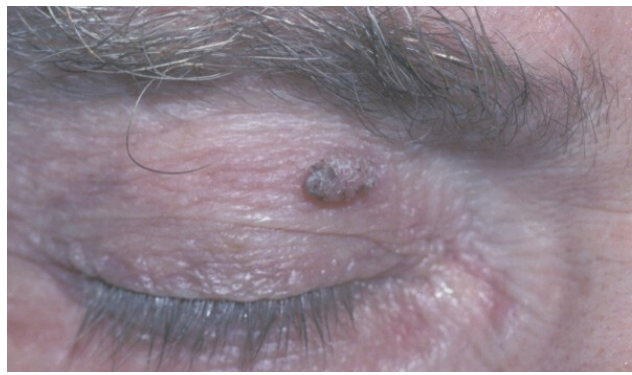
- **Carcinome baso-cellulaire (80%) :**

il s'agit de la plus fréquente des tumeur maligne des paupières (90%) Située le plus souvent en paupière inférieure ou à l'angle interne, il survient volontiers chez un patient âgé de plus de 50-60 ans. Ses formes anatomo-cliniques sont nombreuses : nodulaires (la plus fréquente, pigmenté, plan cicatriciel, sclérosant, végétant, ulcéré (piège avec le spino !) ou térébrant. Cette dernière forme peut avoir une évolution locale très mutilante. Le point commun à toutes ces formes anatomo-cliniques est l'existence de perles et de télangiectasies. Le diagnostic reste bien entendu anatomo-pathologique sur la pièce d'exérèse. Le traitement est chirurgical



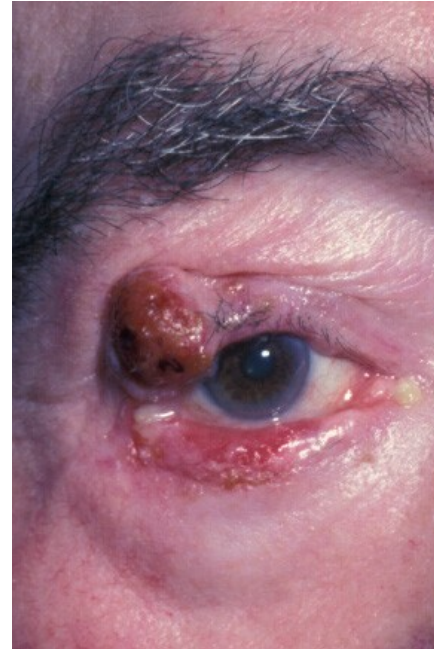
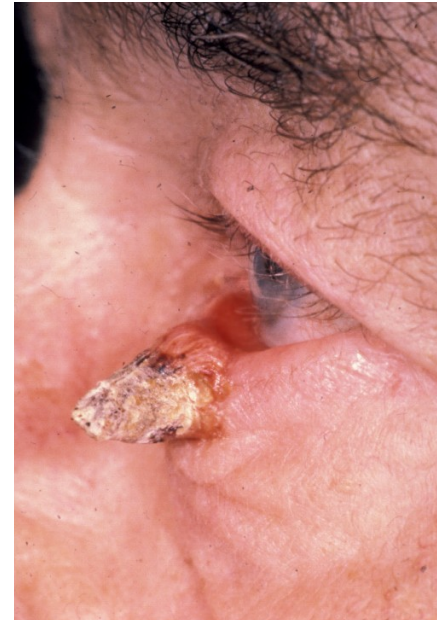




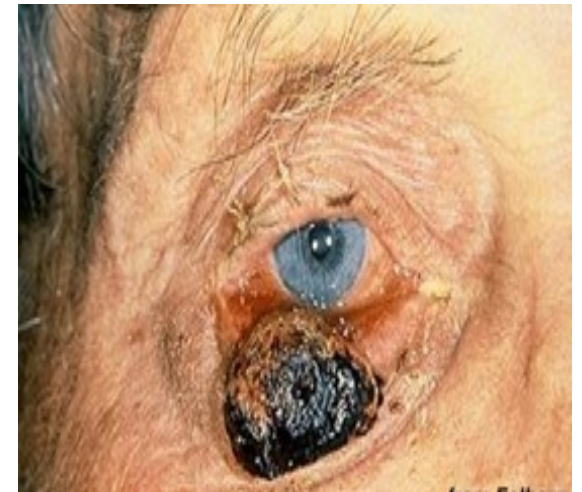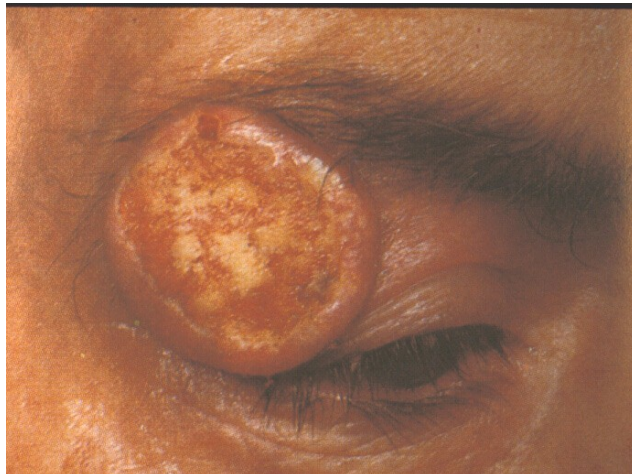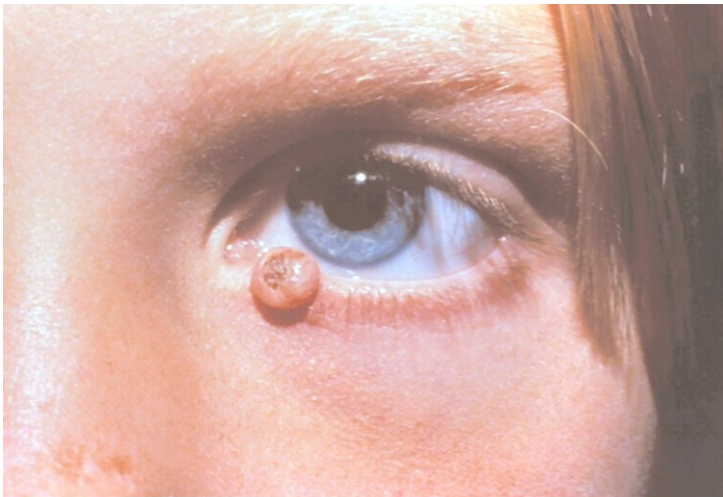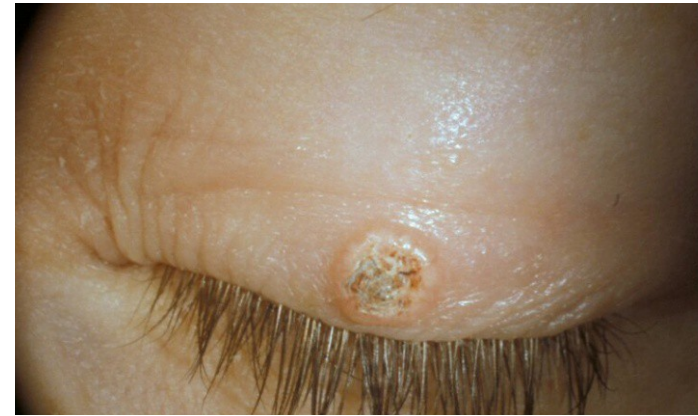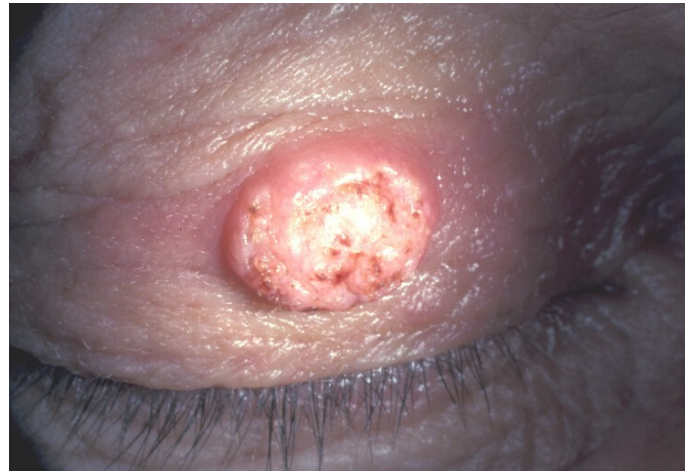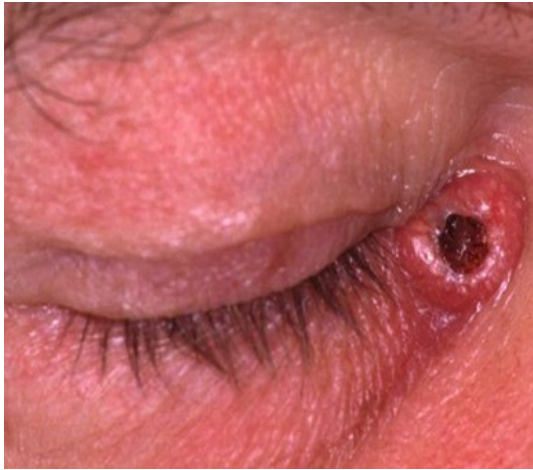- **Carcinome spino-cellulaire (20%) :**

Il survient le plus souvent sur des lésions précancéreuses (kératose actinique, Bowen, radiodermite, cicatrice de brûlure) et siège souvent au niveau du bord libre palpébral. Survenant préférentiellement chez le sujet âgé (70 ans) il se présente sous la forme d'un placard indolore, plus ou moins nodulaire, pouvant être le siège d'une croûte, d'une ulcération ou de simple squame. Il peut également revêtir un aspect de kyste, de papillome ou ressembler à une corne cutanée. La lésion ne présente pas de bordure perlée ni de télangiectasies caractéristiques du baso-cellulaire. Le diagnostic positif est là aussi anatomo-pathologique à partir de la pièce d'exérèse. Le traitement repose sur la chirurgie avec une exérèse la plus complète possible. La radiothérapie complémentaire peut être utilisée en cas de dissémination en fonction du bilan d'extension.



Ne pas confondre avec...?

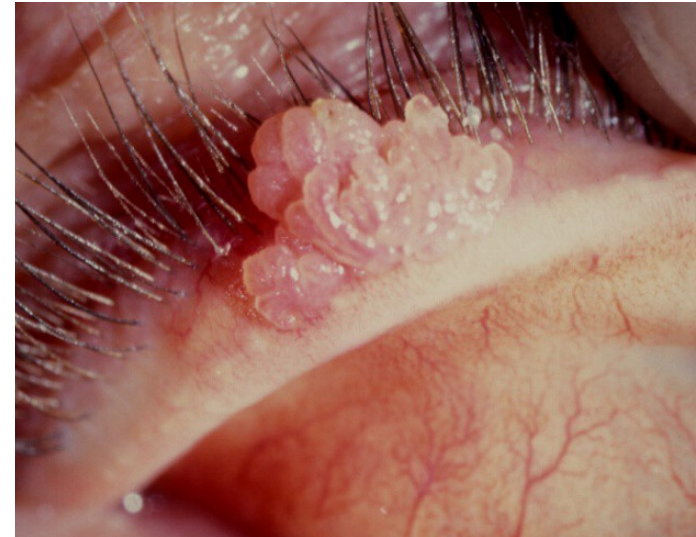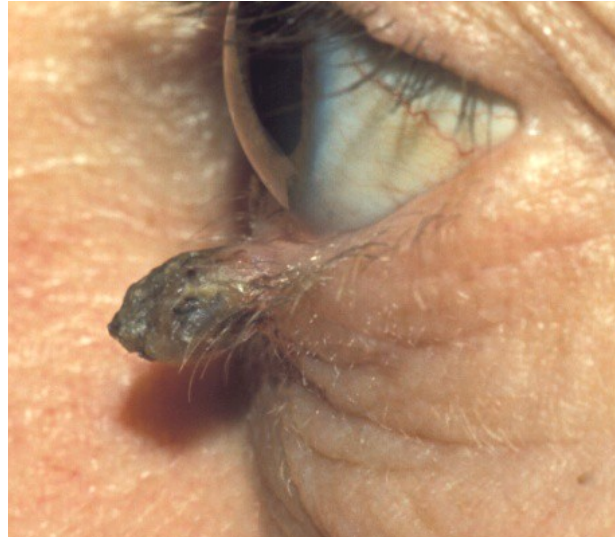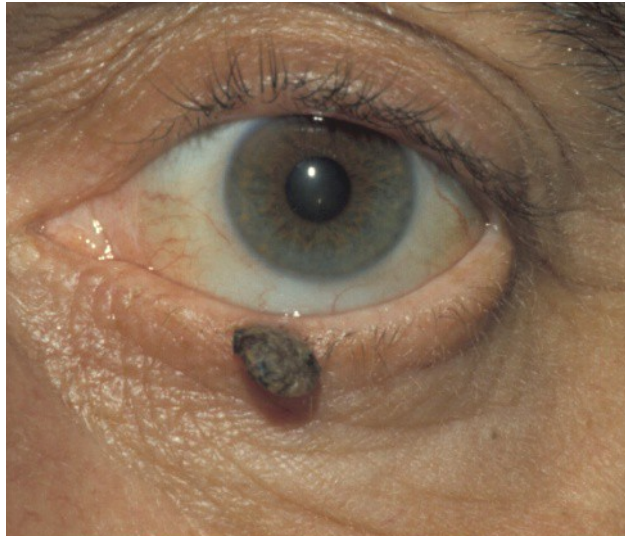
Kératoacanthome :



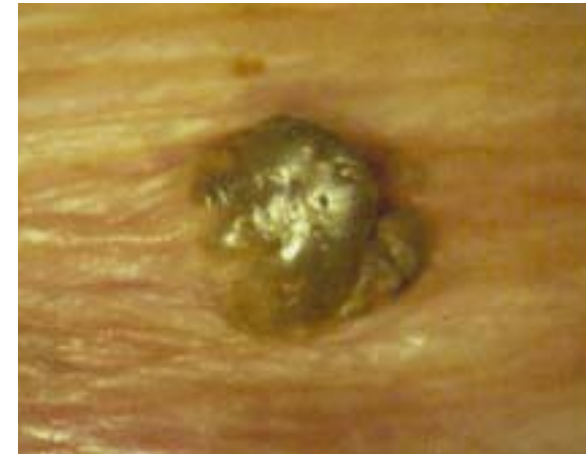
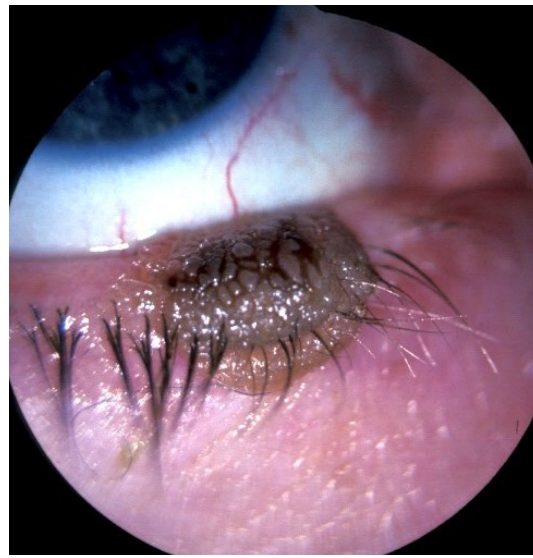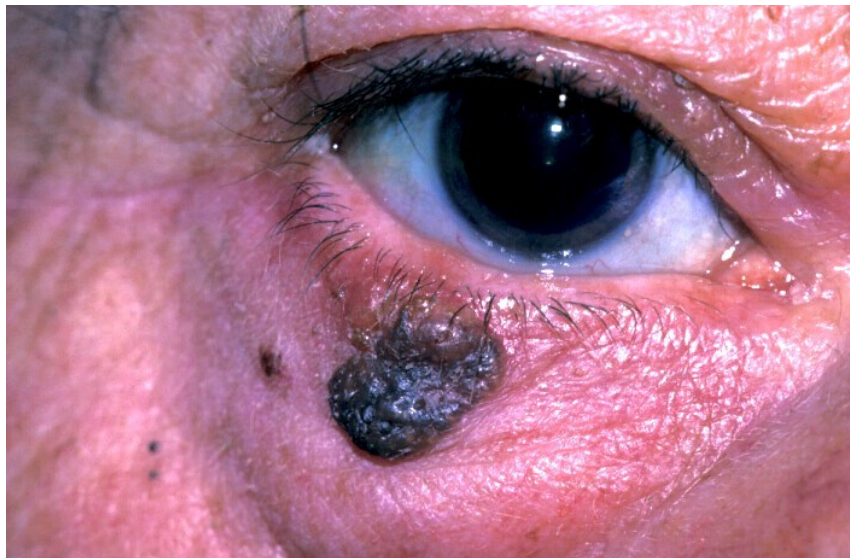


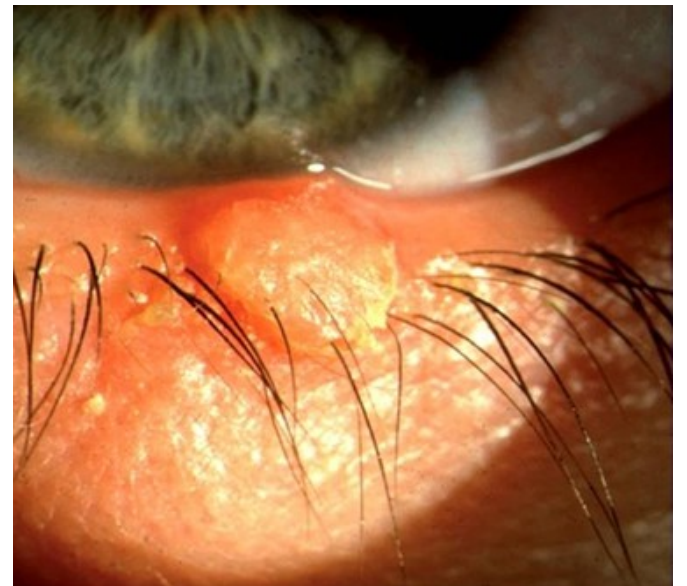
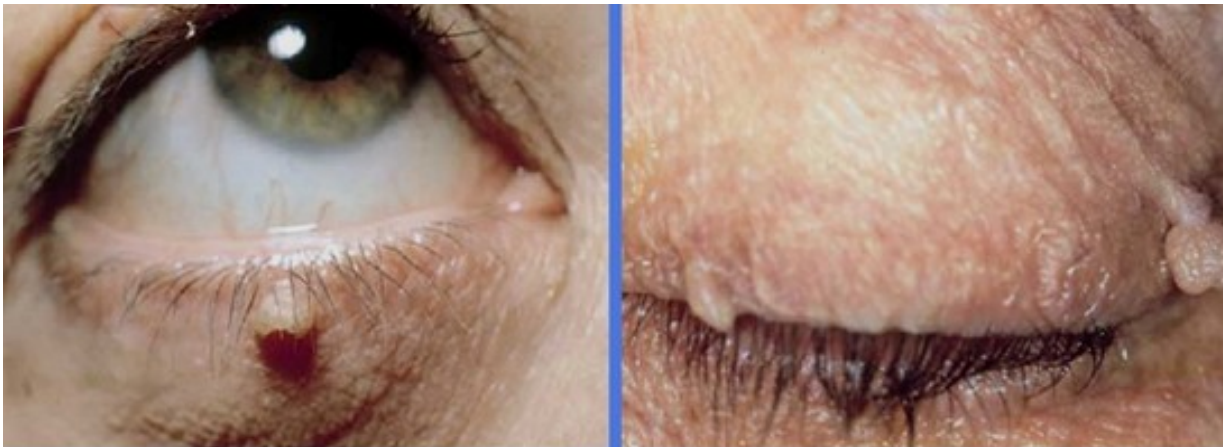
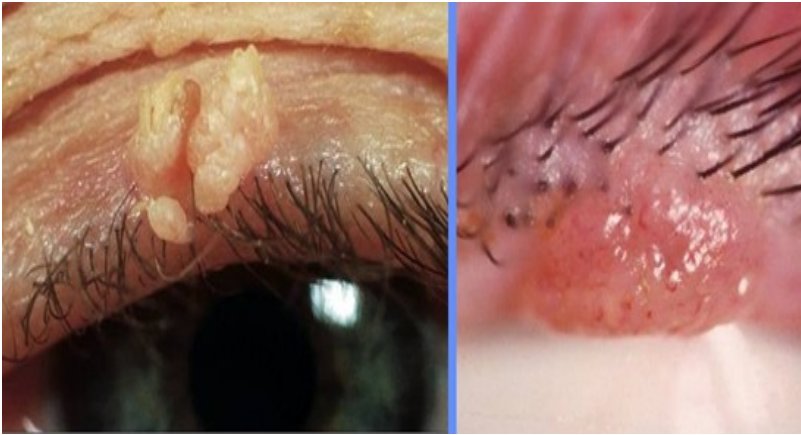
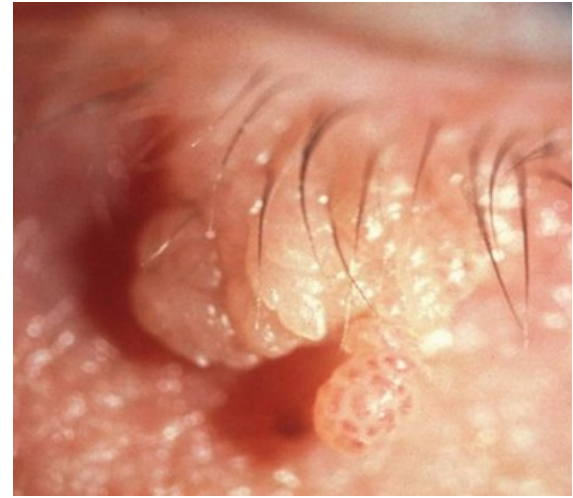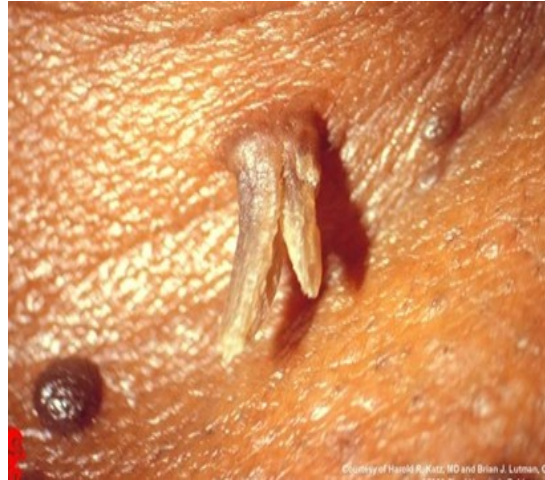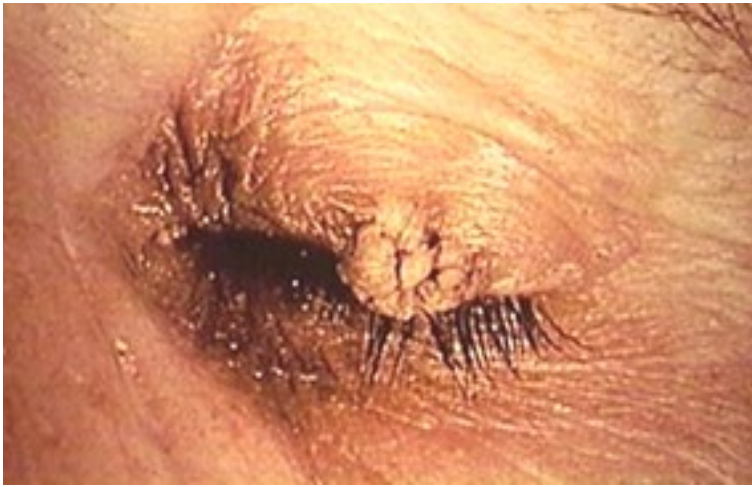Papillome (= verrue)

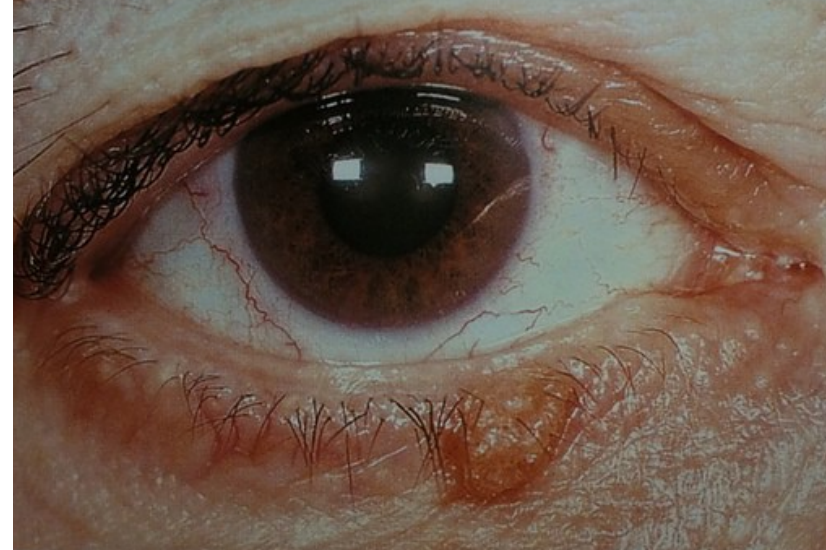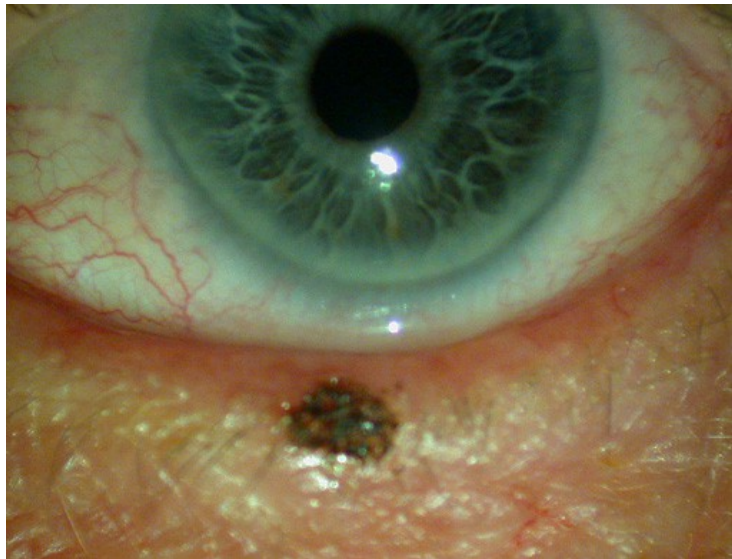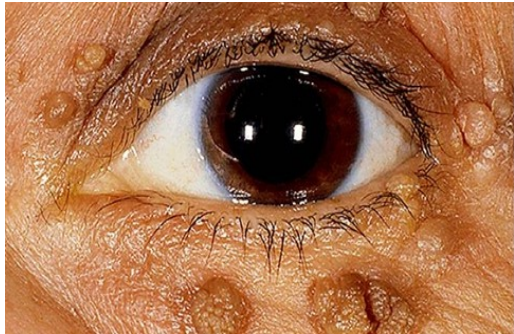
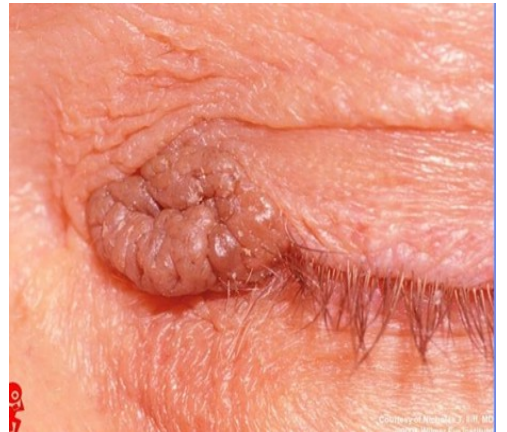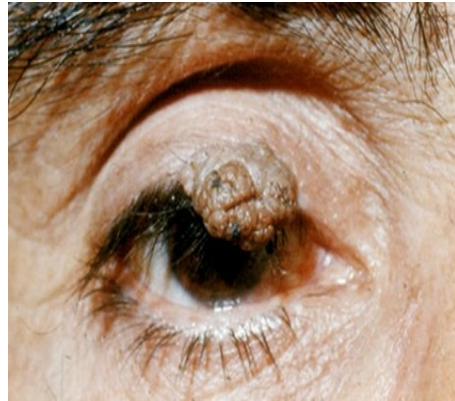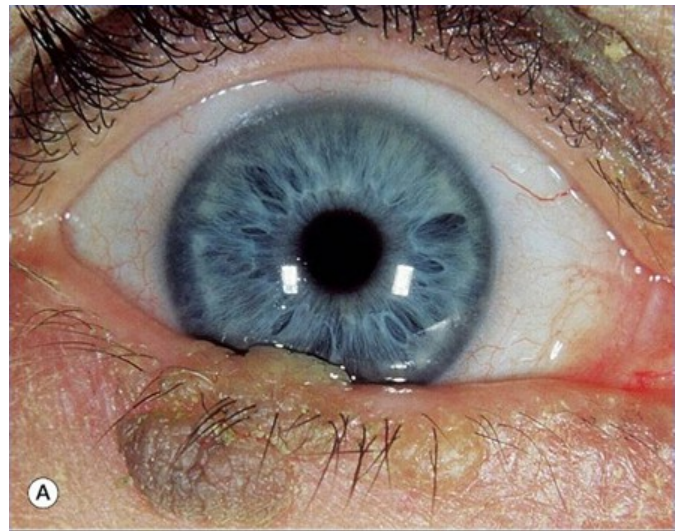
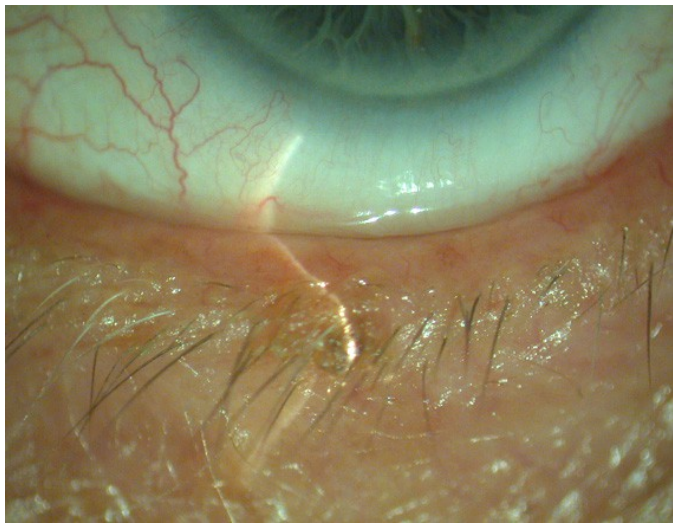
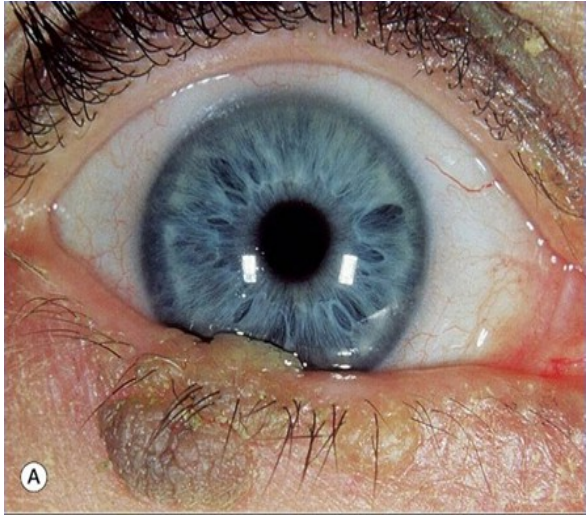
Papillome hyperkératosique



Verrue séborrhéique



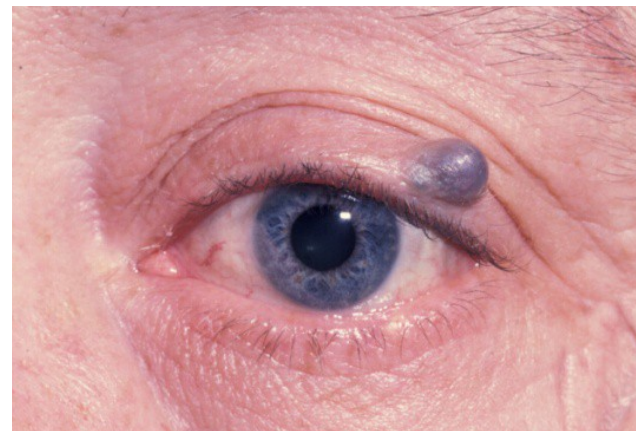




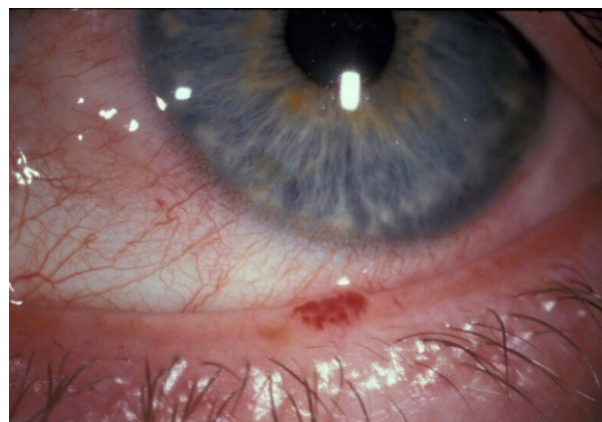
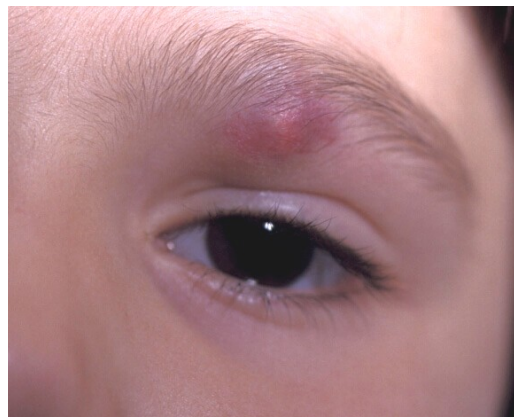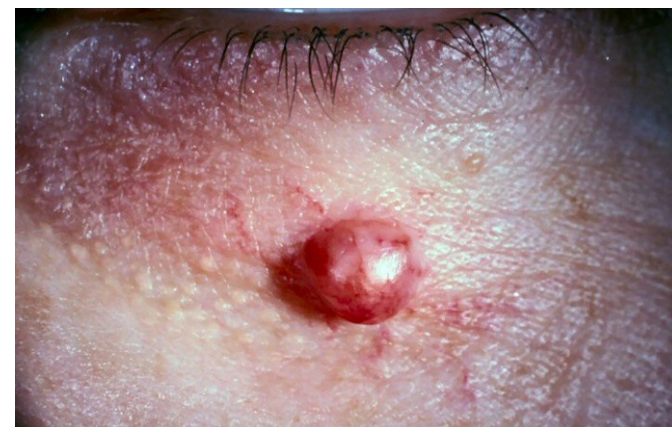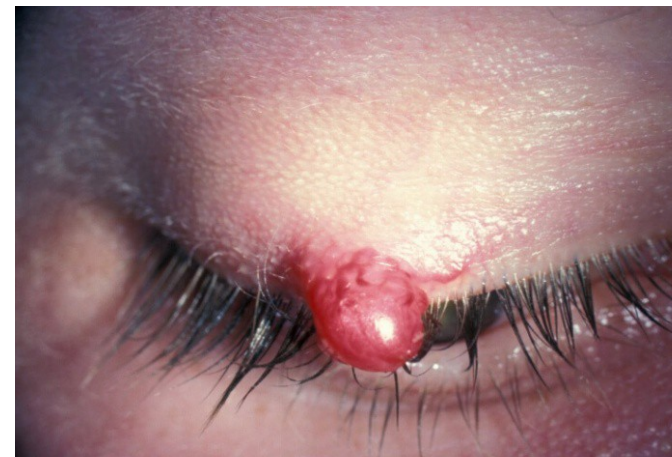Dernières perles



Angiopéricytome



Angiomyome



Hémangiome capillaire : apparaissant dès les premières semaines de la vie, cette lésion pourpre de taille variable (parfois volumineux), il disparaît le plus souvent spontanément entre 4 et 7 ans.

Hémangiome caverneux : Il s'agit d'une lésion bleutée apparaissant plutôt chez l'adulte et grandissant lentement. Le traitement est parfois chirurgical.