

SÉMIOLOGIE
TRAUMATOLOGIE

GENOU

J-L Lerat
Faculté Lyon-Sud

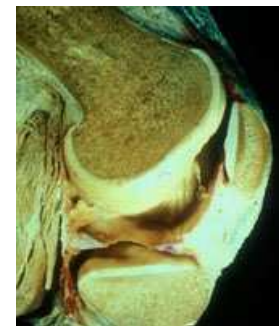
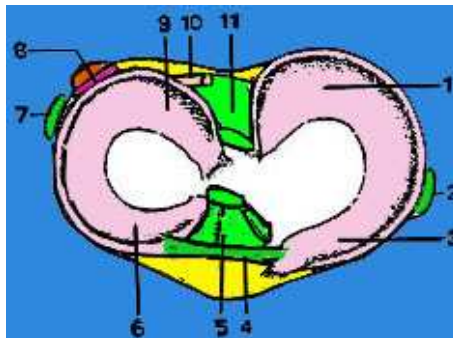
<i>SÉMIOLOGIE – TRAUMATOLOGIE DU GENOU</i>	349
<i>RAPPEL ANATOMIQUE ET PHYSIOLOGIQUE</i>	351
<i>PALPATION DU GENOU - ANATOMIE DE SURFACE</i>	354
<i>SÉMIOLOGIE DU GENOU</i>	355
INTERROGATOIRE	356
L'INSTABILITÉ	356
L'INSPECTION	357
<i>AFFECTIONS LES PLUS FRÉQUENTES</i>	362
LES GROS GENOUX	362
LA PATHOLOGIE DES MENISQUES	364
LES REPLIS SYNOVIAUX OU PLICAE SYNOVIALIS	371
OSTÉOCHONDRITES DU GENOU	373
PATHOLOGIE DES LIGAMENTS DU GENOU	27
PATHOLOGIE DE L'APPAREIL EXTENSEUR DU GENOU	392
L'ARTHROSE FÉMORO-PATELLAIRE	418
LA GONARTHROSE FÉMORO-TIBIALE	420
FRACTURES DE L'EXTRÉMITÉ INFÉRIEURE DU FÉMUR	78
FRACTURES DE L'EXTRÉMITÉ SUPÉRIEURE DU TIBIA	434

RAPPEL ANATOMIQUE ET PHYSIOLOGIQUE

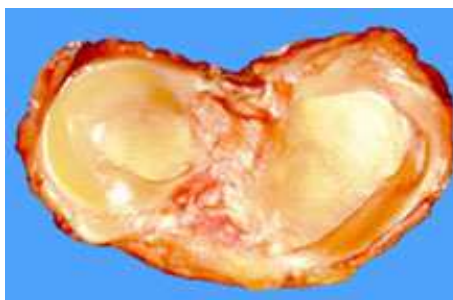- Le genou est une articulation portante avec 2 condyles convexes reposant sur 2 glènes tibiales sans congruence entre eux. L'appareil ligamentaire et méniscal rend l'articulation plus stable. Les muscles complètent la stabilité avec en particulier le système extenseur et la rotule. Le cartilage qui recouvre les surfaces en présence est très épais (3 mm), surtout au niveau de la rotule.

Les ménisques, grâce à leur forme, accentuent un peu la concavité des surfaces tibiales qui sont insuffisantes (voire même convexes au niveau du plateau externe)

- 1 - Corne postérieure du ménisque interne
- 2 - Ligament latéral interne
- 3 - Corne antérieure du ménisque interne
- 4 - Ligament jugal
- 5 - Ligament croisé antérieur
- 6 - Corne antérieure du ménisque externe
- 7 - Ligament latéral externe
- 8 - Hiatus poplité
- 9 - Corne postérieure du ménisque externe
- 10 - Ligament ménisco-fémoral
- 11 - Ligament croisé postérieur



Vascularisation uniquement périphérique


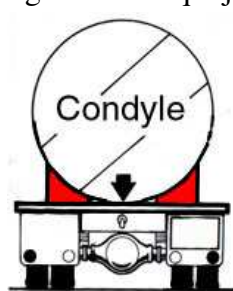


Vue supérieure

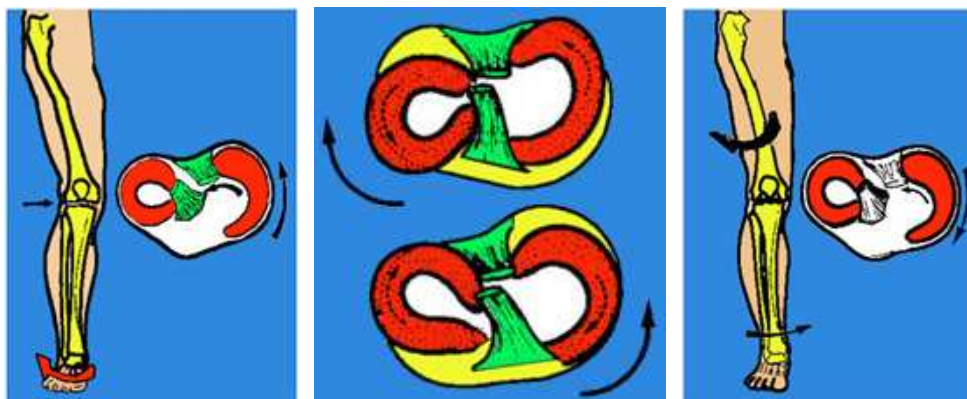


Structure triangulaire à la coupe

Les ménisques sont des fibrocartilages qui ont une forme de O pour l'externe et de C pour l'interne. Les ménisques ont un rôle très important pour amortir la transmission des forces du fémur au tibia et ils ont un rôle stabilisateur. Ils jouent le rôle de cale comme dans l'exemple du camion citerne ci-dessous, mais la cale est mobile et lors des mouvements, elle est repoussée contre l'enveloppe ligamentaire qui joue le rôle stabilisateur principal. Ils guident la rotation et la translation.

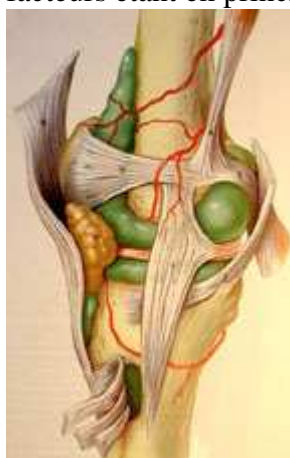

Rôle stabilisateur des ménisques Structure interne : fibres complexes globalement concentriques

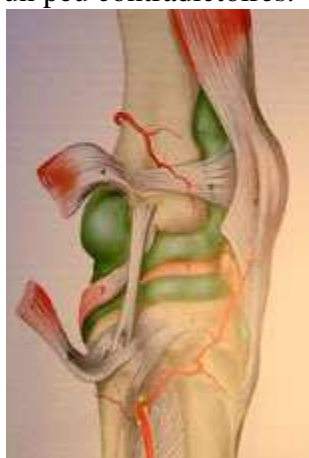

Mobilité des ménisques, surtout du ménisque externe, en rotation interne et externe

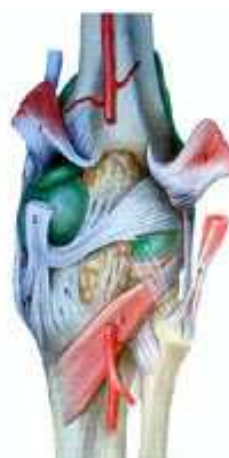L'appareil capsulo-ligamentaire est très complexe, limitant les mouvements de la latéralité et les mouvements de tiroir. Il travaille en synergie avec les surfaces articulaires et méniscales pour permettre une grande mobilité (en flexion et rotation), tout en garantissant une bonne stabilité, ces 2 facteurs étant en principe un peu contradictoires.



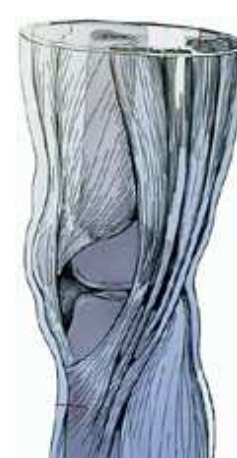Vue interne



Vue externe

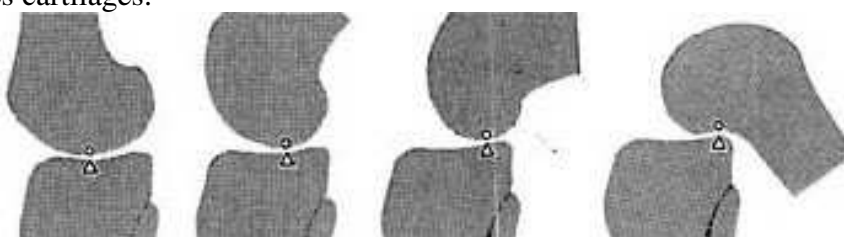


Vue postérieure



Les tendons de la patte d'oie

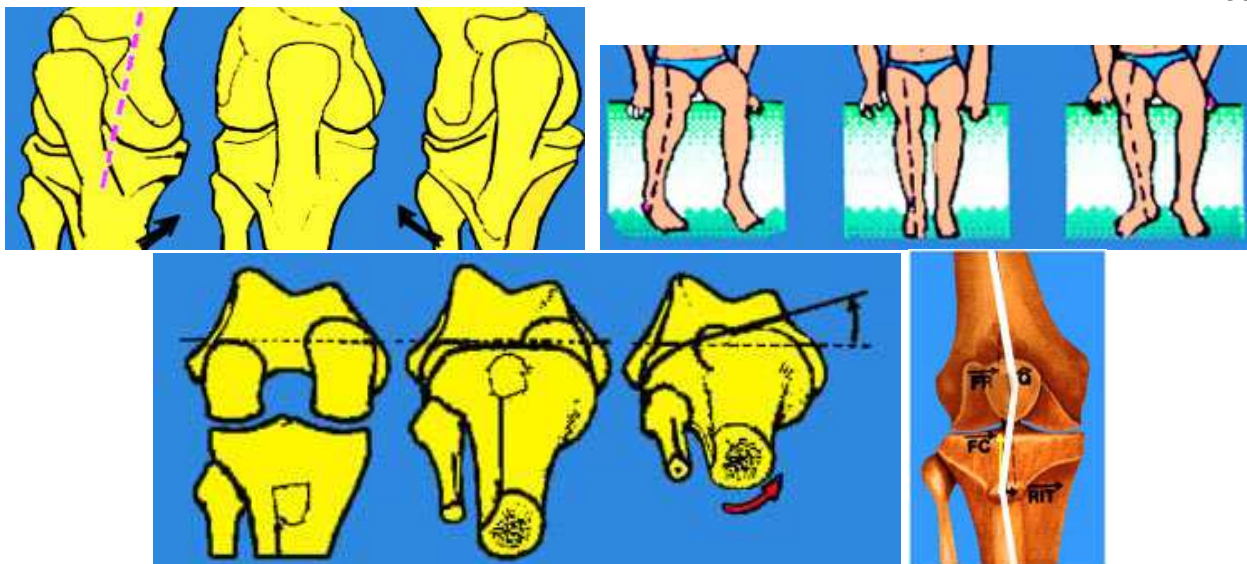
Le fonctionnement de cette articulation est très complexe car la flexion s'accompagne d'un mouvement de roulement-glisement des condyles (le point de contact entre fémur et tibia se déplace en arrière : roulement. On voit bien que la distance parcourue par le fémur, est inférieure au déplacement du point de contact : glissement. Les ligaments et les ménisques règlent ce mouvement spécifique sur les cartilages.



Le Fémur roule et glisse sur le tibia de l'extension à la flexion

La rotation automatique du fémur sur le tibia est aussi un des éléments originaux de l'articulation du genou. Elle est liée à un mouvement asymétrique des condyles.

La rotation lors de la flexion existe. En effet, à 90° de flexion on dispose de 30 à 45° d'amplitude de rotation du tibia sous le fémur. Du fait de l'asymétrie des contours articulaires et du système ligamentaire, la rotation interne s'accompagne d'une inclinaison en valgus du tibia et la rotation externe d'une inclinaison en varus. Le système extenseur et le squelette fémoro-tibial ne sont alignés qu'en rotation neutre.



Lors de l'extension complète, le genou est verrouillé automatiquement en rotation externe du tibia. Noter que la tubérosité antérieure du tibia est alors très latéralisée.

En extension, la tubérosité tibiale est alors très externe, formant la classique "baïonnette" du système extenseur de Trillat (angulation entre l'axe du quadriceps, le tendon rotulien et le tibia). Plus cette baïonnette est marquée, plus la rotule a tendance à prendre la corde et se luxer en dehors, lors de la contraction du quadriceps. L'aileron rotulien interne s'oppose à la luxation de la rotule. La stabilité du système extenseur est due à la concavité de la trochlée, aux ailerons rotuliens, surtout l'interne qui est renforcé par le vaste interne.

Au début de la flexion, la stabilité est très précaire, car la rotule est située alors à la partie supérieure de la trochlée, à un endroit où le versant externe est à peine ébauché. Après 20° à 30° de flexion, la stabilité s'améliore, d'autant plus que les forces de compression augmentent.

La répartition des contraintes sur les différents compartiments dépend de l'axe du membre.

En appui bipodal, les pressions sont réparties sur les deux compartiments du genou. L'interligne articulaire est à peu près perpendiculaire à l'axe du membre (centre de la tête fémorale, centre du genou et centre de la cheville, sont alignés).

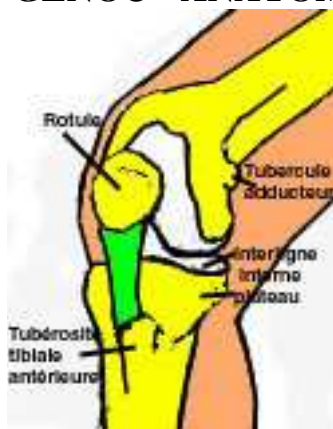
A la marche, il y a une succession d'appuis unipodaux, pendant lesquels le genou subit d'importantes contraintes internes (ou en varus). En appui unipodal, la ligne de gravité passant par le milieu du corps et le milieu du centre du genou, passe largement en dedans du centre du genou. Il y a donc des contraintes considérables en varus, qui sont équilibrées par de puissants haubans musculaires (fascia-lata et la bandelette iliotibiale ainsi que les fessiers et par l'appareil ligamentaire externe). Les pressions fémoro-tibiales internes sont considérables et expliquent les lésions de surcharge de ce compartiment interne.

La conformation en varus prédispose à la pathologie dégénérative du côté interne du genou en favorisant les lésions du ménisque interne et des cartilages fémoro-tibiaux (ainsi que la surcharge pondérale). Plus de 60 % des sujets présentent une conformation en varus (discret ou marqué).

La conformation en valgus protège plutôt le compartiment interne. Un valgus très important fait subir une surcharge au compartiment externe du genou.

D'autres facteurs agissent défavorablement sur le compartiment fémoro-tibial, comme la distension des ligaments, qui modifie le contrôle de la stabilité périphérique, mais aussi le contrôle des rotations. Le rôle de l'articulation fémoro-patellaire est aussi très important. On sait que les latéralisations de la rotule ou subluxations fémoro-patellaires, contribuent à une mauvaise transmission des pressions fémoro-tibiales internes.

PALPATION DU GENOU - ANATOMIE DE SURFACE



La palpation du compartiment interne du genou explore systématiquement tous les repères perceptibles : le rebord du plateau tibial et l'interligne interne, où l'on palpe le mur du ménisque interne, de l'avant vers l'arrière

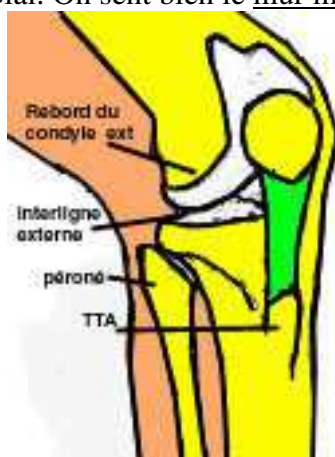Palper la face interne du plateau tibial où s'insère le ligament interne et où passent les muscles de la patte d'oie. Le rebord condylienne interne est palpé de l'avant vers l'arrière, sa courbure est régulière et il est bien perçu sous la peau.

Sur le condyle, il y a une saillie où l'on palpe l'insertion supérieure du ligament interne.

En arrière, on peut palper le tubercule du 3ème adducteur. Palpation de la tubérosité tibiale antérieure, toujours saillante, parfois très volumineuse dans l'apophysite ou ostéochondrose d'Osgood-Schlatter. Palpation du tendon rotulien (douleurs dans les tendinites chez les sportifs et dans les syndromes rotuliens).

On peut repérer, par la palpation, le tubercule de Gerdy, puis le plateau tibial externe.

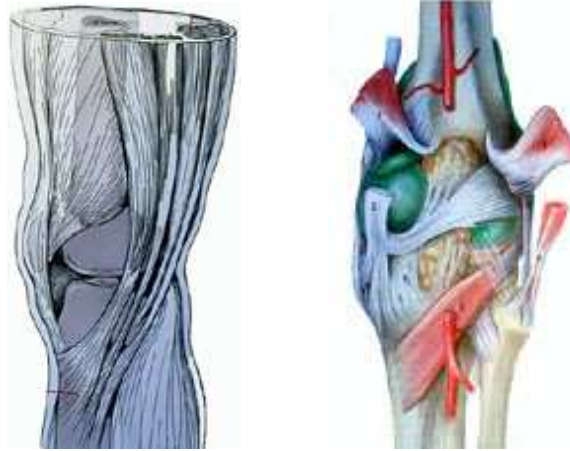
Palper le rebord du condyle fémoral externe, depuis l'interligne fémoro-patellaire jusqu'à la partie postérieure de l'interligne fémoro-tibial. On sent bien le mur méniscal externe.



La tête du péroné fait une saillie bien perceptible. On peut parfois trouver une mobilité anormale du péroné. Enfin, le condyle externe est situé un peu au-dessus de l'interligne, au-dessus et en avant de la tête du péroné, on palpe l'insertion conjointe du ligament externe et du tendon du muscle poplité.

Le nerf sciatique poplité externe cravate le col du péroné et il peut être atteint lors de traumatismes directs de cette région ou lors de ruptures ligamentaires externes. Le tendon du biceps est volumineux, il est parfois le siège de tendinite, il peut être arraché de la tête du péroné dans les entorses externes. On peut palper la bandelette ilio-tibiale ou bandelette de Maissiat, plus antérieure que le biceps, elle s'attache sur le tubercule de Gerdy.

Palper le creux poplité entre les tendons du semi-tendinosus et du semi-membranosus en dedans, le biceps latéralement, en bas les jumeaux. On perçoit le pouls poplité en profondeur, genou fléchi. Le creux poplité est souvent occupé par un kyste poplité dans l'arthrose du genou (kyste de Baker). En dedans du genou on peut palper l'insertion des tendons de la patte d'oie, qui se tendent en flexion et en rotation interne.



SÉMIOLOGIE DU GENOU

INTERROGATOIRE

L'interrogatoire est la base du diagnostic des affections du genou. Il doit être méthodique, systématique et complet. Il permet souvent d'orienter le diagnostic ou parfois de l'affirmer sans avoir recours à des examens complexes. Douleur, épanchement intra-articulaire, instabilité ou dérochements, impression de dérangement interne, blocages et bruits anormaux constituent la quasi totalité de la symptomatologie du genou.

LES DOULEURS

Elles sont rarement absentes lors des affections du genou, il faut déterminer leurs caractéristiques qui permettent de les rattacher à leur cause.

Leur siège doit être déterminé avec précision

1 - Douleurs siégeant du côté interne du genou

- Douleur horizontale sur l'interligne interne : souffrance méniscale, arthrose.

- Douleur verticale sur le trajet du ligament interne : lésion du ligament.

- Douleur verticale sur le bord interne de la rotule : souffrance rotulienne, instabilité.

2 - Douleurs antérieures rétro rotuliennes ou péri rotuliennes: chondromalacie, arthrose fémoro-patellaire.

3 – Douleurs externes

- Douleur horizontale : souffrance méniscale externe.

- Douleur verticale : lésion ligamentaire externe.

Il faut noter à propos de ces douleurs, leur irradiation, leur intensité (modérée ou forte), leur type (mécanique ou inflammatoire), leur horaire (parfois nocturne lié à des inflammations ou des tumeurs) leur rapport avec les efforts ou avec certains mouvements précis (exemple: douleurs en position assise prolongée des lésions cartilagineuses rotuliennes).

Noter si ces douleurs existent à la montée ou la descente des escaliers ou sont calmées par le repos.

Il faut savoir que parfois, des douleurs ressenties au niveau du genou proviennent d'ailleurs. Il y a des fausses douleurs du genou qui sont, en réalité, des douleurs "projetées" de la coxarthrose, des douleurs de la névralgie crurale, des phlébites et des artériopathies.

LES BRUITS ARTICULAIRES

Ils sont divers et décrits, le plus souvent, sous les termes de craquements, de claquements ou de ressauts. Ils peuvent être dus à une altération de la surface cartilagineuse (chondromalacie rotulienne ou arthrose fémoro-patellaire ou fémoro-tibiale), mais ils sont parfois difficiles à interpréter. Ils peuvent être dus aussi, à des lésions méniscales, soit languettes mobiles s'interposant dans l'articulation, soit malformation du ménisque externe (pouvant provoquer chez l'enfant un ressaut audible, palpable et parfois même visible).

L'ÉPANCHEMENT INTRA-ARTICULAIRE

Les patients savent bien expliquer, en général, si leur "genou gonfle" parfois, par périodes, le soir à la fatigue ou en permanence. Il faut noter la date d'apparition de l'épanchement, le mode de survenue (brutal, traumatique ou progressif), la durée (épanchement passager, lié aux efforts ou chronique). La ponction est parfois utile, elle peut permettre de faire réaliser la numération des éléments, la recherche de germes et leur culture, les tests d'inflammation.

L'INSTABILITÉ

Symptôme capital pouvant entraîner une gêne dans la vie sportive ou dans la vie quotidienne, l'instabilité est faite d'épisodes de dérochements vrais du genou (avec chutes), ou simplement de sensations d'appréhension ou d'insécurité. L'instabilité peut être due à des causes multiples et

variées comme une interposition entre les surfaces articulaires (une languette méniscale, un corps étranger cartilagineux), une luxation de la rotule, une chondropathie rotulienne, une insuffisance ligamentaire etc... L'instabilité peut être liée à une insuffisance du quadriceps (amyotrophie ou fatigue). L'instabilité peut être simplement due à la douleur, qui agit en inhibant l'action des muscles stabilisateurs du genou.

L'IMPRESSION DE DÉRANGEMENT INTERNE

C'est la sensation "d'avoir quelque chose qui se déplace dans l'articulation". Ce signe est fréquent dans les lésions méniscales et lorsqu'il existe des corps étrangers ostéo-cartilagineux mobiles dans l'articulation.

LES BLOCAGES

Beaucoup de patients disent spontanément que leur genou "se bloque", mais il s'agit rarement d'un blocage véritable correspondant à la définition médicale.

Le blocage méniscal est une limitation de l'amplitude d'extension, alors que la flexion est respectée. On peut être témoin d'un blocage, mais c'est le plus souvent par l'interrogatoire que l'on apprend l'existence d'un ou de plusieurs épisodes de blocages. Le premier blocage survient le plus souvent après un accroupissement prolongé. Il peut être fugace ou durer plusieurs heures, ou encore ne pas céder spontanément et nécessiter une intervention rapide.

Il correspond à une déchirure en anse de seau du ménisque qui s'interpose entre la partie antérieure du condyle fémoral et le tibia. Le blocage peut se faire à des degrés divers, à partir de la position d'extension. Plus le genou est bloqué au voisinage de l'extension, plus l'anse de seau est longue. Il peut, au maximum, ne manquer que quelques degrés d'extension, lorsque la bandelette est complètement luxée et que la fente se prolonge jusqu'à la corne méniscale antérieure (blocage fin). Dans ce cas, seule la partie antérieure de la bandelette entre en conflit avec le condyle interne, lors de l'extension du genou.

Les blocages peuvent avoir pour origine des fragments ostéo-cartilagineux (corps étrangers) qui se coincent dans l'articulation, de façon fugace et répétitive.

Les faux blocages sont des limitations de l'amplitude d'extension qui peuvent être dus à des causes diverses, comme des épanchements (qui provoquent une limitation des mouvements par distension douloureuse), ou des rétractions capsulaires (après entorse) ou des accrochages tendineux (par exemple accrochage des tendons de la patte d'oie au niveau d'une exostose ostéogénique, développée sur le tibia ou le fémur).

Les pseudo-blocages sont d'origine rotulienne et sont liés à des accrochages des surfaces cartilagineuses. Ils surviennent après station assise prolongée ou dans les escaliers. Ils sont fugaces et cèdent après quelques mouvements de flexion extension. Ces faux blocages rotuliens donnent la sensation d'un mouvement interrompu inopinément, soit au passage de la flexion vers l'extension, soit l'inverse.

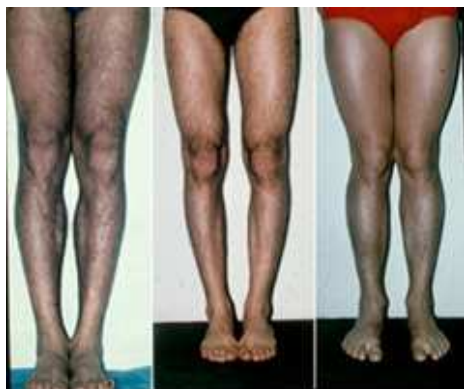C'est un interrogatoire précis qui doit permettre de rattacher le symptôme à sa cause.

L'INSPECTION

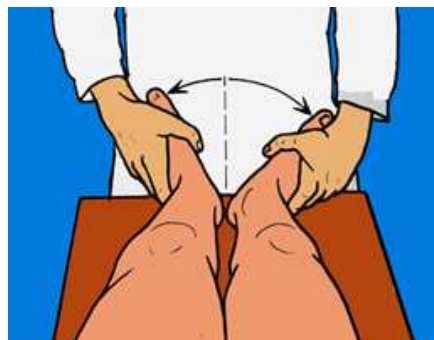L'examen du genou commence par un rapide coup d'oeil qui renseigne immédiatement sur le morphotype des membres inférieurs.

A - MORPHOTYPE de FACE

Les membres inférieurs sont, soit axés dans le plan frontal (sans écart entre les genoux lorsque les malléoles sont au contact), soit avec une déviation en genu varum (écart entre les genoux) soit en genu valgum (écart entre les pieds).



Les morphotypes principaux de face

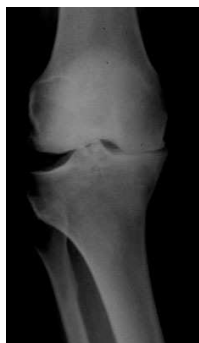
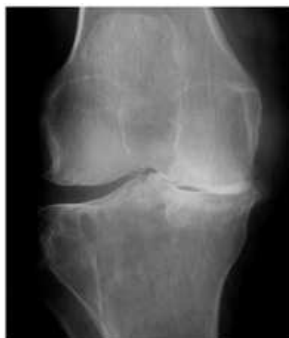
Lorsque les genoux sont de face, les pieds sont en dehors

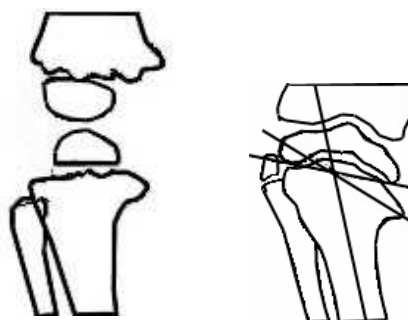
Genu varum

Le genu varum se caractérise par l'existence d'un écart entre les genoux, quand les malléoles se touchent. Cette conformation correspond à un morphotype plus fréquent chez l'homme (60%) que chez la femme (40%).

Chez l'adulte, le genu varum constitutionnel peut favoriser l'apparition d'une arthrose en raison de la surcharge du compartiment interne. L'usure cartilagineuse interne tend à augmenter le genu varum et un cercle vicieux s'établit. Cela peut aboutir à une distension ligamentaire externe progressive qui se traduit par un bâillement de l'articulation lors de l'appui ce qui majore le varus.



Le genu varum peut évoluer vers l'arthrose



Varus chez l'enfant : Rachitisme et maladie de Blount

Chez l'enfant, on voit parfois des genu varum importants dans le cadre du rachitisme.

Il peut s'agir aussi d'une anomalie de croissance au niveau de la métaphyse supérieure du tibia ou maladie de Blount (ou tibia vara) avec constitution de déformations très importantes nécessitant des ostéotomies correctrices.

La mesure du genu varum se fait par la mesure de la distance inter condylienne en charge.

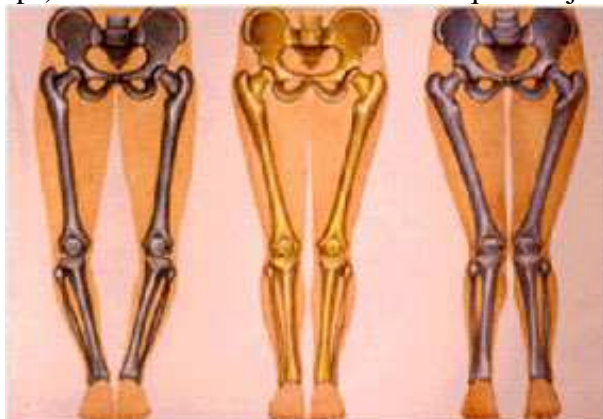- On peut faire la mesure pieds joints et parallèles (méthode de référence classique). Dans cette position, l'écart est en général de 1 à 3 centimètres.

- On peut aussi mesurer le genu varum dans une autre position, avec les genoux orientés de face. Les pieds sont alors tournés vers l'extérieur, puisqu'il existe normalement une torsion tibiale externe, l'écart entre les genoux apparaît moins marqué dans cette position.

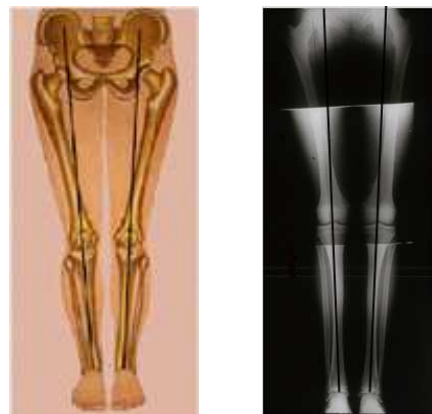Des radiographies de la totalité des membres inférieurs en charge et des clichés en appui unipodal complètent le bilan standard. On trace les axes mécaniques du fémur et du tibia qui définissent le varus et le valgus. L'axe du fémur passe par le centre de la tête fémorale et par le centre du genou. L'axe du tibia passe par le centres du pilon tibial et le centre du genou.

Si les axes mécaniques du fémur et du tibia sont alignés, le membre inférieur est dit normo axé.

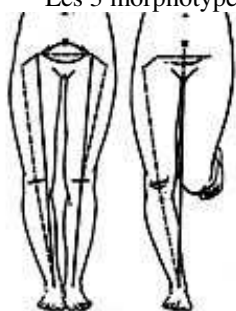
En appui unipodal, l'équilibre est obtenu grâce au hauban musculaire externe (tenseur du fascia lata et biceps). Dans les déformations arthrosiques majeures, il y a une décompensation de ce hauban.



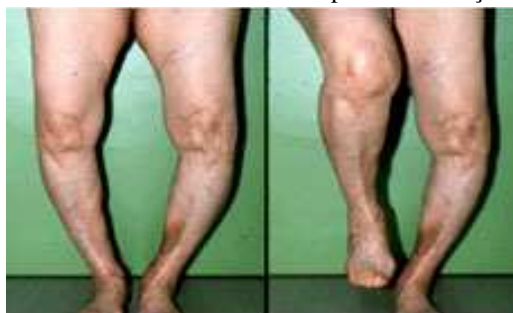Les 3 morphotypes principaux dans le plan frontal



Mesure précise en traçant les axes



Genu varum compensé



Décompensation d'un genu varum arthrosique en appui unipodal

Genu valgum

La déformation est évaluée par la distance entre les malléoles lorsque les genoux sont au contact.

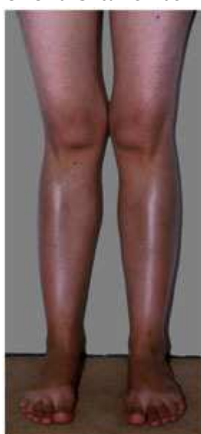Le genu valgum peut être majoré chez les sujets obèses dont les cuisses sont volumineuses.

Il est donc nécessaire d'avoir recours à des mensurations radiographiques plus précises, qui permettent de mesurer l'angle entre les axes mécaniques du fémur et du tibia (lorsqu'une indication chirurgicale est discutée)

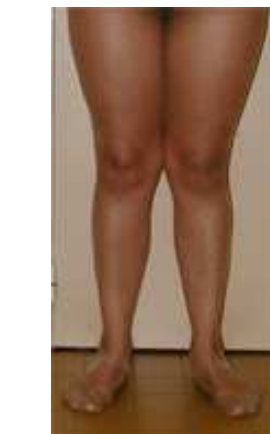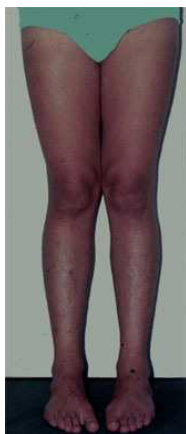Chez l'enfant, le valgus est fréquent avant l'âge de 6 ans et il disparaît souvent avec la croissance.

Chez l'adulte, le genu valgum existe chez 10 % des hommes et chez 20 % des femmes.

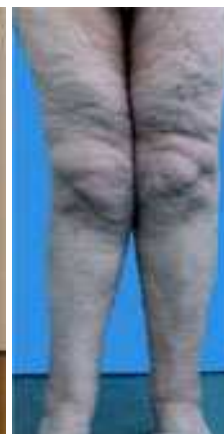Le valgus peut être, à long terme, la cause d'une arthrose externe par surcharge du compartiment fémoro-tibial externe.



Le genu valgum est plus fréquent chez la femme



La déformation est majorée par de grosses cuisses



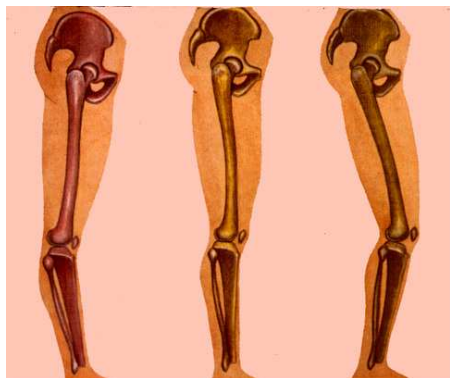B - MORPHOTYPE de PROFIL

De profil, il existe le plus souvent un genu recurvatum ou hyperextension.

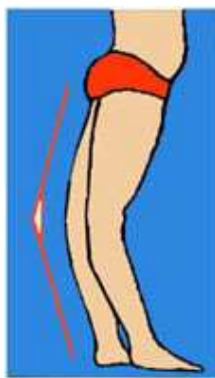L'hyperextension du genou est constitutionnelle, bilatérale et symétrique. Une hyperextension de 5 à 10° existe chez la grande majorité des sujets normaux (jusqu'à 15°) ceci est lié à la laxité

ligamentaire constitutionnelle. Il existe une faible proportion de sujets qui présentent, au contraire, un discret défaut d'extension ou flexum (genu flexum ou flessum).

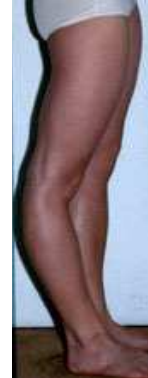La mesure se fait avec un goniomètre : c'est l'angle formé par les axes anatomiques du fémur et du tibia (matérialisés par les saillies du grand trochanter, du condyle externe et de la malléole).



Les 3 morphotypes de profil



Hyperextension bilatérale



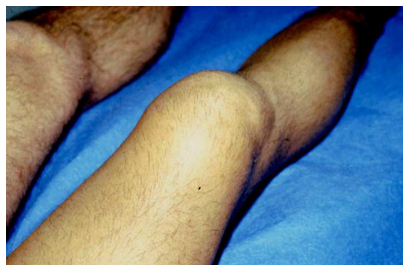Recurvatum à droite, par épiphysiodèse

Dans certains cas pathologiques le genu recurvatum peut dépasser 30°, par exemple, après rupture ligamentaire postérieure, après poliomyélite ou encore après arrêt prématuré de la croissance du cartilage de conjugaison à sa partie antérieure (épiphysiodèse post-traumatique).

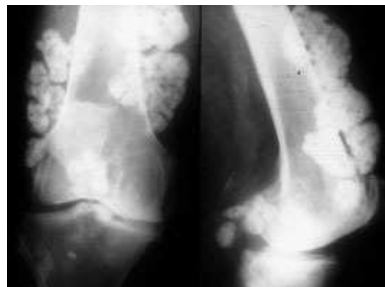
C - L'INSPECTION peut montrer un GROS GENOU.

Un épanchement intra articulaire peut distendre la cavité articulaire, dilatant le cul-de-sac sous-quadricepsal (épanchement de liquide synovial : hydarthrose, de sang: hémarthrose, de pus : pyoarthrose).

Une tuméfaction du genou peut s'étendre au-delà de la cavité synoviale faisant suspecter une tumeur du genou.

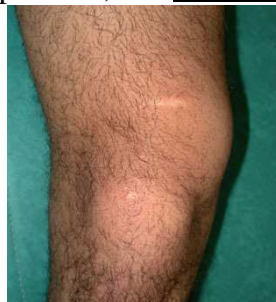

Gros épanchement du genou

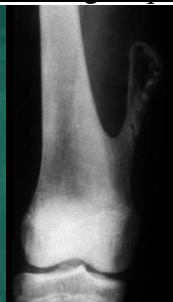

Gros genou : tumeur cartilagineuse

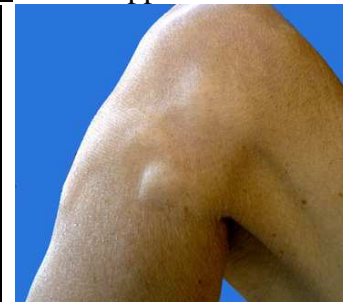Une tuméfaction plus localisée peut faire évoquer plusieurs diagnostics: un hygroma (bursite sous cutanée en avant de la rotule), une tuméfaction de la bourse de HOFFA derrière le tendon rotulien et sous la rotule, un kyste du ménisque externe, un kyste de l'articulation péronéo-tibiale supérieure, une exostose ostéogénique encore appelée ostéochondrome.



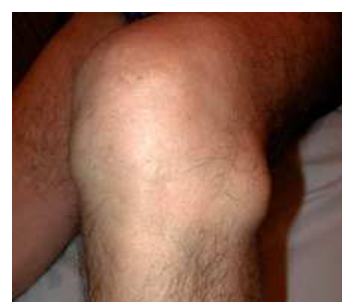Exostose ostéogénique



Kyste de l'articulation Péronéotibiale sup.



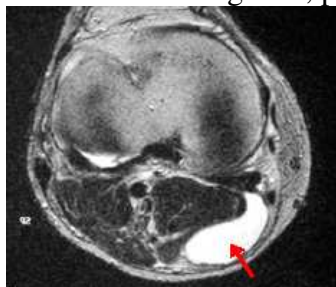
Kyste du ménisque ext.



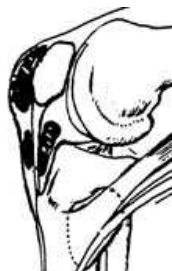Bursites du genou

Il existe au niveau du genou des kystes et des bursites divers (échographie et IRM). Le kyste du creux poplité correspond à un prolongement de la membrane synoviale. Souvent, les kystes poplités

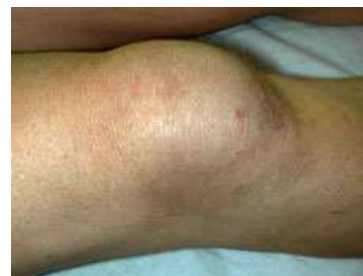communiquent avec l'articulation elle-même. Ils deviennent volumineux lorsqu'un état inflammatoire du genou, provoque la sécrétion de liquide synovial.



Kyste poplité



Hygroma pré rotulien, Hoffa rétro-tendineux et kyste du semi membranosus



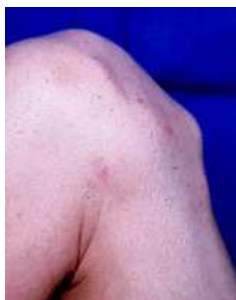Gros hygroma pré rotulien

Le kyste poplité se remplit alors, au même titre que les autres replis synoviaux de l'articulation. Parfois le kyste poplité ne communique plus avec la cavité articulaire et il évolue pour son propre compte. Parfois, enfin, le kyste poplité ne communique que par un petit pertuis qui laisse passer le liquide synovial du genou quand il est sous tension, mais le liquide ne repasse plus dans l'autre sens ("kyste à soupape") bien mis en évidence par l'arthrographie opaque. La solution est souvent chirurgicale. On voit aussi des kystes de la bourse séreuse du demi-membraneux. Des bursites existent aussi sous la rotule : inflammation de la bourse de Hoffa en arrière du tendon rotulien. Une bursite est fréquente en avant de la rotule qui s'appelle un hygroma. C'est la bourse séreuse prérotulienne qui se remplit de liquide séreux à l'occasion d'une inflammation (surinfection possible). Les gens qui travaillent à genoux sont très exposés (poseurs de moquettes, carreleurs).

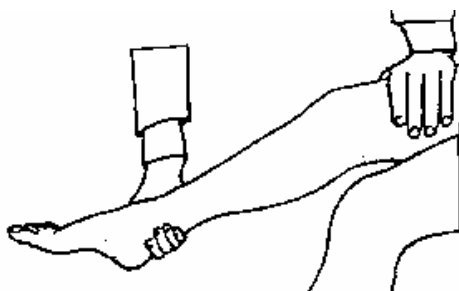
D - L'INSPECTION DU SYSTEME EXTENSEUR

Le système extenseur comprend le muscle quadriceps, le tendon quadricipital, la rotule, le tendon rotulien et les attaches osseuses. La simple inspection et quelques manœuvres d'examen apportent un certain nombre de renseignements importants.


La tubérosité tibiale est volumineuse dans la maladie d'Osgood-Schlatter (troubles de développement au niveau du cartilage de croissance de l'épiphyse supérieure du tibia)



Séquelle d'Osgood-Schlatter



Dépistage d'un flexum



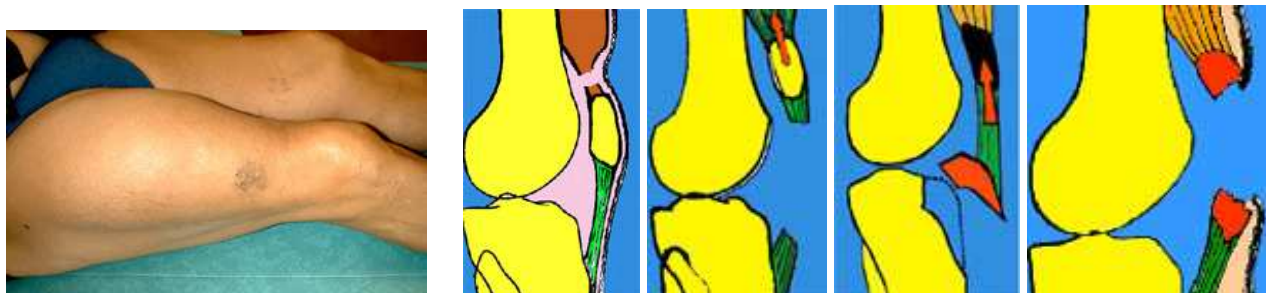Tester la force du quadriceps

La diminution du volume de la cuisse par rapport au côté opposé indique une atrophie du quadriceps et doit être mesurée par rapport au côté opposé (à la même distance de la rotule)

S'assurer par l'examen que la contraction du quadriceps provoque bien une extension complète du genou (sinon, on parle de l'existence d'un flexum actif). La force du quadriceps peut être testée en s'opposant à l'extension active du genou, avec la main. On peut aussi tester cette force en faisant soulever des poids, ou à l'aide d'un dynamomètre.

Des atteintes multiples du système extenseur sont possibles en traumatologie, à tous les niveaux : Il peut y avoir des ruptures du corps musculaire avec, à la palpation, une déhiscence ou, après cicatrisation, une cicatrice fibreuse profonde. Une encoche perceptible au-dessus de la rotule signe une rupture fraîche ou négligée du tendon quadricipital. D'autres ruptures du système extenseur peuvent expliquer une impossibilité d'extension active du genou : fracture de rotule, rupture du tendon rotulien ou arrachement de la tubérosité tibiale.

Noter une éventuelle asymétrie de la rotule, qui peut être trop haute (en cas de rupture du tendon rotulien) ou trop basse, après des traumatismes ou des interventions chirurgicales (rétraction).



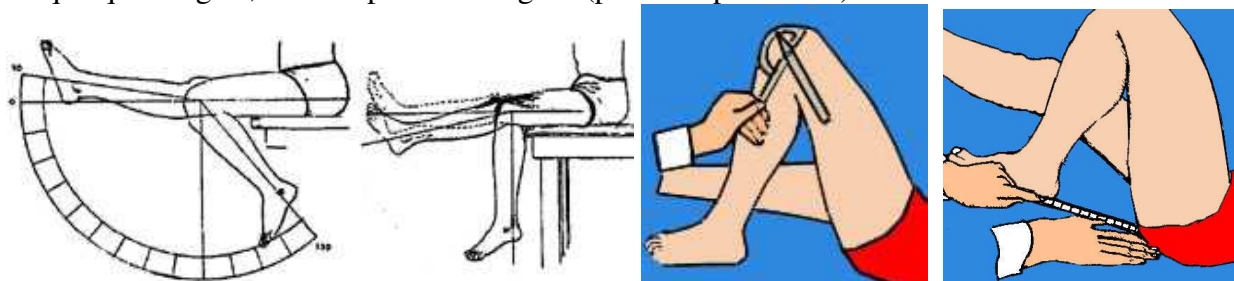
Encoche sus-rotulienne : rupture du tendon du quadriceps

Autres causes d'impossibilité d'extension active

E - MOUVEMENTS DU GENOU

La flexion est mesurée en degrés à partir de l'extension complète qui est la position zéro. La flexion complète du genou est de 150° lorsque l'on pousse le talon sur la fesse ou que l'on s'accroupit. La flexion active ne dépasse pas 135° (la contraction des muscles fléchisseurs, ischio-jambiers et jumeaux, ne permet pas de mettre le talon contre la fesse à cause du contact des masses musculaires contractées). L'examen doit toujours être comparatif, il permet de mesurer un défaut de flexion active ou passive par rapport à l'autre genou. Vérifier que l'extension est complète, sinon on dit qu'il existe un flexum. Il faut bien différencier un flexum passif qui est un défaut d'extension fixé, d'un flexum actif, qui est un défaut d'extension par insuffisance musculaire mais qui peut se corriger en appuyant avec la main.

La mesure se fait avec un goniomètre. Le déficit de flexion peut aussi être apprécié par la distance entre le talon et la fesse. Si l'extension et la flexion sont complètes, la mobilité est de : zéro / 150° . Un flexum s'exprime en degrés. Si, par exemple, il y a un flexum de 10° et une flexion de 60° , on dit que la mobilité du genou est de : $10^\circ / 60^\circ$. Lorsqu'il existe une hyperextension (ou recurvatum), de quelques degrés, elle s'exprime en négatif (par exemple : $- 10^\circ$).



Flexion extension active

Flexum actif

Mesure de la flexion (goniomètre et distance talon-fesse)

AFFECTIONS LES PLUS FRÉQUENTES

LES GROS GENOUX

Ils résultent de l'accumulation, dans la cavité synoviale, d'un excès de liquide synovial (hydarthrose), de sang (hémarthrose) ou de pus (pyoarthrose). Parfois, le genou est enflé au-delà des limites de la synoviale, par exemple dans les traumatismes du genou, quand l'hématome et l'œdème sont importants. Cela arrive aussi dans les fractures, les infections et les tumeurs de l'extrémité du fémur.

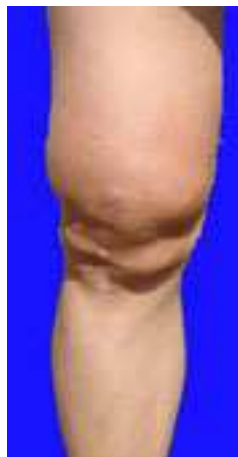1 - HYDARTHROSE

La membrane synoviale, dans certaines affections, secrète du liquide synovial en quantité excessive par rapport aux conditions physiologiques. Les traumatismes du genou sont à l'origine d'inflammation de la synoviale, après étirements ligamentaires ou contusions. La membrane synoviale elle-même, devient épaisse et anormale dans les polyarthrites rhumatoïdes et dans les synovites villo-nodulaires. Dans les lésions anciennes des ménisques et dans l'arthrose, le genou peut présenter des poussées d'hydarthrose, puis redevenir normal, dans l'intervalle entre les crises.

Un épanchement témoigne de l'existence de lésions qu'il faut rechercher et, lorsqu'il est important, il doit être évacué par ponction car il entraîne une gêne fonctionnelle : douleurs de distension, gêne à la flexion complète et impression d'instabilité.

Pour mettre en évidence l'épanchement, il faut refouler le liquide du cul de sac avec la main, en s'aidant latéralement du pouce et des doigts. Le liquide vient s'accumuler sous la rotule. Avec l'autre main, chercher le signe du "choc rotulien" en appuyant sur la rotule elle vient buter contre la trochlée, après avoir flotté sur le liquide.

Pour mettre en évidence les épanchements plus discrets, on peut essayer de mobiliser latéralement le liquide, en le refoulant avec une main. En flexion, le liquide vient aussi faire bomber la peau du côté externe du tendon rotulien.



2 - HÉMARTHROSE

Du sang s'accumule dans le genou, après certains traumatismes, lorsqu'il y a rupture d'éléments vascularisés. Les ménisques sont peu vascularisés et leur déchirure n'entraîne pas toujours un épanchement sanguin, sauf si la déchirure est très périphérique, au niveau de l'attache du ménisque sur la capsule ligamentaire. Quand il y a une hémarthrose, il y a donc, le plus souvent, d'autres éléments rompus à l'intérieur du genou : ligaments croisés (en particulier le LCA) ou lésions ostéo-chondrales. La rupture du ligament interne à son extrémité, peut très bien ne pas provoquer d'hémarthrose, mais simplement un hématome à son insertion. Toutefois, la présence d'hémarthrose prouve généralement l'importance des lésions. Une grosse hémarthrose sous tension doit être ponctionnée ou évacuée au cours d'une arthroscopie (procédé qui a l'avantage de permettre un lavage de l'articulation et une exploration directe).

3 - ARTHRITES A PYOGÈNES

Les arthrites du genou sont assez rares. Elles proviennent parfois d'une ostéite du fémur ou du tibia, par contiguïté. Parfois, l'infection est consécutive à une intervention chirurgicale ou à une plaie traumatique.

Il existe des arthrites contractées par voie hématogène. Le début est brutal et très douloureux. L'épanchement est sous tension, le cul de sac sous-quadricipital très sensible et les mouvements sont impossibles. Il y a des signes généraux avec fièvre.

La tuberculose du genou, devenue très rare en France, a un début plus insidieux, en plusieurs semaines. L'atrophie musculaire rapide augmente l'impression de "gros genou en gigot".

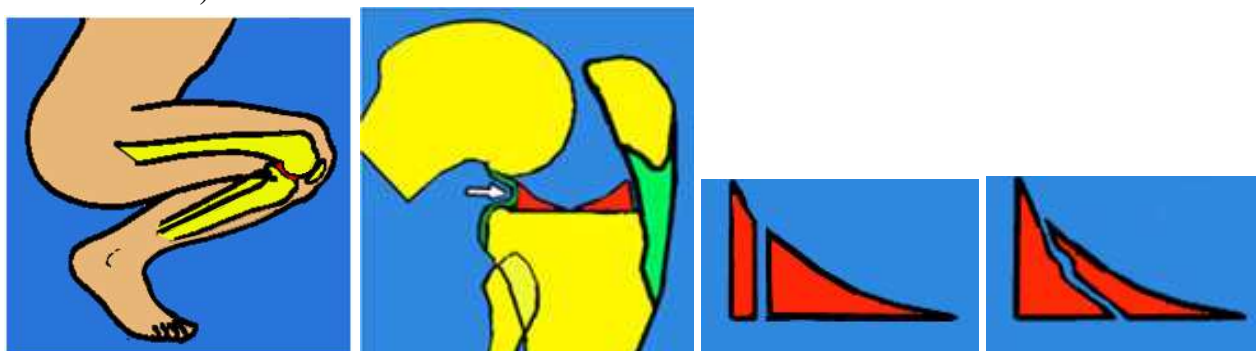
Lorsqu'on suspecte une arthrite, il faut ponctionner, d'une part pour vider l'articulation et soulager, mais aussi pour permettre un examen bactériologique avec culture et antibiogramme. Toutes les arthrites du genou sont traitées par immobilisation plâtrée (la plus courte possible) et traitement antibiotique adapté à la nature des germes, identifiés grâce à la ponction. Un grand lavage arthroscopique suivi d'un drainage aspiratif, peut améliorer les délais de la guérison. La rééducation fonctionnelle doit rapidement permettre de récupérer la mobilité du genou.

LA PATHOLOGIE DES MENISQUES

I – les lésions du ménisque interne

Les lésions du ménisque interne peuvent être dégénératives : c'est la méniscope par usure qui est une lésion préarthrosique.

Les lésions du ménisque interne sont essentiellement traumatiques et elles sont fréquentes chez l'adulte jeune (rares avant 15 ans). Le ménisque se pince entre le condyle fémoral et le plateau tibial, dans un mouvement brutal au cours duquel, normalement, le ménisque aurait dû glisser et échapper en arrière du condyle. La partie postérieure du mur méniscal, continue elle, à reculer et il peut s'ensuivre une déchirure à la partie postérieure de la corne postérieure du ménisque (lésion de type 1 de TRILLAT). La fente peut être verticale ou oblique. Le traumatisme causal peut être une torsion, du même type que celles qui provoquent des lésions ligamentaires du genou, soit en valgus-rotation externe soit en varus rotation interne. Un traumatisme minime peut aussi provoquer ce pincement et cette déchirure, comme le relèvement après un accroupissement prolongé (accident du mineur de fond).



Sollicitation de la corne postérieure du ménisque en position accroupie. Fente verticale ou oblique

La déchirure peut ensuite évoluer vers l'avant, séparant une longue bandelette (type 2 de Trillat). Elle peut se prolonger vers l'arrière en détachant une languette postérieure de type 1 P. Une bandelette de type 2 peut aussi se déchirer en arrière, au milieu ou en avant, libérant des languettes de types 2 P, 2 M et 2 A. Il y a très souvent une correspondance entre les signes cliniques et les lésions retrouvées lors de l'opération

Classification des lésions méniscales interne (d'après TRILLAT)

Type 1: fente postérieure

Douleur isolée ou
Crises articulaires : Douleur+Hydarthrose

Languette 1 P :

Crises articulaires +
Instabilité

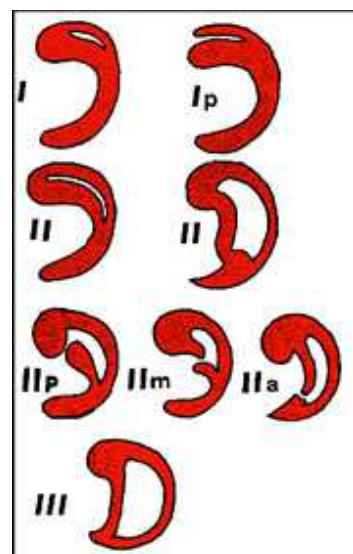
Type 2 : Anse de seau

Blocages aigus

Ruptures transversales d'une anse de seau :

Languettes de types 2 P, 2 M, 2 A
Instabilité + DI + H

Type 3 : bandelette luxée : stade de guérison apparente.



Symptômes des lésions du ménisque interne

A - 1^{er} tableau : douleurs internes. Le plus souvent, on se trouve devant un patient qui se plaint d'une douleur interne et c'est par **l'interrogatoire**, que l'on retrouve des signes évocateurs d'une lésion débutante du ménisque : douleurs internes vives lors d'un traumatisme, un épanchement qui a

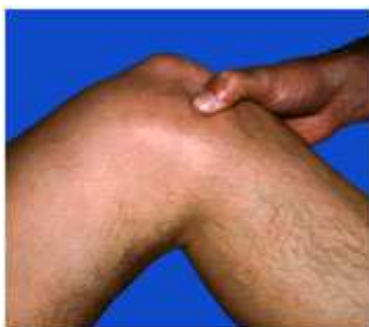été vite résorbé, ou souvent, une succession d'épisodes de crises articulaires analogues (douleurs + épanchement) que le patient décrit sur plusieurs mois.

L'examen trouve :

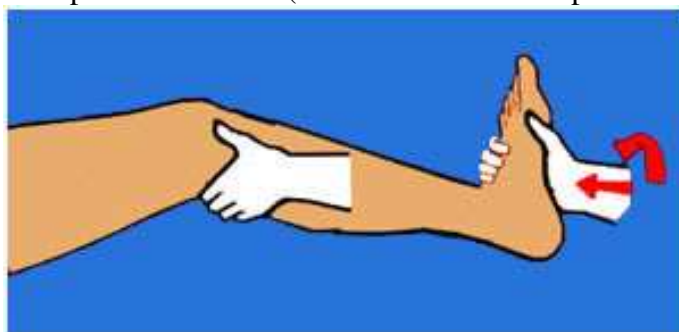- . une douleur sur l'interligne interne au point méniscal interne,
- . une douleur lors des mouvements de rotation + flexion,
- . un "grinding test" positif en rotation externe,
- . un signe de Mac Murray positif.

Ces signes sont en faveur d'une lésion verticale postérieure du type I de Trillat

Palper l'interligne fémoro-tibial interne sur tout son pourtour et rechercher une douleur caractéristique à la pression, surtout vive à la partie antérieure (même si la lésion est postérieure).



Douleur à la pression de l'interligne en avant



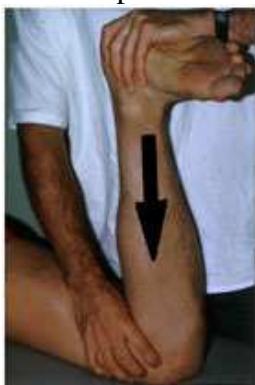Manœuvre de Mac Murray

Test de Mac Murray : Pendant la flexion-extension, les déchirures méniscales postérieures sont mises en évidence par les mouvements de rotation : fléchir le genou, tenir le talon d'une main, de l'autre palper l'interligne interne et tourner la jambe en dedans et en dehors, puis pousser latéralement en valgus et en rotation externe, maintenir et étendre le genou doucement en palpant l'interligne interne. Le test est positif, s'il y a un dé clic palpable ou audible : il y a une lésion de la partie postérieure du ménisque interne.

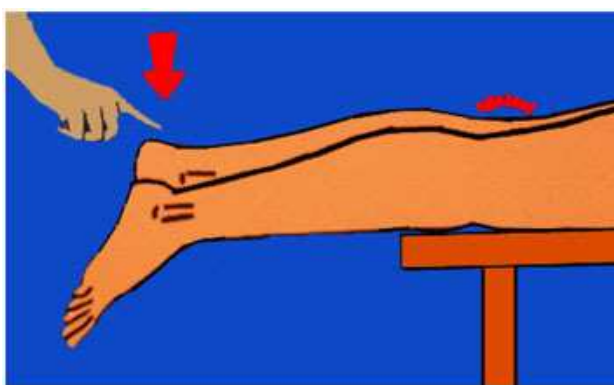
Grinding test (Apley)

On réalise une compression du tibia contre le fémur sur un sujet à plat ventre, le genou fléchi à 90°, en combinaison avec des mouvements de rotation interne et externe. Une douleur interne oriente vers une lésion du ménisque interne. Une douleur externe oriente vers une lésion externe.

Flexum discret ou "Blocage fin" il faut savoir dépister un petit déficit d'extension (que l'on peut mettre en évidence par un examen comparatif des deux genoux, soit sur un sujet à plat ventre, soit sur le dos). Ce blocage des derniers degrés de l'extension du genou (blocage fin de Génety), peut correspondre, parfois, à une lésion méniscale de type 3, complètement luxée dans l'échancrure. Il faut se méfier de ne pas confondre avec un flexum lié à la douleur.



Grinding test




Test du « blocage fin »

B - 2^{ème} tableau : blocage inaugural

Rarement, il s'agit d'un genou en blocage d'emblée.

Le diagnostic est alors facile. Le genou est semi fléchi et l'extension est impossible en raison de l'interposition d'une anse de seau méniscale en avant du condyle interne (lésion de type 2 de

Trillat). Le débloqué est possible par des manœuvres externes, qui tentent de faire bâiller l'interligne du genou, afin de faire repasser la bandelette de l'avant du condyle interne vers l'arrière. Le débloqué peut survenir spontanément après quelques instants de repos et après avoir obtenu une décontraction musculaire, ou spontanément, la nuit pendant le sommeil



Le blocage étant réduit, le genou peut retrouver une fonction normale pendant un certain temps mais des blocages réapparaissent après un intervalle libre de durée variable. Ils se produisent lors d'accroupissements ou lors de mouvements en valgus et rotation externe.

Parfois le blocage est irréductible et il est nécessaire d'opérer rapidement, soit pour réséquer la bandelette à ses deux extrémités, soit pour la suturer contre le mur méniscal, à condition que la bandelette soit encore en bon état.

C – Autres tableaux. Lorsque le patient est vu plus tard :

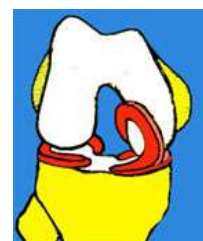
L'interrogatoire permet de retrouver d'autres signes, qui peuvent correspondre à des modifications de la lésion méniscale initiale avec déchirure transversale ou clivage.

Une instabilité du genou peut être en rapport avec une languette libre.

En effet, si une déchirure transversale d'une bandelette de type 1 ou de type 2, survient, cela libère une languette flottante, soit postérieure, soit antérieure (lésions de type 1 P ou 2 P, 2 M, et 2 A de Trillat). Cette languette libre peut, à tout moment pendant la marche, venir s'interposer entre les surfaces articulaires et provoquer une sensation fugace d'instabilité avec des chutes. Ces languettes méniscales mobiles peuvent occasionner une impression de dérangement interne, c'est à dire la sensation que quelque chose se déplace à l'intérieur du genou. Une boiterie peut être en rapport avec un clivage horizontal du ménisque qui a tendance à s'interposer entre les surfaces articulaires.



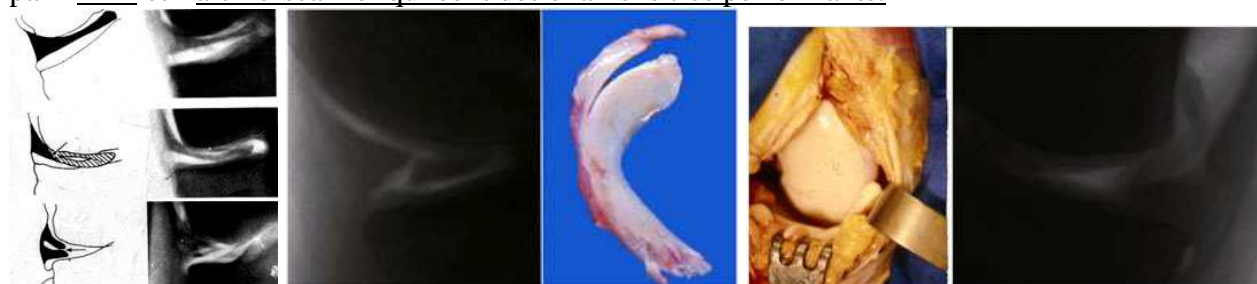Parfois, l'anse de seau se complète par accroissement de la fente longitudinale et la bandelette peut rester en position de luxation dans l'échancrure inter condylienne, en ne restant attachée qu'aux extrémités des deux cornes antérieure et postérieure. C'est le stade de guérison apparente du type 3 de Trillat.



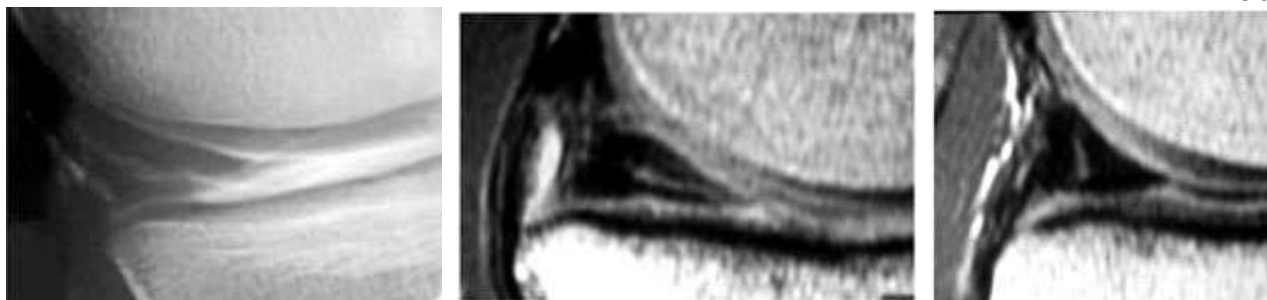Le diagnostic est très souvent possible grâce à un interrogatoire précis et un bon examen.

L'arthroscopie est un examen qui a le gros avantage de permettre la confirmation visuelle du diagnostic et de permettre dans le même temps le traitement (résection de la lésion ou suture).

Le diagnostic peut être confirmé par une arthrographie avec un produit de contraste ou de l'air ou par l'IRM et l'arthro-scanner qui sont des examens très performants.



Arthrographie gazeuse : a) ménisque discoïde complet ou dilaté ou simple fente horizontale. B) fente du ménisque interne et son aspect opératoire c) languette remontant contre le condyle.



IRM : Clivage oblique du ménisque interne

Clivage horizontal

Fente verticale.

Traitement des lésions du ménisque interne

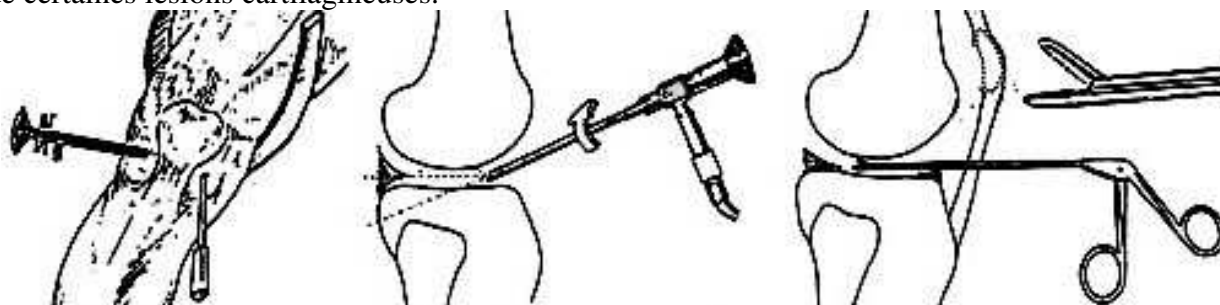
A - La ménisectomie

On procède à la résection de la lésion du ménisque et non pas à une résection complète du ménisque comme on le faisait jadis. On conserve, en effet, toute la partie périphérique du ménisque, pour préserver le rôle important du ménisque dans la physiologie du genou.

La résection de la partie mobile ou laminée du ménisque se fait actuellement par arthroscopie.

L'arthroscopie permet de régler le problème de presque toutes les lésions méniscales internes et externes. L'arthroscopie permet aussi de faire une inspection complète de tout le genou et c'est un précieux moyen de diagnostic.


Elle permet aussi d'autres gestes chirurgicaux, comme l'ablation des corps étrangers ostéo-cartilagineux intra-articulaires mobiles, la résection des replis synoviaux gênants et la régularisation de certaines lésions cartilagineuses.



Cette chirurgie se pratique sous anesthésie locale ou générale et peut se faire en ambulatoire avec des suites plus simples et plus rapides qu'avec l'arthrotomie classique. La visée arthroscopique directe, avec l'oeil de l'opérateur appliqué directement sur le tube optique, est remplacée actuellement par l'utilisation d'une caméra vidéo miniaturisée qui permet de suivre le déroulement de toute l'opération sur un écran de télévision.

L'arthroscope est introduit d'un côté, pendant que de l'autre côté sont introduits les instruments .

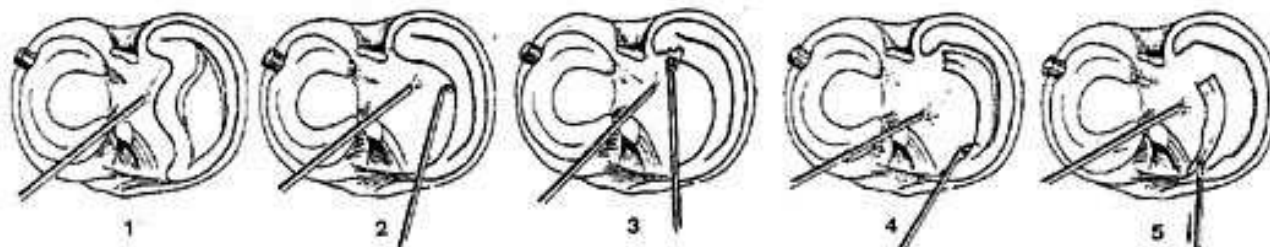
Exemple d'une anse de seau du ménisque interne enlevée sous arthroscopie, à l'aide de 2 points d'entrée (technique 2 points).



Actuellement on n'utilise plus la vision directe mais plutôt une caméra vidéo et un moniteur

Des instruments fins et de plus en plus sophistiqués, permettent de réaliser des gestes opératoires, dans des cavités articulaires petites.

1er temps : L'anse de seau du ménisque interne est reconnue par le tube optique, introduit du côté externe. 2ème temps : La bandelette est mobilisée par l'instrument ou crochet palpateur qui est introduit par un autre trou, du côté interne. L'anse de seau doit être repoussée, d'abord, en arrière du condyle interne. 3ème temps : L'attache sur la corne postérieure est sectionnée avec une pince coupante ou un petit bistouri, introduit par l'orifice interne. 4ème temps : Section de l'attache antérieure. 5ème temps : Extraction de la bandelette libérée avec un pince.

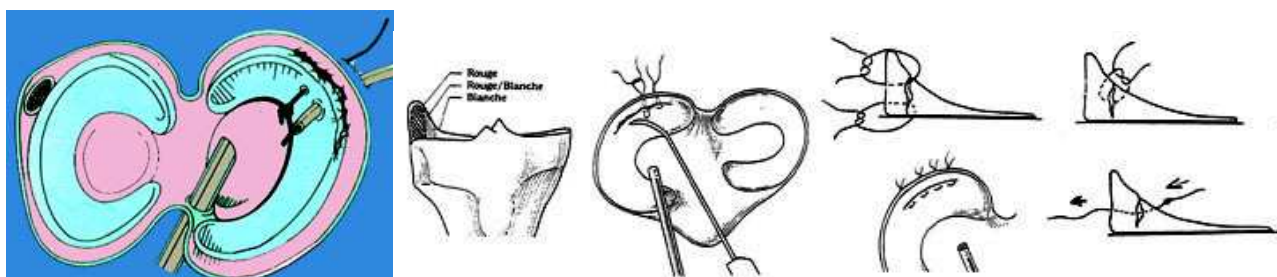


B - La suture méniscale

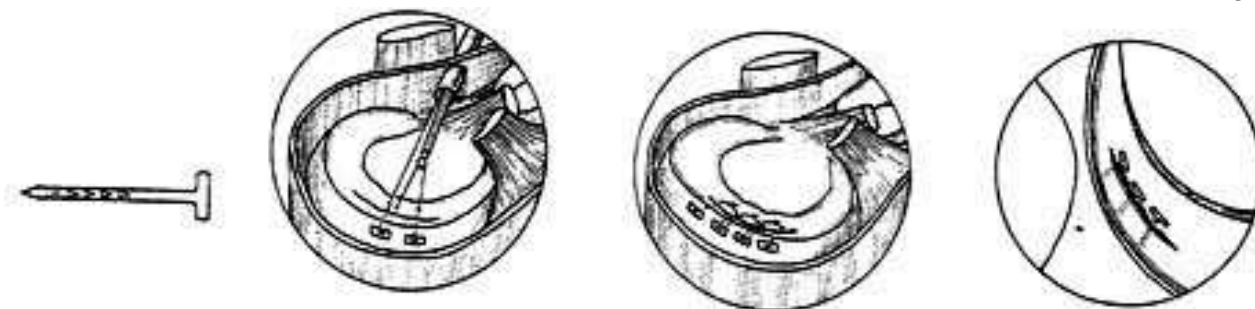
La suture d'une déchirure méniscale est possible à plusieurs conditions : lorsque la fente est verticale, lorsqu'elle n'est pas trop étendue et lorsqu'elle est située près du mur postérieur dans une zone assez vascularisée (zone dite "rouge", par opposition à la zone centrale, dite "blanche"). La cicatrisation, après de telles sutures, est possible et elle a été prouvée par des contrôles arthrographiques et arthroscopiques.

Sur le plan technique, plusieurs techniques sont possibles : on peut utiliser 2 fils montés sur 2 aiguilles droites, qui sont poussées à travers un tube creux. Elles traversent les 2 versants de la brèche à suturer. Les fils sont noués, soit à l'extérieur (en prenant appui sur la capsule ligamentaire), soit à l'intérieur. On peut aussi faire un nœud au bout du fil et lorsqu'on va tirer sur le fil on va appliquer les berges de la fente. On peut aussi utiliser de petites broches en T faites en acide polylactique biodégradable qui permettent de fixer d'une façon stable les lésions périphériques du ménisque pendant la cicatrisation.

Les sutures méniscales isolées sont possibles. Les sutures méniscales sont surtout indiquées lorsque l'on fait une reconstruction ligamentaire pour une rupture associée du LCA. Il est alors très important de pouvoir conserver un ménisque, plutôt que de l'enlever. On aura une meilleure évolution du nouveau ligament croisé et, inversement, l'évolution de la lésion méniscale sera plus favorable si la stabilité ligamentaire est rétablie.



Technique des sutures des fentes méniscales par des fils passés en U et noués à l'extérieur ou à l'intérieur



Suture d'une fente méniscale avec des petites pointes en matériau résorbable

II – Les lésions du ménisque externe

Le ménisque externe est moins souvent lésé que l'interne. Il présente 3 types de lésions :

- des lésions traumatiques
- des malformations congénitales caractéristiques du ménisque externe
- des kystes méniscaux plus caractéristiques du ménisque externe que de l'interne.

a - Les lésions traumatiques du ménisque externe

Elles surviennent après un traumatisme par torsion.

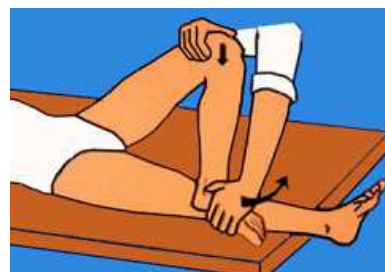Le diagnostic repose sur des douleurs externes, souvent isolées. Il y a parfois des blocages mais les lésions sont moins souvent longitudinales que celles du ménisque interne. Les déchirures du ménisque externe sont plutôt transversales. Il y aussi des clivages horizontaux ou des languettes.

L'examen montre :

- . une douleur sur l'interligne externe
- . un claquement parfois à ce niveau lors du test de Mac Murray
- . un signe de Cabot.

Signe de Cabot

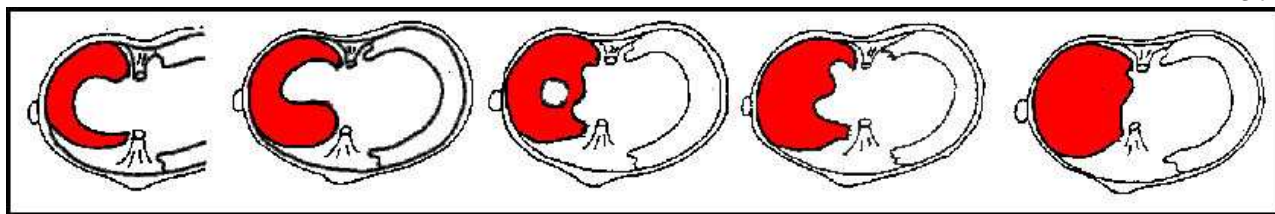
Le genou est fléchi à 90°, la cuisse en abduction, le pied du côté atteint repose sur le genou sain. Un doigt de l'examineur presse l'interligne externe, pendant que l'on demande au sujet d'étendre son genou et que l'autre main s'y oppose. Une douleur aiguë au niveau du ménisque externe empêche de poursuivre la manœuvre dans certaines lésions du ménisque externe. On peut sentir un kyste du ménisque externe, qui vient parfois bomber au niveau de l'interligne externe.



L'arthrographie ou l'IRM apportent la confirmation du diagnostic de lésion du ménisque externe. Ne pas confondre le hiatus poplité avec une déchirure du ménisque. Le ménisque externe présente en effet, une fente anatomique normale au niveau du tendon du muscle poplité, appelée le hiatus poplité (le tendon poplité est intra-articulaire). Ce hiatus rend difficile l'interprétation de l'intégrité du mur méniscal.

L'arthroscopie permet de préciser le caractère de la lésion et de procéder en même temps, à la régularisation sous contrôle visuel.

b - Les malformations du ménisque externe



Mégacorne antérieure ou postérieure

Ménisque en O

Ménisques externes discoïdes

Plusieurs types de malformations existent (elles sont souvent bilatérales) :

- Cornes méniscales anormales : Le ménisque externe peut être très volumineux, soit au niveau de sa corne postérieure, soit au niveau de sa corne antérieure (mégacornes méniscales).
- Les ménisques hyper mobiles présentent un hiatus poplité très large et peuvent facilement se luxer dans l'articulation : blocage
- Les ménisques discoïdes entraînent une séparation complète entre condyle et plateau tibial. Tous les intermédiaires peuvent exister entre un ménisque discoïde complet et un ménisque normal.

Signes cliniques des malformations du ménisque externe :

C'est chez l'enfant que l'on s'aperçoit de l'existence de ces malformations en raison d'une douleur externe, d'une hydarthrose, d'un ressaut méniscal surtout, qui est plus rare mais typique.

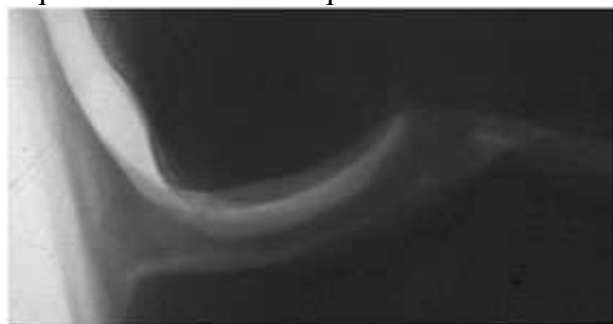
Ce ressaut du ménisque externe est visible, audible et palpable lors des mouvements de flexion-extension.

La radiographie simple de face montre un espace trop large entre le condyle externe et le plateau externe, dans les cas de ménisques discoïdes.

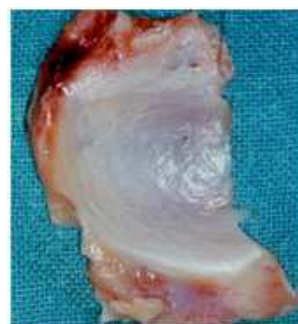L'arthrographie, l'IRM ou l'arthro-scanner sont des examens possibles pour confirmer l'anomalie méniscale avec interposition complète ou incomplète, entre les surfaces articulaires. Il faut savoir qu'il peut y avoir des lésions traumatiques qui surviennent sur des malformations.

L'arthroscopie montre le type de lésion et les modifications dégénératives souvent associées.

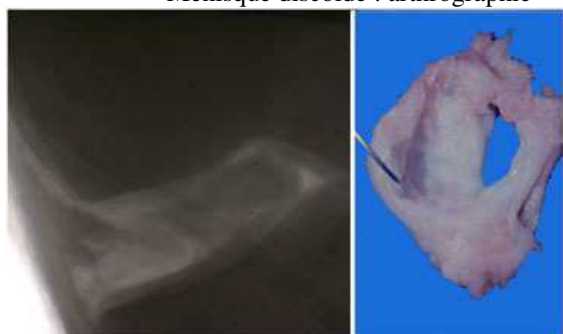
Le traitement est chirurgical, dès que la gêne devient nette chez un enfant ou un adolescent. Il consiste en une méniscectomie subtotal. On peut essayer de conserver la partie périphérique en ne réséquant que le centre du ménisque.



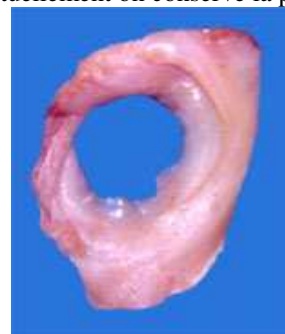Ménisque discoïde : arthrographie



Ménisque enlevé (actuellement on conserve la périphérie)



Ménisque discoïde dilacéré arthrographie et vue op



Ménisque discoïde externe annulaire

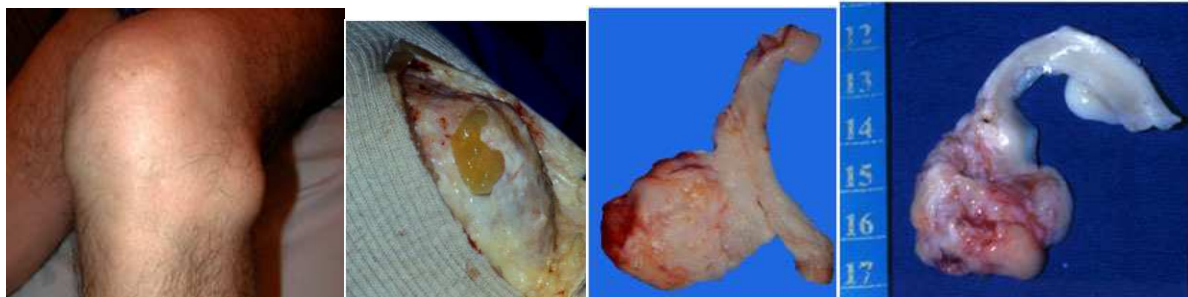
c - Les kystes du ménisque externe

Il s'agit de lésions dystrophiques et dégénératives qui se développent dans l'épaisseur du mur méniscal. Le ménisque épaissi est rempli d'un liquide ressemblant au liquide synovial, mais de

consistance plus épaisse, "gélatineuse", qui correspond au produit de la dégénérescence mucçoïde du ménisque.

Le kyste est perceptible sous la capsule, en regard de l'interligne.

Il y a souvent un clivage horizontal du ménisque, qui peut se prolonger vers le bord libre du ménisque (en haut ou en bas) et communiquer avec l'articulation.



Kyste du ménisque externe Contenu liquide gélatineux

Kystes enlevé en bloc avec le ménisque

Signes cliniques des kytes du ménisque externe

- Les douleurs existent, mais elles n'ont rien de caractéristique.
- Une tuméfaction de consistance dure, sous tension, est perçue sur l'interligne externe, vers la partie moyenne du ménisque le plus souvent, mais parfois en avant. Son volume est variable et il peut changer suivant les périodes.

Le traitement

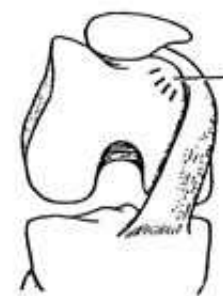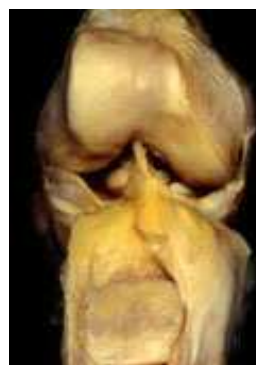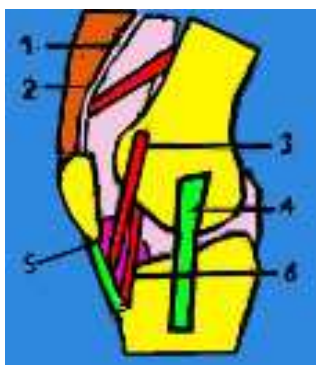
- C'est l'excision du kyste, avec méniscectomie externe, si le ménisque est dilacéré et complètement clivé horizontalement.
- La simple résection du kyste avec conservation du ménisque est possible. On procède alors à la fermeture de la cavité par suture après avivement des bords du mur méniscal, mais on peut voir des récurrences du kyste.

LES REPLIS SYNOVIAUX OU PLICAE SYNOVIALIS

Une des particularités de la synoviale du genou concerne l'existence de divers replis synoviaux, encore appelés plicatures ou plicae.

On peut distinguer trois types principaux de plicae synovialis au niveau de l'articulation du genou

- 1 - Cul-de-sac sous-quadricipital
- 2 - Plica supra-patellaris
- 3 - Plica médio-patellaris
- 4- Trajet du ligament latéral
- 5 - Ligament adipeux
- 6 -Plica infra-patellaris



Plica infra-patellaris la plus constante des plicae. Zone d'accrochage et de conflit entre la plica et le condyle interne

1 – Plica synovialis medio patellaris

Une plica est un repli synovial. Ce type de plica prend son origine au niveau de la face interne du condyle fémoral interne et descend obliquement, pour venir se terminer au niveau de la synoviale recouvrant le ligament adipeux. Cette plica, peut présenter d'importantes variations de taille et de texture, selon les sujets. Sa présence peut entraîner un syndrome douloureux au niveau de la face interne du genou par frottement anormal sur le condyle, avec ou sans ressaut.

Le ressaut peut être perçu par une main placée à plat sur la face interne du genou ou, plus précisément, par un doigt, appliqué au bord interne et inférieur de la rotule.

2 – Plica synovialis infra patellaris

Cette plica est encore appelée ligamentum mucosum genu, ligament adipeux du genou et par les anglo-saxons, infra-patellar fat pad.

De localisation parallèle au ligament croisé antérieur, cette plica peut être plus ou moins liée avec ce dernier dont elle donne l'impression d'être un prolongement en haut et en avant. Cette plica, qui est présente de façon presque constante, ne semble avoir que très peu d'incidence pathologique.

3 – Plica synovialis supra patellaris

La plica supra patellaire sépare le cul-de-sac sous-quadriceps et la cavité articulaire.

-Elle n'entraîne de gêne, que lorsque le repli est complet, le cul-de-sac sous-quadriceps constituant alors une bourse séreuse indépendante du reste du genou.

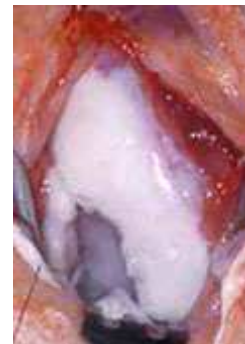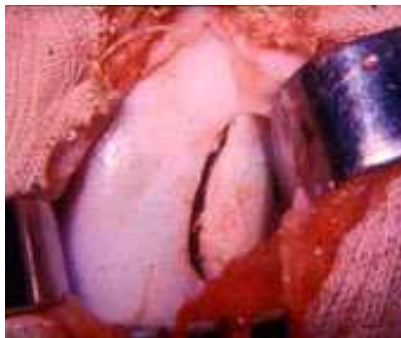
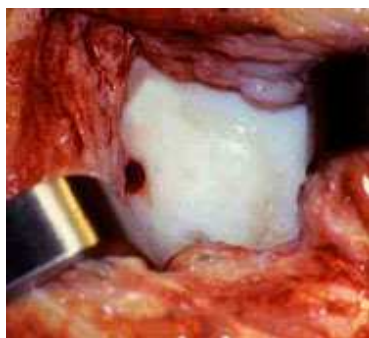
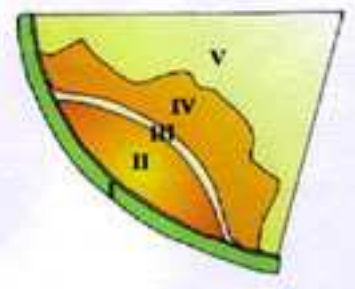
Traitement

Quand les replis synoviaux provoquent des douleurs et des conflits on propose un traitement chirurgical. Il est simple et consiste en la résection isolée du repli sous arthroscopie.

OSTÉOCHONDRITES DU GENOU

Les ostéochondrites font partie de ce que l'on appelle les ostéochondroses de croissance. Elles apparaissent après l'âge de 10 ans, chez le garçon, et la localisation la plus fréquente est au niveau du condyle interne. On voit moins souvent des localisations au niveau du condyle externe et au niveau de la rotule. Il y a des formes où plusieurs localisations évoluent ensemble dans le même genou et, parfois, au niveau des deux genoux.

Il s'agit d'une nécrose osseuse avasculaire localisée, dont la cause est inconnue. Tout se passe comme si un fragment ostéo-cartilagineux était privé de toute vascularisation et se séparait du reste du condyle. Au début, la zone nécrosée apparaît sur les radiographies, comme une zone condensée et le cartilage correspondant est intact. Plus tard, le fragment peut se séparer complètement de l'os voisin (en restant à sa place) et le cartilage peut rester normal, pendant un certain temps. A un stade ultérieur, le fragment ostéo-cartilagineux peut se détacher en bloc et devenir mobile dans l'articulation (ostéochondrite disséquante). La zone la plus souvent touchée se situe sur la surface portante du condyle, en regard du massif des épines tibiales.

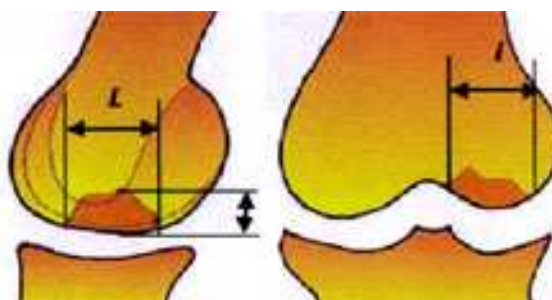
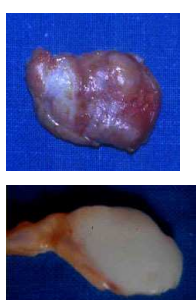


Ostéochondrite fermée : sillon visible à travers le cartilage. Fragment en place mais mobile.

Niche vide

Signes cliniques

- Au début, il y a des douleurs avec parfois une hydarthrose.
- Il existe parfois une instabilité qui peut s'expliquer par la mobilité du fragment dans sa logette (on appelle ce stade "l'oeuf dans son nid"). Même lorsque le cartilage est intact, ce fragment, bien qu'apparemment stable, ne permet pas d'avoir une prise d'appui très sûre lors de la marche et donne une impression d'instabilité.

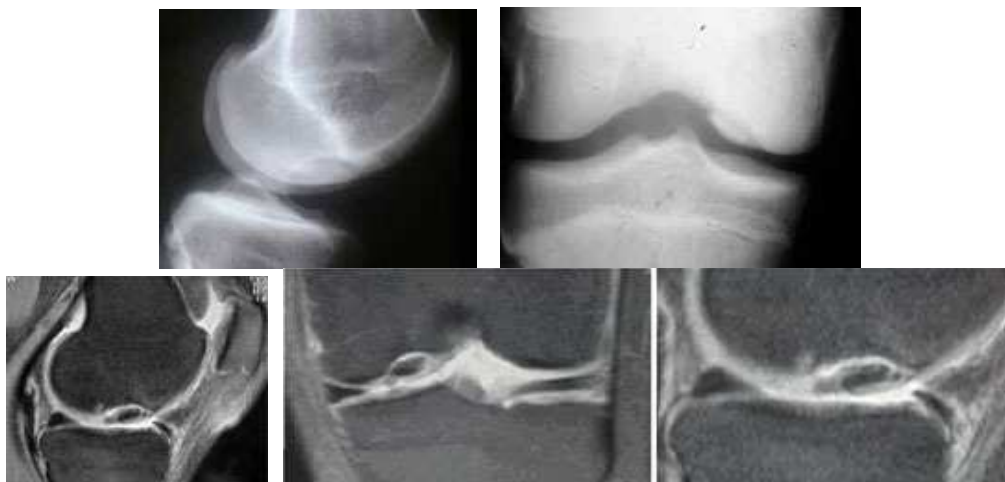

Corps étranger libre dans l'articulation

Déterminer la largeur et la profondeur de la lésion

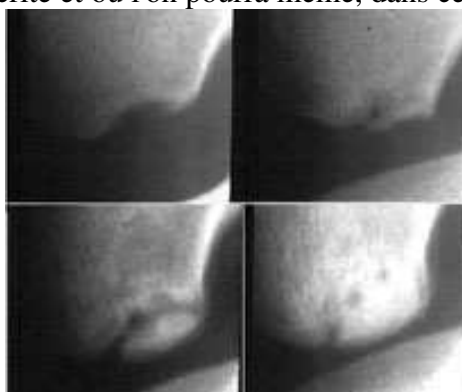
Quand le fragment est mobile dans l'articulation et vient s'interposer entre les surfaces articulaires, il peut y avoir une instabilité (impression de marcher sur une bille) ou des blocages..

Des incidences radiologiques spéciales de l'échancrure intercondylienne sont utiles, pour confirmer le diagnostic d'ostéochondrite du condyle interne (localisation la plus fréquente). Le fragment ostéochondral peut être en place dans sa niche ou être libéré. L'IRM ou l'arthro-scanner permettent de voir si le cartilage est continu ou fissuré, de juger la vitalité du fragment et l'activité de la physe.

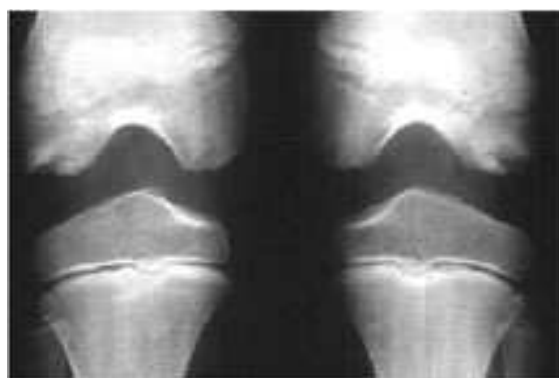


Le traitement

Il n'est pas toujours chirurgical, car on voit très souvent des ostéochondrites guérir spontanément. (Les polyostéochondroses guérissent toujours spontanément). Une surveillance radiologique s'impose, pendant une période de plusieurs mois, pendant laquelle toute activité sportive sera proscrite et où l'on pourra même, dans certains, cas interdire l'appui.



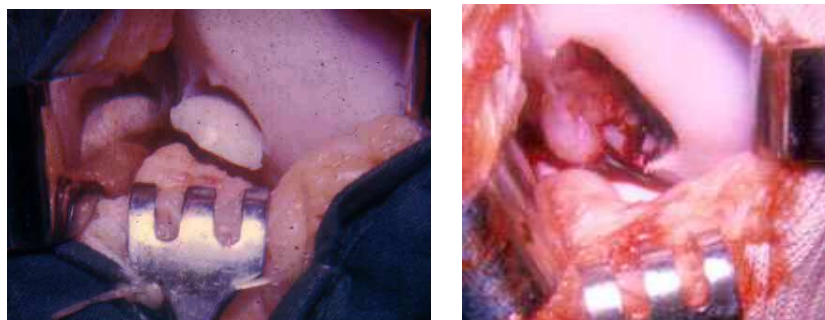
Exemple d'une guérison spontanée.



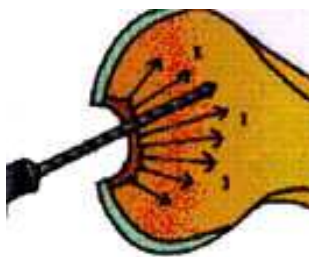
Cas d'une polyostéochondrose des condyles

En cas de persistance des douleurs et si l'IRM ne montre pas de guérison on peut tenter de stimuler la revascularisation du fragment en faisant des perforations à travers le cartilage ou par le haut. Le résultat des perforations est très bon chez l'enfant avant la fermeture de la physe.

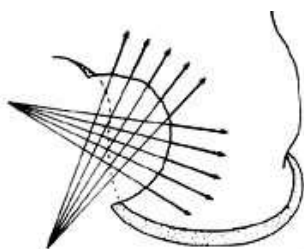
Quand le fragment est libre, on peut l'extraire. L'arthroscopie permet l'extraction et on ajoute des perforations avec une mèche fine, afin de stimuler la formation de fibrocartilage pour combler la niche. L'arthrose survient à long terme. Il est parfois réimplantable, avec des broches ou des vis.



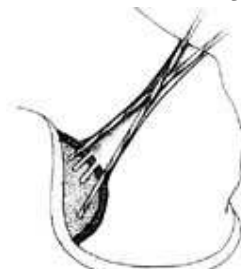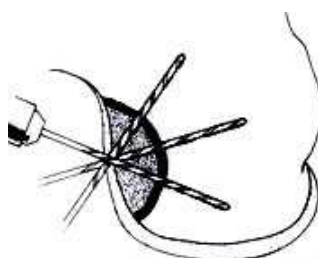
Fragment libre avec l'aspect de la niche remplie de tissu fibreux



Perforations du fond de la niche



Perforations du fragment à travers le cartilage ou par le haut

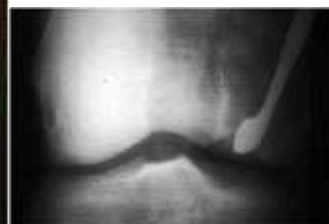
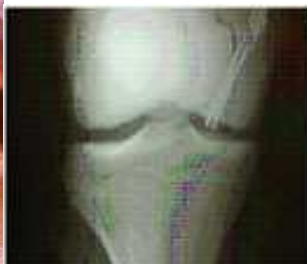
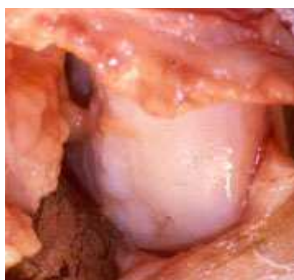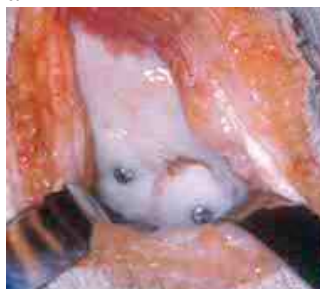On peut parfois soulever un fragment mobile, cureter le fond de la niche et greffer de l'os spongieux et réimplanter le fragment avec des broches ou des petites vis.

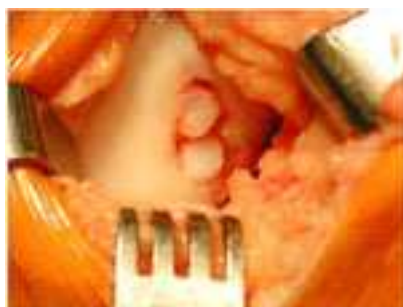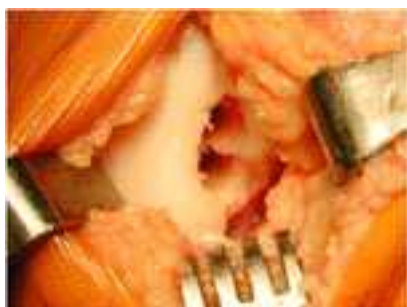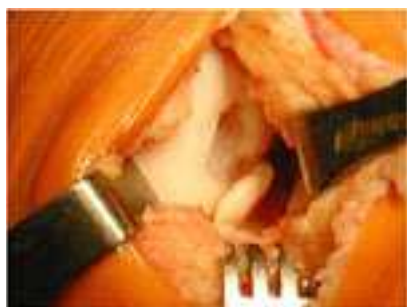a

b

c



a) Vissage d'un gros fragment avec 2 vis. Etat du cartilage après 17 ans b) Fixation d'un fragment par des broches. C) Curetage par le haut du fragment en place et greffe du tunnel.



Comblement de la niche par des greffe ostéo-chondrales en mosaïque (prélevée sur les bords de la trochlée)
 Les auto greffes de chondrocytes cultivés à partir d'un prélèvement de cartilage du patient sont une technique d'avenir

PATHOLOGIE DES LIGAMENTS DU GENOU

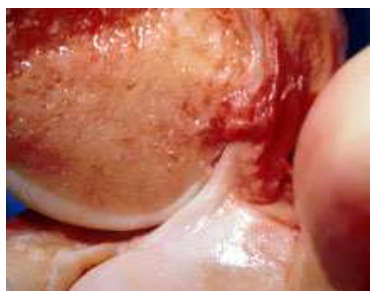Les ruptures ou les distensions des ligaments du genou altèrent la stabilité de l'articulation.

En effet, la forme des surfaces articulaires du genou n'est pas "congruente" et la stabilité dépend du système capsulo-ligamentaire, complété par les muscles péri articulaires. Le système méniscal contribue aussi à la stabilité en rendant les glènes tibiales un peu concaves.

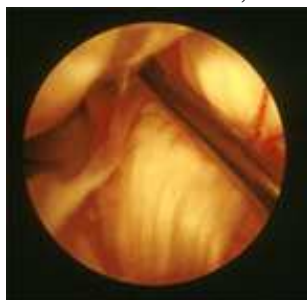
Rappel anatomique et physiologique des ligaments du genou

Le ligament croisé antérieur s'insère sur la face interne du condyle externe et sur la surface pré spinale du tibia.

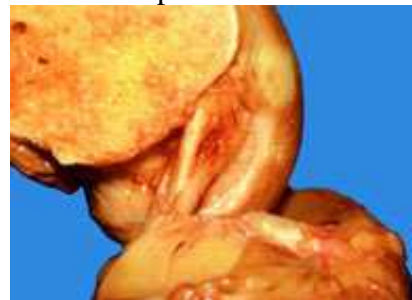Le ligament croisé postérieur est plus gros, il s'insère sur la face externe du condyle interne, en avant de l'échancrure et il s'insère en arrière sur le tibia, sur la surface rétro spinale.



Le LCA vu par une coupe sagittale



Vue arthroscopique du LCA



Le LCP

Le plan ligamentaire interne est constitué du LLI profond et du LLI superficiel avec, en arrière, le point d'angle postéro-interne (PAPI), qui est un renforcement capsulaire avec des fibres du tendon du semi membranous. Le ménisque interne est accolé à toute cette capsule par son mur.

Le plan ligamentaire externe est constitué par le LLE, qui va du condyle externe à la tête du péroné. Le point d'angle postéro-externe (PAPE) est une zone de renforcement capsulaire où arrivent des fibres des tendons du poplité (ligament poplité arqué) et du biceps. La corne postérieure du ménisque externe est attachée par les ligaments de Wriberg et de Humphrey. La bandelette ilio-tibiale de Maissiat s'insère sur le tubercule de Gerdy et elle renforce la capsule antérieure et externe. La capsule articulaire manchonne complètement le genou et elle est très épaisse en arrière, où elle forme les coques derrière les condyles.

Le contrôle de la stabilité antérieure du genou est dû au LCA, qui est le premier ligament à se rompre lors des sollicitations brutales postéro-antérieures. Les cornes méniscales sont sollicitées ensuite. Le quadriceps, quand il se contracte, prend appui sur la tubérosité tibiale et sollicite le LCA, il exagère donc le tiroir, quand le LCA est rompu. La contraction des ischio-jambiers, au contraire, stabilise le tibia en arrière. Les mouvements anormaux qui résultent de cette translation mal contrôlée, entraînent des lésions secondaires des ménisques et des cartilages, par cisaillement.

Le contrôle de la stabilité postérieure du genou est dû au LCP. Il se rompt dans les traumatismes antéro-postérieurs en flexion. Il apparaît alors un tiroir postérieur de 10 mm, au moins.

Au voisinage de l'extension, les coques postérieures se tendent (et empêchent l'hyperextension), mais en flexion, elles sont détendues et permettent la rotation.

Le contrôle de la stabilité latérale du genou est dû au LLI, pour le valgus et au LLE, pour le varus. Le PAPI et le PAPE sont sollicités dans les mouvements de rotation.

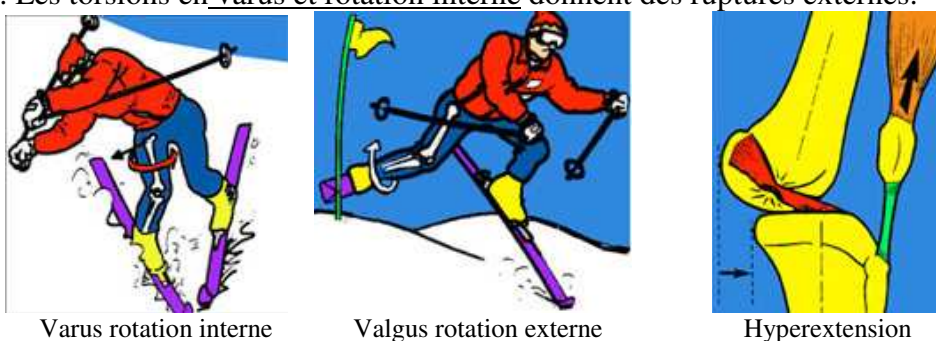
Les traumatismes

Les traumatismes qui entraînent des ruptures des ligaments du genou sont, le plus souvent, des torsions, survenant en plein appui du pied au sol, avec une composante de varus ou de valgus qui peut être accentuée par un élément extérieur (le poids d'un adversaire, par exemple). Certains sports sont prédisposants à ce genre de lésions.



Dans la majorité de ces cas, le traumatisme survient sur un genou est fléchi aux alentours de 30°, mais il y a des traumatismes latéraux qui surviennent en extension complète et même en hyperextension. Le shoot dans le vide peut provoquer une rupture isolée du LCA.

Parfois, il y a des ruptures isolées du LCA ou du LCP. Le plus souvent les lésions des croisés sont associées à des ruptures externes ou internes (appelées "triades", car il y a souvent une lésion d'un ménisque). Le plus souvent, le valgus et la rotation externe sont associés, pour donner des ruptures internes. Les torsions en varus et rotation interne donnent des ruptures externes.



Les ruptures du LCP peuvent se faire isolément ou en association avec des lésions périphériques (externes, le plus souvent, ou internes, plus rarement). La rupture des deux ligaments croisés survient lorsque le bâillement est de grande amplitude. Il y a alors des lésions importantes à la périphérie et aux ménisques (classiques pentades).

Il y a aussi des luxations, qui sont des formes de ruptures multiples, survenant sur des traumatismes à haute énergie, avec perte de contact des surfaces articulaires fémoro-tibiales. Elles s'accompagnent de lésions vasculaires et nerveuses qui en font la gravité.

On distingue les entorses bénignes et les entorses graves :

Les entorses bénignes

Les entorses du genou sont très fréquentes, elles sont surtout consécutives à des accidents de sport et atteignent souvent des sujets jeunes.

On parle d'entorse bénigne lorsqu'il y a élongation des fibres ligamentaires sans rupture.

Les entorses bénignes sont essentiellement des distensions des ligaments interne ou externe.

Il s'agit souvent d'un mouvement simple de latéralité qui évoque l'entorse bénigne.

Signes cliniques des entorses bénignes

- La douleur siège sur le trajet du ligament étiré, plus souvent à sa partie supérieure, au niveau de l'insertion condylienne, mais elle peut siéger en bas et aussi au milieu.

- Pour affirmer le caractère bénin de l'entorse, il faut faire la preuve qu'il n'y a pas de rupture de la continuité des fibres ligamentaires. Il n'y a pas de laxité interne, c'est-à-dire pas de bâillement du côté interne, lors de la manœuvre de valgus forcé, en extension et en légère flexion du genou, pas plus que de laxité externe, lors du varus forcé. La manœuvre doit être douce et elle peut être gênée par la douleur. Il n'y a pas de mouvement anormal en tiroir antérieur ni postérieur (voir plus loin).

- Parfois, il y a un doute sur l'intégrité du ménisque interne (qui peut être lésé lors du traumatisme). L'examen, sera refait à distance de la phase douloureuse aiguë

Certains chirurgiens ont recours à l'arthroscopie, pour vérifier le ménisque mais l'I.R.M donne des images de plus en plus précises des ménisques, des ligaments et des cartilages, tous susceptibles d'être lésés au cours des entorses du genou.

Traitement des entorses bénignes

Il n'est pas nécessaire d'immobiliser ces genoux (par un plâtre) puisqu'il n'y a pas de fibres rompues. On peut prescrire le port d'une attelle amovible à titre antalgique, pour quelques jours.

Les principes du traitement sont les suivants :

- Traitement antalgique et anti-inflammatoire.
- Mobilisation rapide du genou (rodage articulaire).
- Reprise de l'appui dès que les douleurs seront atténuées.
- Musculation du quadriceps et des ischio-jambiers, dès que la douleur le permettra.
- En 3 semaines, l'évolution est favorable, en général, avec reprise progressive du sport

Il faut savoir que les entorses internes peuvent laisser persister un flexum douloureux, qui peut être confondu avec un blocage méniscal interne. Il s'agit en réalité d'une attitude antalgique fixée (syndrome secondaire des entorses de Trillat), qui doit céder avec la rééducation (postures en extension).

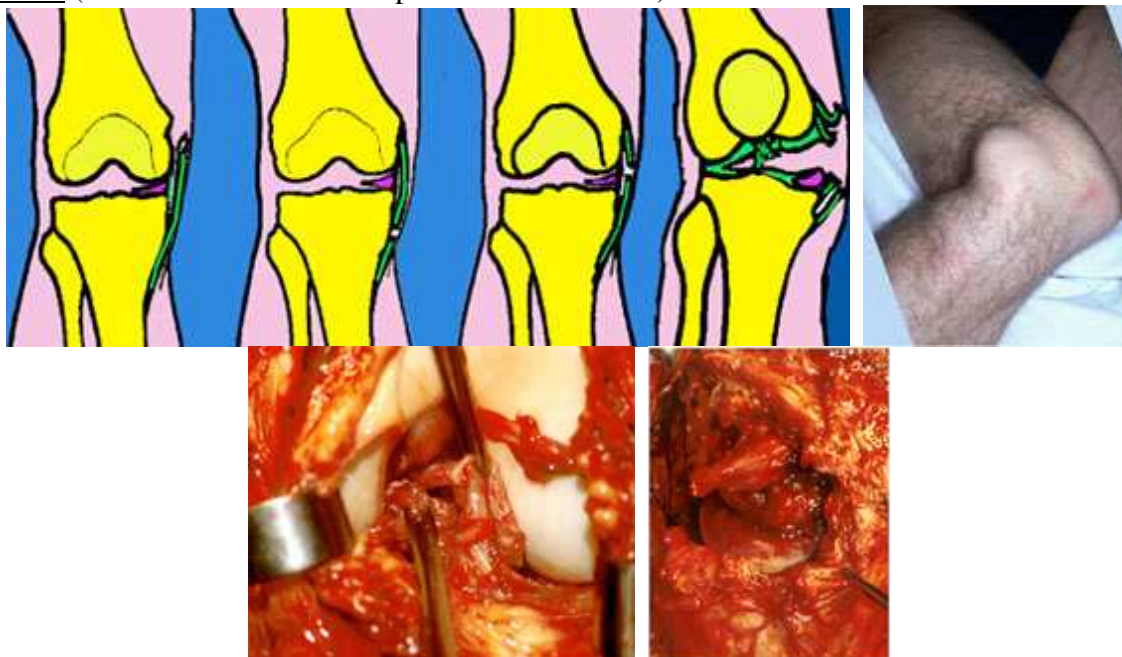
Les entorses graves

Elles comportent la rupture d'un ligament périphérique (gravité moyenne) ou la rupture des croisés et de plusieurs ligaments (entorse grave). Les ruptures des ligaments croisés sont très souvent méconnues par le premier médecin qui examine le blessé (souvent par ignorance des tests cliniques de rupture) ce qui explique de nombreuses erreurs thérapeutiques.

- L'interrogatoire retrouve souvent la notion d'une impression de craquement, bien perçue lors de l'accident et d'un déboîtement du genou. Parfois on a une sensation immédiate d'instabilité avec sensation de "patte folle".

- Le mécanisme de l'accident doit être précisé ainsi que sa violence :

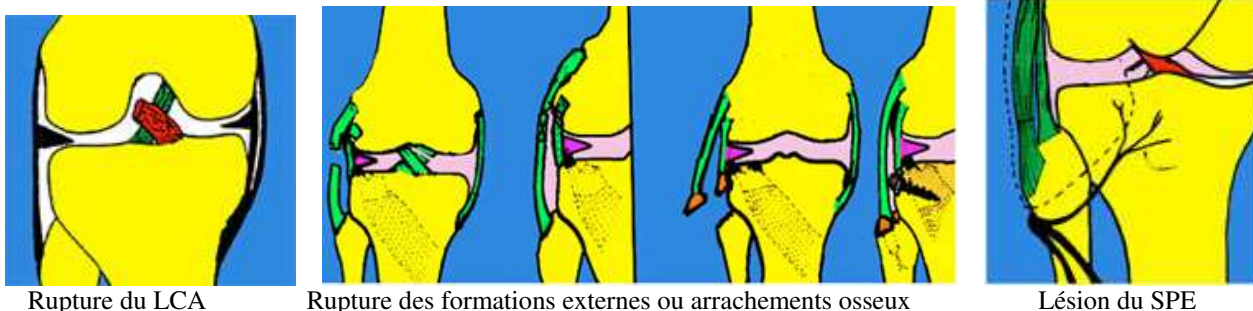
Les traumatismes en valgus forcé entraînent des lésions internes (rupture en haut, en bas, au milieu) et du LCA (et si le bâillement est important des 2 croisés).



Rupture des 2 ligaments croisés et de toutes les formations internes

Les traumatismes en varus et rotation interne entraînent une rupture du LCA (puis des lésions externes). On voit souvent des arrachements osseux au niveau de la tête du péroné (LLE) avec possibilité de lésion du nerf sciatique poplité externe. D'autres arrachements osseux sont possibles,

au niveau de l'insertion sur le condyle externe et sur le rebord du plateau tibial externe. En cas de bâillement important en varus, les deux croisés peuvent se rompre



Rupture du LCA

Rupture des formations externes ou arrachements osseux

Lésion du SPE

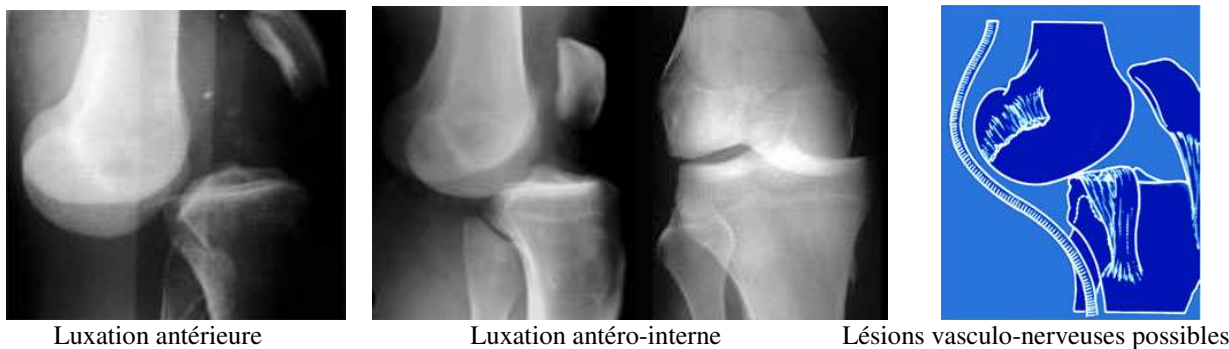L'hyperextension forcée lèse le LCA (puis les ligaments externes et les coques). Lors d'un shoot dans le vide, par exemple, le LCA vient buter sur le rebord antérieur de l'échancrure intercondylienne. La contraction simultanée du quadriceps augmente la subluxation et contribue à la rupture. Lorsque l'échancrure est étroite (facteur constitutionnel favorisant) le risque est accru.



Rupture du LCA par Hyperextension (shoot dans le vide)

Rupture du LCP (accident du tableau de bord)

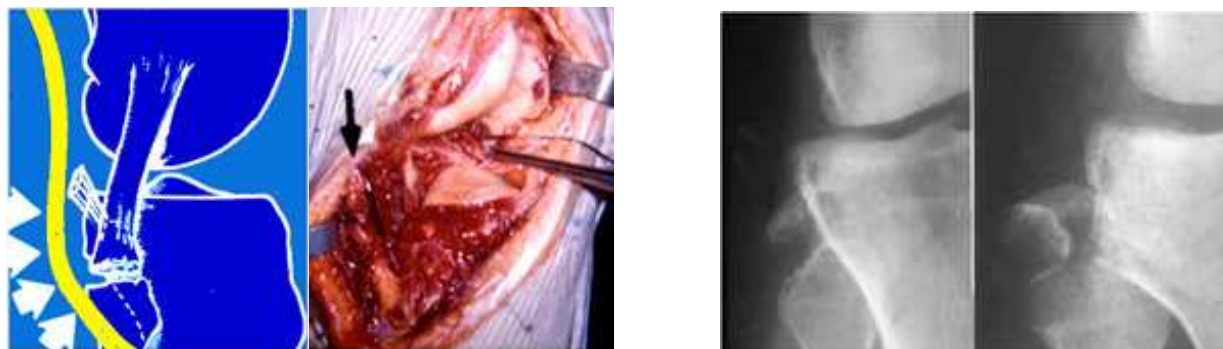
On peut aussi voir des luxations du genou avec perte complète de contact des surfaces articulaires. Dans ces cas exceptionnels, les vaisseaux poplités et les nerfs sont menacés lors du déplacement ou par étirement (SPE). Les luxations peuvent être postérieures mais aussi antérieures et externes ou internes.



Luxation antérieure

Luxation antéro-interne

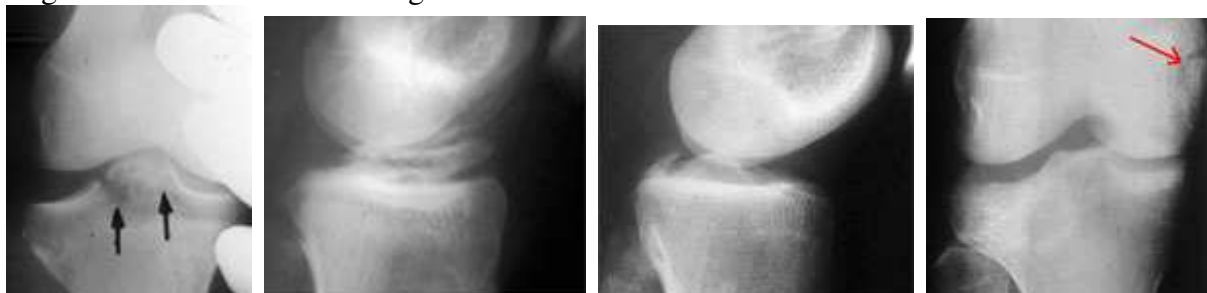
Lésions vasculo-nerveuses possibles



Lésions externes avec étirement et paralysie du SPE (œdème et echymose du nerf) Arrachements osseux externes

- Les radiographies simples de face et de profil sont indispensables pour éliminer l'existence d'une fracture associée possible d'un plateau tibial ou d'un condyle. On recherche des images

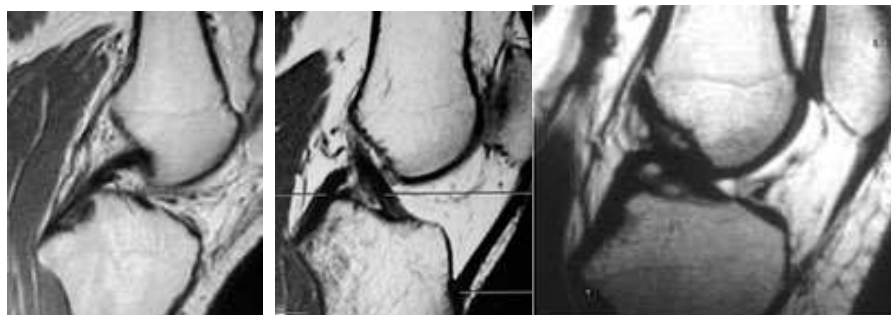
d'arrachement des insertions osseuses des ligaments (interne, externe ou des croisés sur le massif spinal) qui représentent une forme plus facile à réparer chirurgicalement, car on peut fixer les fragments avec des vis ou des agrafes vissées.



Arrachements de l'insertion du LCA

de l'insertion du LCP

du ligament interne



L'IRM met en évidence les lésions ligamentaires, méniscales et cartilagineuses

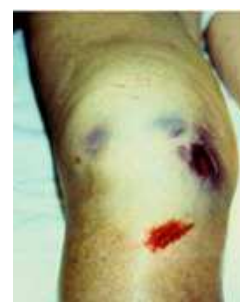Examen des entorses graves

- Il peut y avoir une hémarthrose rapidement constituée, qui est un bon signe pour affirmer le diagnostic de rupture, mais ce signe peut manquer car le sang peut diffuser à travers les brèches.

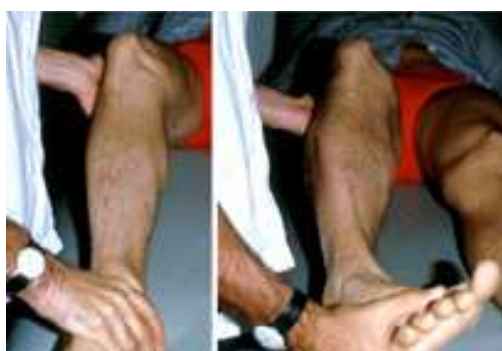- On recherche systématiquement les points douloureux éventuels qui renseignent sur les insertions ligamentaires et sur les trajets ligamentaires lésés.

ecchymoses

Hémarthrose et



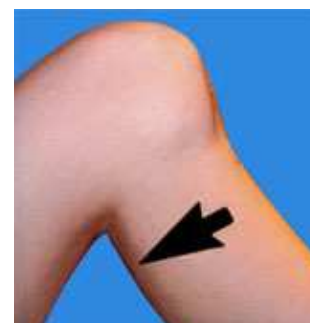- On recherche de la laxité ligamentaire en valgus et en varus en extension complète et en légère flexion. Quand il existe nettement une laxité interne ou externe en extension, on peut affirmer qu'il y a des lésions périphériques importantes de ce côté et les ligaments croisés ont de fortes chances d'être rompus.



Recherche de la laxité interne et externe



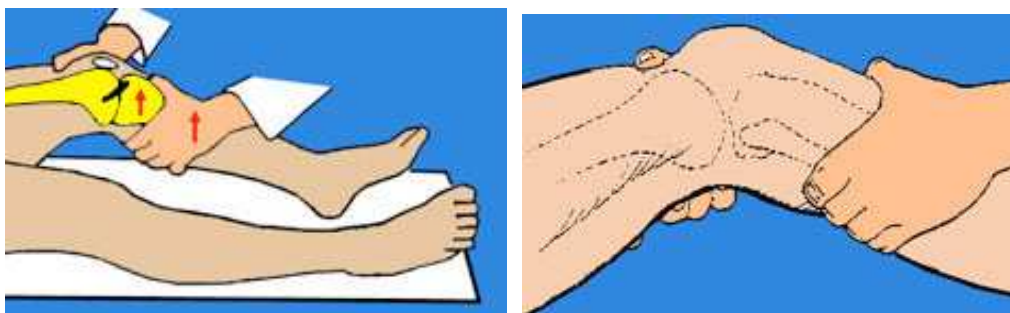Tiroir antérieur



Tiroir postérieur

Tiroir en flexion : Le genou est fléchi à 90°, le pied est bloqué par l'examineur, on tire le tibia en avant pour mettre en évidence un tiroir antérieur (rupture du LCA). On pousse le tibia en arrière pour mettre en évidence un tiroir postérieur (rupture du LCP). On peut faire des radiographies pour mesurer avec précision ce tiroir qui peut dépasser 2 cm (voir ci-dessous). Quand la douleur est telle qu'elle entraîne une contracture réflexe et empêche tout examen, on peut le faire sous anesthésie.

Tiroir à 20° de flexion du genou : Test de TRILLAT-LACHMAN



L'examineur tient d'une main la partie inférieure de la cuisse et de l'autre il tient le tiers supérieur de la jambe, ses deux pouces étant en opposition. On teste dans cette position la mobilité antéro-postérieure du genou. L'examen des genoux est comparatif. Ce test, s'il est positif, objective une rupture du LCA s'il y a un déplacement antérieur du tibia et une rupture du LCP s'il y a un déplacement postérieur. Le déplacement du tibia est plus important à 20° qu'à 90° et ce test est plus démonstratif.

Il y a des ruptures isolées du LCA mais, pour l'affirmer, il faut être certain de l'absence de lésions des ligaments périphériques. Dans ce cas il est très important de savoir réaliser les tests dynamiques destinés à reproduire le ressaut typique et pathognomonique de la rupture du LCA.

Le ressaut antéro-latéral dynamique


Le ressaut dynamique caractéristique de l'insuffisance du LCA est mis en évidence par de nombreux tests, dont les principaux seront seuls décrits.

La caractéristique de toutes ces manœuvres est de reproduire un ressaut, que le patient reconnaît. Il correspond, en effet, à la sensation exacte qu'il éprouve lorsque son genou se dérobe ou "se déboîte" en marchant, en courant ou lors des pivots.

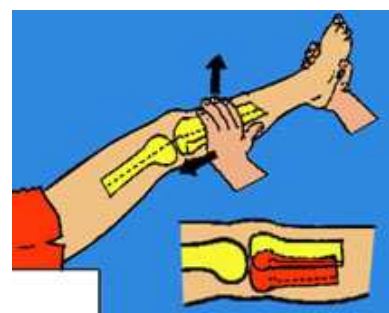

– Test de MAC INTOSH ou "lateral pivot shift" (proche du test de LEMAIRE)

Le patient est sur le dos, décontracté. Le membre inférieur étendu et maintenu en rotation interne par une main qui empaume le talon. L'autre main applique sur la face externe du genou une force valgisante, puis on fléchit le genou.

On observe une subluxation antérieure du tibia dans le début du test, puis le tibia se replace brutalement avec un ressaut lorsque la flexion atteint 20° à 30°.



Test du ressaut de Mac Intosh en rotation interne de la jambe



Test en rotation externe

Explication : La rupture du LCA libère le tibia qui se subluxe en avant si l'on imprime un mouvement de tiroir et de rotation interne. Le plateau tibial externe se subluxe. Dès que la flexion augmente, après 20°, la bandelette iliotibiale de Maissiat tire le tibia en arrière. Au moment où les forces s'équilibrent, il y a un rappel brutal du tibia qui se replace dans sa position initiale.

Signification : Ce test est caractéristique de la rupture du LCA. Il est positif dans les ruptures isolées du LCA et dans les ruptures associées. Il peut être quantifié par un observateur expérimenté en +, ++ ou +++. Un test fortement positif signe, en plus, la lésion des formations ligamentaires externes.

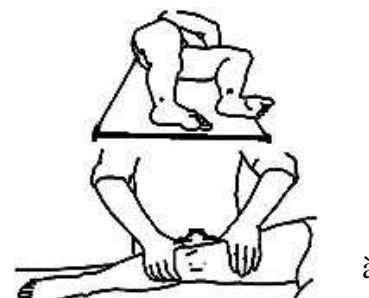
- Le « Pivot shift test » en rotation externe, signe, en plus de la rupture du LCA, la rupture d'éléments situés dans le compartiment postéro-interne du genou (Losee).

- Le "Jerk test" (Hughston) est la même chose effectuée en sens inverse, en partant de la flexion.

- Le test de Slocum

Le patient est tourné sur le côté (côté gauche, lorsqu'on examine le genou droit). La face interne du pied du côté examiné repose sur la table. Le genou est en extension. Une force valgisante est appliquée par les 2 mains posées sur la face externe du genou de part et d'autre de l'articulation. Le genou est progressivement fléchi.

Observation : La subluxation antérieure du plateau tibiale externe survient brutalement entre 20 et 30° de flexion. Le test est plus facile à réaliser que d'autres quand les sujets ont de forts segments.



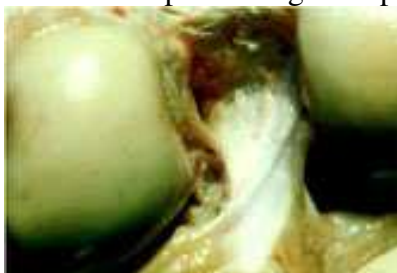à

Examen d'une rupture du LCP

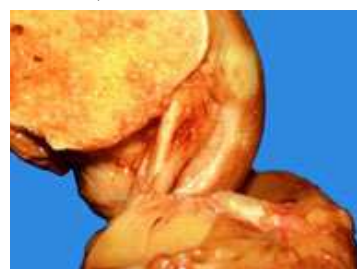Le tiroir postérieur signe la rupture du LCP. Sur un genou fléchi entre 70° et 90°, la simple contraction des muscles fléchisseurs du genou met le tibia dans la position de tiroir postérieur. Il n'est pas nécessaire de pousser le tibia en arrière, avec la main, si le patient contracte bien les muscles ischio-jambiers. L'examen comparatif des deux genoux dans cette position, montre que la tubérosité tibiale est en retrait du côté où il y a rupture du LCP.

A partir de cette position, si l'on tire en avant, on met en évidence une certaine laxité qui ressemble à un tiroir antérieur, mais qui correspond en fait, à la réduction du tiroir postérieur.

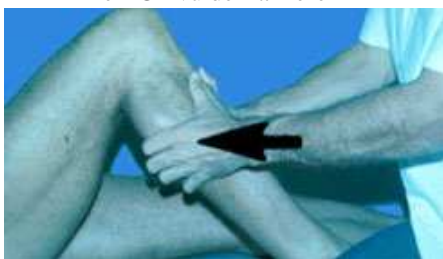Quand il y a en plus du LCP, une rupture des ligaments externes et postéro externes, on peut déclencher un ressaut un peu analogue au précédent mais inversé (ressaut inversé de Jakob)



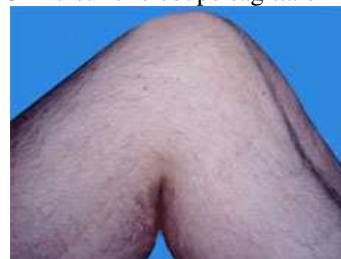Le LCP vu de l'arrière



LCP vu sur une coupe sagittale



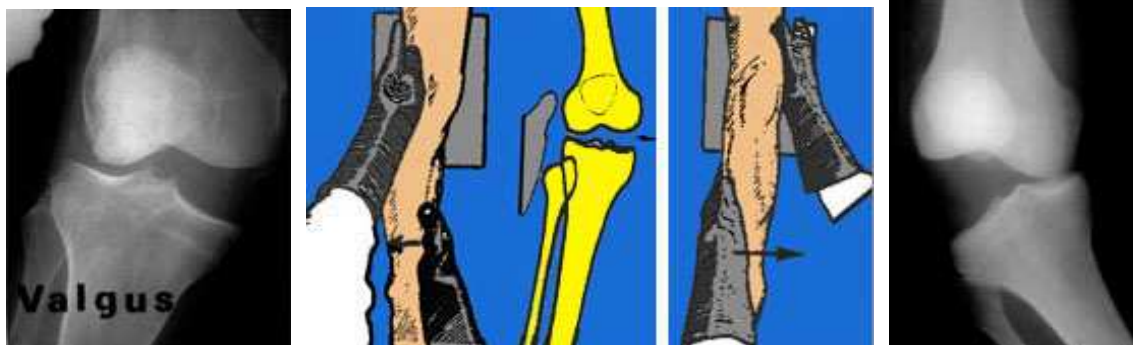
Tiroir postérieur à 90°



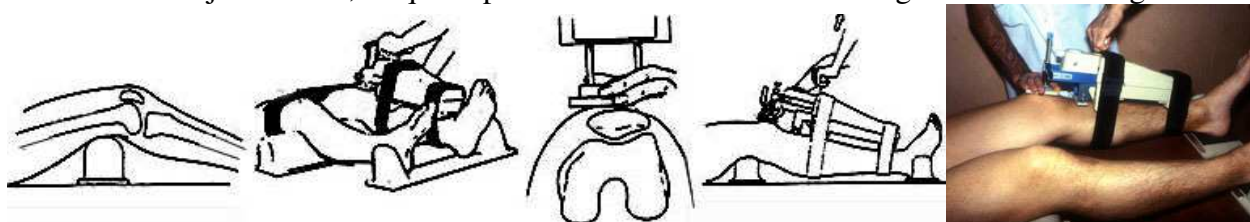
Tiroir mis en évidence par la contraction des ischio-jambiers

MESURE DE LA LAXITÉ LIGAMENTAIRE

- Les radiographies dynamiques en valgus et en varus permettent des mesures précises du bâillement de l'articulation (elles sont faites avec douceur).



- La mesure de la laxité antérieure et postérieure est possible avec plusieurs procédés. Les arthromètres vont des plus simples aux plus sophistiqués (KT-1000, KSS, Genucom etc...). Ils permettent de mesurer le tiroir global antéro-postérieur. La laxité ligamentaire physiologique étant variable d'un sujet à l'autre, ce qui importe c'est la différence entre le genou blessé et le genou sain.

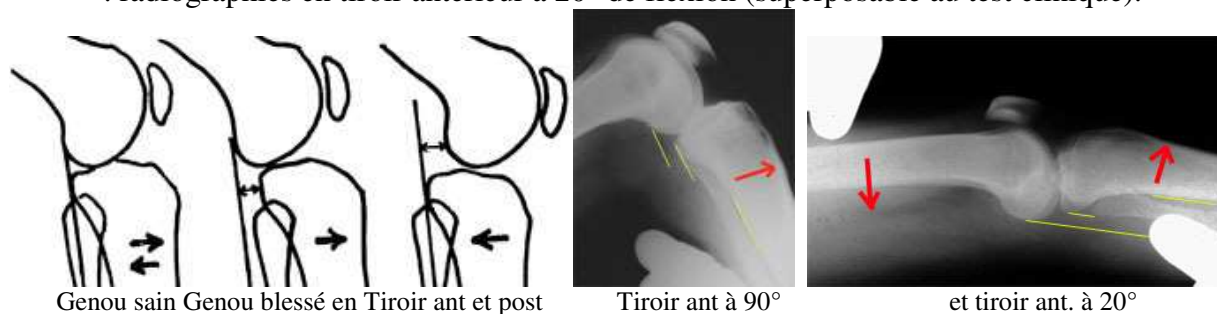


Exemple d'arthromètre : le KT-1000 de DANIEL : On mesure en tirant en avant sur le tibia, l'avancée d'une platine qui est posée sur la tubérosité tibiale, par rapport à une autre platine appliquée manuellement sur la rotule.

- Les radiographies dynamiques permettent de lever tous les doutes qui peuvent persister après l'examen clinique et même arthrométrique. Elles permettent de mesurer la laxité réelle des 2 compartiment du genou, ce qui est important si l'on veut classer la laxité et si l'on veut surveiller l'évolution (après une intervention, par exemple).

Plusieurs types de radiographies dynamiques sont possibles :

- . radiographies en tiroir postérieur à 90° (en simple contraction des fléchisseurs)
- . radiographies en tiroir antérieur à 90°
- . radiographies en tiroir antérieur à 20° de flexion (superposable au test clinique).



Genou sain Genou blessé en Tiroir ant et post

Tiroir ant à 90°

et tiroir ant. à 20°

La mesure est basée sur les repères du bord postérieur du plateau tibial interne par rapport au bord postérieur du condyle interne. Normalement, la tangente au condyle parallèle à la corticale postérieure de la diaphyse tibiale, affleure le bord postérieur du plateau tibial. S'il y a un tiroir antérieur, le tibia est en avant de cette ligne. Si le tiroir est postérieur, le tibia est en arrière de cette ligne. La mesure est donc très précise (en mm), à partir d'une position de référence qui constitue le zéro radiologique (La tangente au condyle qui est parallèle au tibia).

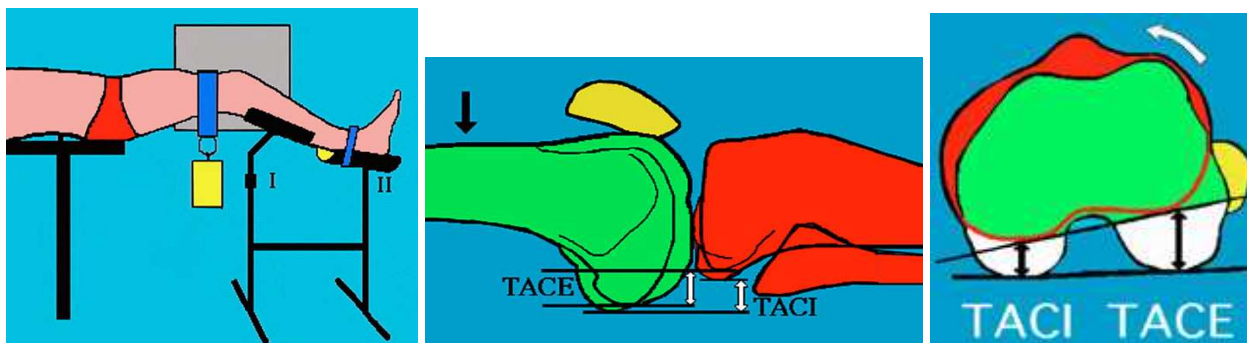
On peut éviter l'irradiation des mains de l'examineur en utilisant un système à vis dynamométriques qui pousse le tibia (TELOS).

On peut utiliser aussi un procédé (méthode de Lerat et Moyen) où l'on applique un poids sur la cuisse alors que le genou est placé sur un support. Le patient est installé en décubitus dorsal sur la table de radiographie, les hanches au bord de la table, les membres inférieurs hors de la table.

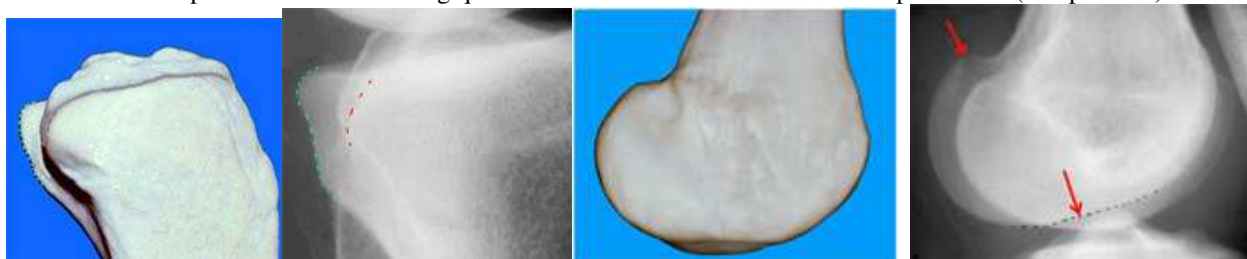
Le genou testé est placé sur un support spécial, la cuisse est libre, le genou fléchi à 20°, la jambe posée sur une attelle rigide solidarisée au sol.

Une charge de 9 kg est appliquée sur la cuisse, par une sangle au dessus de la rotule et reproduit le tiroir, comme dans le test clinique de Trillat-Lachman. On peut repérer le bord postérieur du plateau interne qui est abrupt alors que l'externe est arrondi. Le condyle externe possède une encoche en avant et il est anguleux en arrière

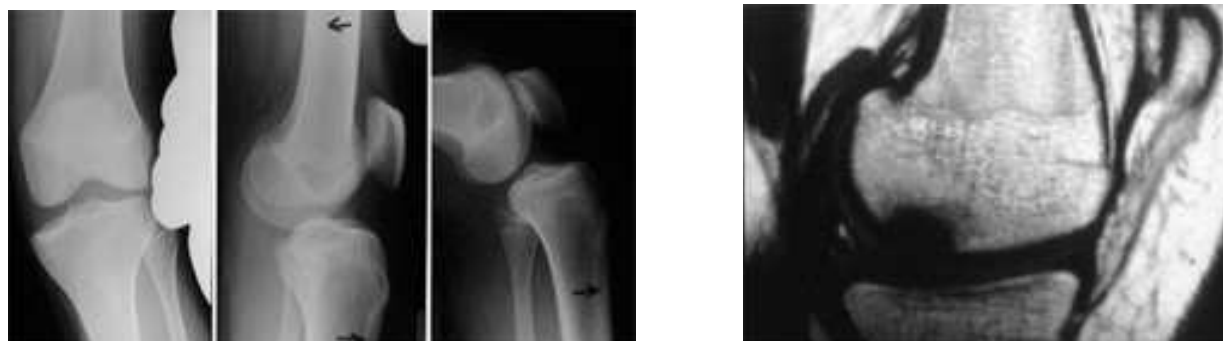On a pu démontrer ainsi, que la translation sur le compartiment interne était de $2 \pm 2,7$ mm et sur le compartiment externe, de $10,4 \pm 4$ mm pour les genoux normaux. En cas de rupture du LCA elle augmente au minimum de 4 mm (elle est en moyenne 10 ± 4 mm pour le compartiment interne et 18 ± 5 mm pour l'externe). Ce qui compte, c'est la différence par rapport au genou sain.



Principe du tiroir ant. radiologique et mesure de la translation des 2 compartiments (comparative)



Repérage radiologique du rebord postérieur du plateau interne et externe et du condyle interne et externe



Laxité interne et antérieure à 20° et à 90°

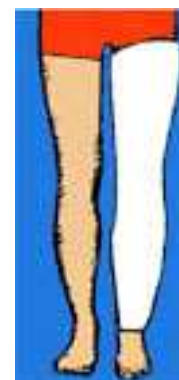
IRM montrant les conséquences de l'impact sur le condyle

TRAITEMENT

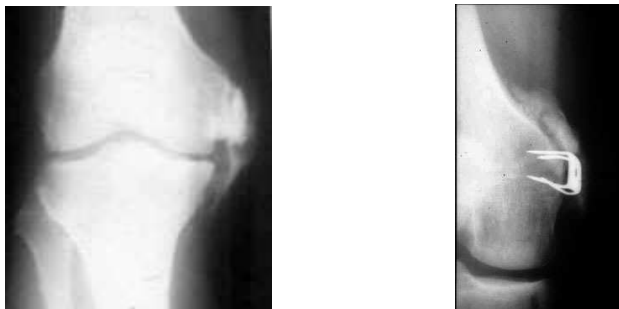
L'immobilisation plâtrée

Elle permet d'obtenir la cicatrisation des ligaments rompus avec un espoir d'obtenir un "bout à bout" correct, sans laxité résiduelle gênante. Cette cicatrisation est valable pour les ligaments périphériques, mais elle est plus aléatoire pour les ligaments croisés. Le LCA en particulier a une fâcheuse tendance à ne pas cicatriser, en raison probablement de la mauvaise vascularisation des fragments du ligament. Le ligament se nécrose, surtout si les extrémités ne sont pas en contact.

Le plâtre doit être maintenu 45 jours. L'immobilisation plâtrée est surtout indiquée dans les ruptures ligamentaires périphériques et surtout chez le sujet âgé et le sujet non sportif (chez qui une laxité résiduelle peut être bien supportée).



On voit parfois des arrachements du ligament interne sur le condyle fémoral qui évoluent vers la constitution d'une ossification de l'hématome au niveau de l'arrachement : c'est ce que l'on appelle le syndrome de Pellegrini-Stieda. Cette ossification, visible sur la radiographie de face, est parfois volumineuse et peut donner des douleurs localisées et explique aussi certaines attitudes résiduelles fixées en flexum et douloureuses.



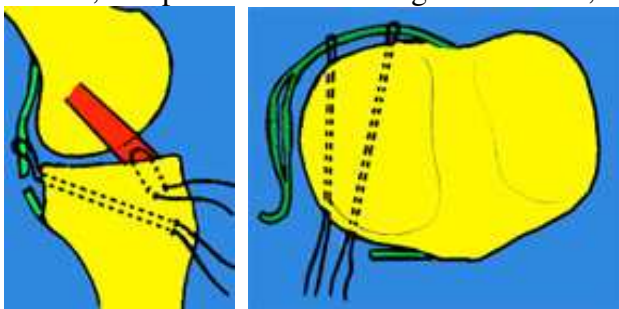
Calcifications développées après rupture du ligament interne sans opération ou après opération

L'immobilisation partielle avec rééducation. On essaye souvent d'éviter une immobilisation stricte et ses inconvénients sur la raideur et l'amyotrophie, en immobilisant dans une gouttière ou une attelle amovible et en réduisant précocement la flexion. Les ligaments périphériques peuvent cicatrifier ainsi et le pivot central pourra être reconstruit secondairement, en cas d'instabilité.

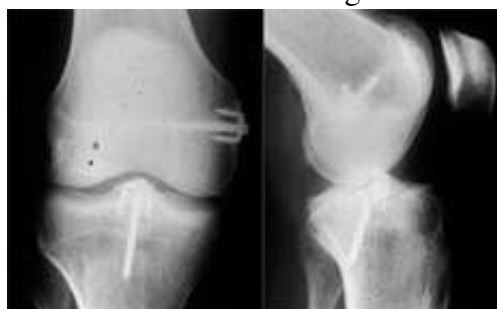Le traitement chirurgical.

Il consiste soit en une suture simple des ligaments rompus, soit en une suture associée à des renforcements par des tendons prélevés au voisinage (tendon rotulien, tendon quadricipital ou tendons de la patte d'oie)

- les sutures ligamentaires ont l'avantage d'améliorer le contact des extrémités des ligaments rompus. Les sutures sont fragiles et nécessitent une protection par un plâtre, ou une attelle. Le but du chirurgien est de suturer le plus complètement possible toutes les lésions qui sont suturables.
- Les fibres ligamentaires sont cousues avec un certain nombre de fils qui "chargent" les faisceaux rompus. On utilise des fils résorbables.
- Lorsque les ligaments sont rompus au voisinage des insertions osseuses, les fils de suture sont appuyés sur l'os lui-même à travers des trous forés dans l'os, ce qui améliore la solidité.
- Lorsque les ligaments ont arraché leur insertion osseuse, on les réimplante soit pas des fils trans-osseux, soit par des vis ou des agrafes vissées, en fonction du volume des fragments osseux.



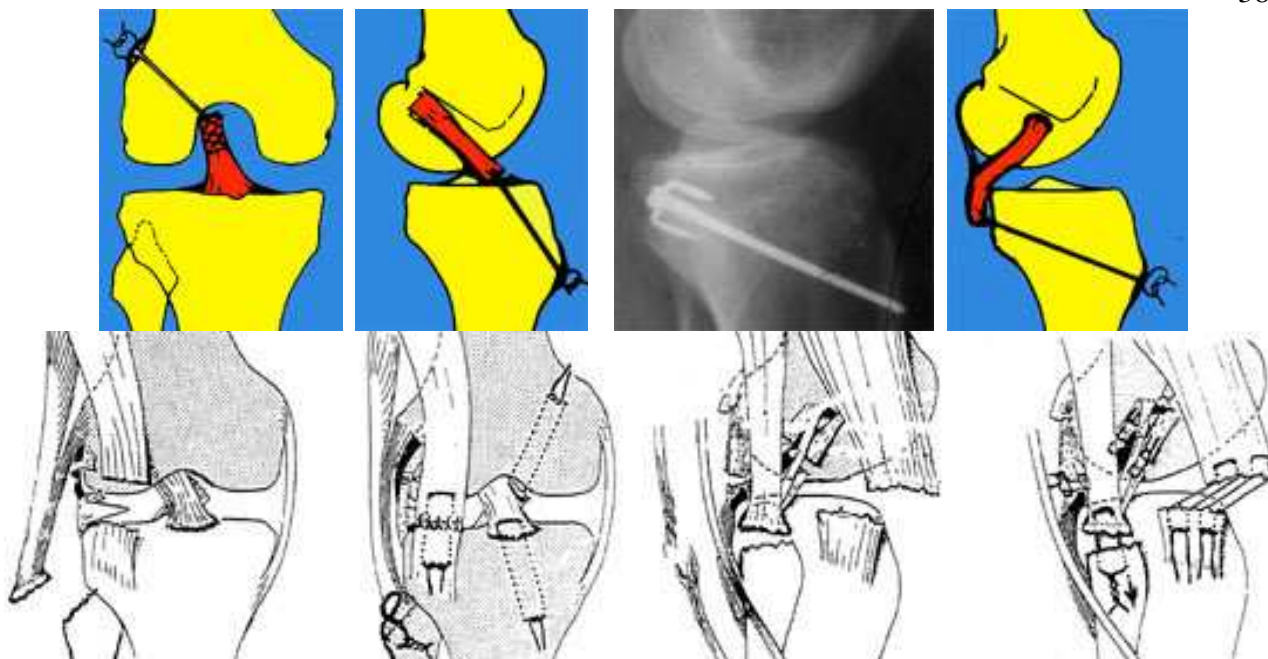
Exemple de suture du LCA, de la capsule postérieure renforcée par des points à travers l'os.



Réinsertion par des vis et des agrafes vissées d'un fragment avec le LCA et le ligament interne

Réparation des ligaments croisés

- La réparation par des fils trans-osseux est réalisée par plusieurs fils qui attirent les fibres du ligament contre la zone d'insertion osseuse. Les fils traversent l'os à travers des forages réalisés par des mèches, guidées par des viseurs. Les fils sont noués en prenant appui sur l'os. Les fils ont un appui solide mais l'extrémité du ligament est souvent très fragile et le ligament a subi une distension plastique importante avant la rupture et à cause de cela, la cicatrisation reste aléatoire.



Exemple d'une réparation du LCA en bas et en haut du LCP en bas et en haut, du biceps en bas, du fascia-lata, du ligament externe, du tendon du poplité et du tendon du biceps. Réparation complexe du compartiment externe



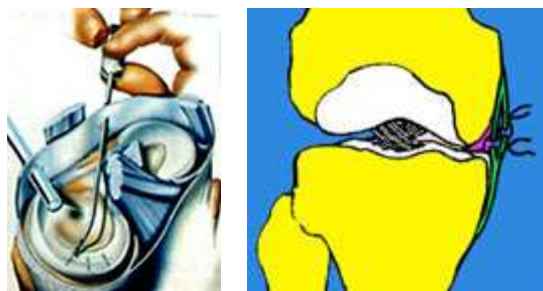Réinsertion du ligament externe sur le péroné



et du Ligament interne sur le condyle

- Les sutures des déchirures méniscales.

Au cours des réparations ligamentaires, il est possible de suturer aussi les ménisques lorsqu'ils sont déchirés au niveau du mur méniscal (voir lésions méniscales). La cicatrisation des ménisques est régulièrement obtenue si la déchirure est proche de la capsule



- Les ligamentoplasties de renfort permettent de doubler les ligaments suturés par des transplants provenant soit des tendons de la patte d'oie, soit du tendon rotulien, soit du fascia-lata. La solidité de ce renforcement peut permettre de se passer de plâtre, de commencer rapidement une rééducation progressive et d'éviter les raideurs du genou, fréquentes après les interventions suivies d'immobilisations prolongées.

- Les ligaments synthétiques ont été implantés en raison de la récupération plus rapide et de la reprise précoce des sports. Ils ont été abandonnés en raison surtout des ruptures après 2 à 3 ans.

INDICATIONS DANS LES RUPTURES FRAÎCHES

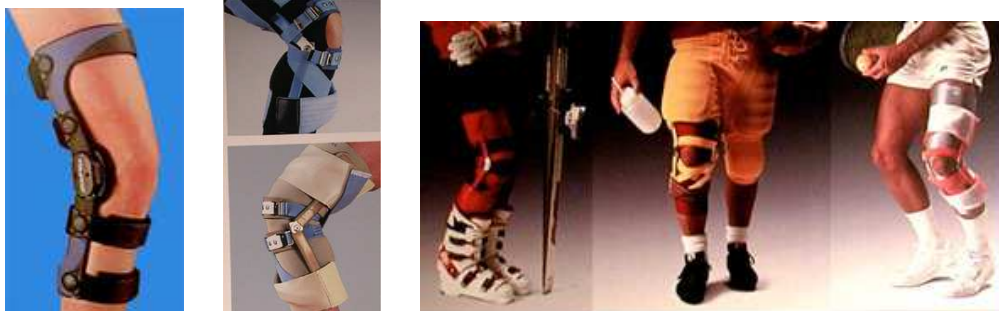- Le traitement orthopédique est proposé, surtout chez les sujets non sportifs et après 30 ans.

- Le traitement chirurgical est proposé lorsqu'il y a des ruptures graves des ligaments périphériques et d'un des 2 ligaments croisés, surtout chez un sujet jeune et sportif.

Lorsqu'il existe des lésions périphériques mineures, on préférera attendre leur cicatrisation spontanée et l'on reconstruira le LCA dans un deuxième temps. On pourra immobiliser en attelle pendant 4 à 6 semaines, tout en mobilisant doucement le genou pour éviter l'enraidissement.

- Le traitement chirurgical d'une rupture isolée du LCA est beaucoup discuté. Il est certain que des sujets très sportifs peuvent rarement reprendre une activité sportive normale sans LCA, car une instabilité peut apparaître plus ou moins rapidement et, à long terme, l'arthrose est fréquente. L'intervention permet une meilleure fonction, mais le résultat demande une longue rééducation et un long délai, avant la reprise sportive. La prévention de l'arthrose par la réparation, n'est pas encore clairement démontrée.

La réparation chirurgicale se fera le plus souvent "à froid", après quelques semaines, lorsque le genou aura retrouvé une bonne mobilité et une bonne trophicité. C'est dans ces conditions que la récupération se fera le mieux (en diminuant le risque d'algodystrophie et de raideur).



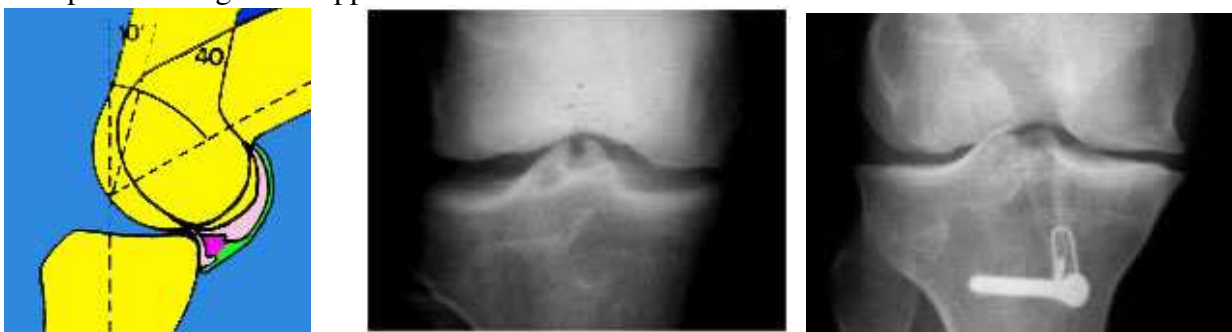Le port d'une attelle protectrice est conseillé pour la reprise des activités sportives

INSTABILITÉ LIGAMENTAIRE CHRONIQUE

- En l'absence de traitement, et même sur des genoux traités correctement, peut persister une certaine laxité ligamentaire susceptible d'entraîner une instabilité.

- L'instabilité, liée à une laxité ligamentaire anormale, est décrite par les patients comme la survenue de dérobements caractéristiques, avec l'impression de déboîtements de l'articulation.

Il s'agit en fait d'un ressaut antéro-latéral dynamique, bien mis en évidence par les tests d'examen et bien reconnu par les patients. Le ressaut ne se produit pas forcément souvent ni systématiquement lors de la course, car il peut être contrôlé par le sujet, qui peut parvenir à éviter la situation critique de déclenchement. Lors de ces dérobements, les ménisques peuvent subir des contraintes anormales et il se crée des lésions, en général des déchirures périphériques, surtout à la partie postérieure de la corne postérieure du ménisque interne. Les cartilages fémoro-tibiaux aussi peuvent se détériorer peu à peu et à long terme apparaît l'arthrose.



1- Lors des épisodes d'instabilité (avec des ressauts répétés) la corne postérieure du ménisque interne subit de multiples traumatismes ainsi que les surfaces cartilagineuses. 2- Arthrose débutante sur rupture du LCA : noter le remaniement caractéristique des épines tibiales. Plus tard apparaîtra un pincement interne. 3- Même après une opération réussie on peut voir apparaître une arthrose interne

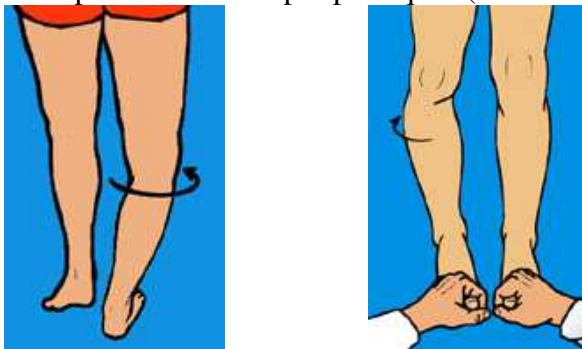
- Le sujet peut se plaindre, soit d'un tableau d'instabilité ou "d'entorses à répétition", soit d'une symptomatologie méniscale, soit d'une succession d'épanchements, survenant après des efforts ou des épisodes d'instabilité.

- L'examen clinique recherche :

- . la laxité clinique antérieure associée ou non à une laxité périphérique.
- . les tests de ressaut dynamiques qui sont positifs.

- la laxité ligamentaire peut être classée, d'après les données de l'examen clinique, de l'examen arthrométrique et de l'examen radiologique, en plusieurs catégories :

- . laxité antérieure (pure, ou antéro-interne, antéro-externe ou globale).
- . laxité postérieure pure.
- . laxité postéro-externe ou postéro-interne.
- . laxité bicroisée avec en plus des lésions périphériques (soit externe soit interne).



Exemple d'une laxité externe et postéro-externe : varus et rotation lors de l'appui et test du recurvatum positif

Traitement des laxités chroniques du genou

- Le traitement chirurgical des laxités chroniques a beaucoup progressé ces dernières années, grâce aux ligamentoplasties, que l'on sait faire de plus en plus solides, au niveau des ancrages osseux et qui peuvent se passer de plâtre. La mobilisation rapide et la reprise de l'appui ont beaucoup transformé la rééducation. Pourtant, le résultat est très lentement acquis et la rééducation est longue, car la revascularisation des transplants est lente. Le ligament retrouve très lentement la solidité mécanique indispensable pour la reprise d'une activité physique normale. La reprise du sport ne doit pas raisonnablement intervenir, avant 6 à 8 mois. Les résultats sont valables, à moyen terme, avec une bonne stabilité dans 80 % des cas, environ. Un certain nombre de cas se détériorent en raison de la distension du collagène et des ruptures itératives peuvent aussi se voir. L'incidence de l'apparition de l'arthrose sur des genoux opérés ou non opérés est indiscutable, mais elle n'est pas quantifiable avec certitude, pour le moment.

- Indications thérapeutiques : Tous ces éléments péjoratifs font poser des indications chirurgicales avec prudence, en pesant bien les éléments déterminants en faveur de l'intervention :

- * Le sujet jeune, très instable, sans lésion méniscale ni cartilagineuse et qui a des motivations sportives importantes, représente la meilleure indication.
- * Les sujets qui présentent une instabilité, même pour la vie quotidienne, représentent une indication indiscutable, quel que soit l'âge.
- * En présence d'une déchirure du ménisque, on peut envisager une suture méniscale, associée à une ligamentoplastie.
- * Chez le sujet âgé, l'abstention sur le plan ligamentaire, avec une simple ablation de la lésion méniscale, est possible. En effet, une grande majorité de sujets peut mener une vie normale dans ces conditions, mais sans activité sportive très intense.
- * Chez les sujets qui présentent une grande instabilité et déjà des lésions arthrosiques, on peut envisager l'association d'une ligamentoplastie et d'une ostéotomie tibiale de valgisation, pour équilibrer l'arthrose.

Les techniques chirurgicales sont multiples

- Aucune d'entre elles n'entraîne, pour le moment, des résultats constants.
- On utilise des transplants aponévrotiques ou tendineux pour remplacer les ligaments croisés.
- Les prothèses de ligaments croisés faites en tissus synthétiques sont abandonnées actuellement.
- Pour ce qui concerne les ligaments de la périphérie, on peut souvent retendre leur insertion supérieure, ou inférieure et parfois les renforcer avec des tendons voisins.

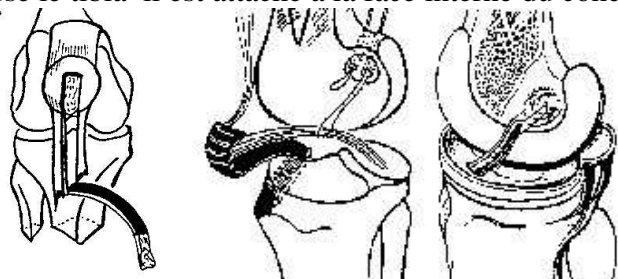
A - Ligamentoplasties du ligament croisé antérieur

Il y en a de nombreux types, avec de multiples variantes techniques.

Il s'agit d'une opération fréquente car la rupture du LCA entraîne souvent une instabilité. Nous ne décrivons que les principaux procédés.

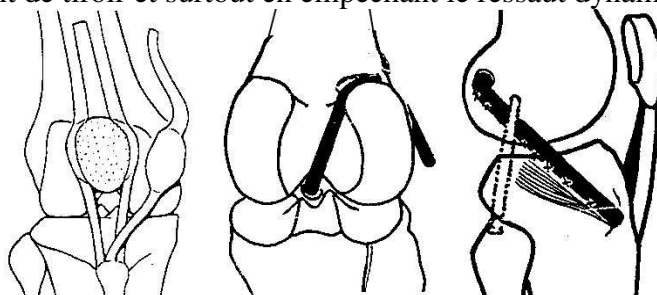
- Le procédé de Kenneth JONES

Le principe de l'opération est d'utiliser le tiers du tendon rotulien détaché de la rotule, avec un fragment osseux et de l'implanter à la place du LCA. On détache le fragment de rotule et le tendon rotulien est séparé et retourné vers le bas puis on réalise le forage d'un tunnel dans le tibia et dans le fémur. Le ligament traverse le tibia il est attaché à la face interne du condyle externe avec des fils.



- Le procédé de Mac INTOSH

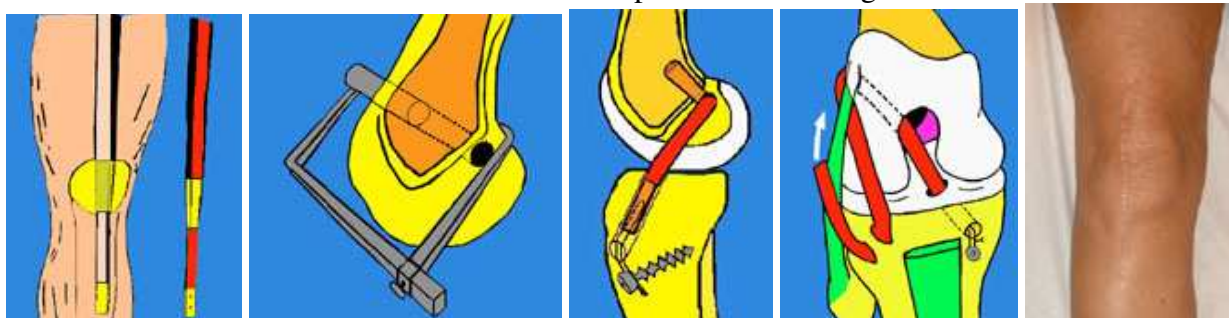
On utilise le tiers du tendon rotulien, le tissu fibreux pré rotulien et un prolongement fibreux sur le tendon quadricipital. La partie fibreuse pré-rotulienne est roulée, comme une cigarette et le transplant traverse le tibia, comme dans la technique précédente. Il passe au dessus et en arrière du condyle externe et revient en dehors s'attacher sur le tubercule de Gerdy. On reconstitue donc le LCA, tandis que la partie terminale, extra-articulaire, renforce l'action stabilisatrice du LCA en contrôlant le mouvement de tiroir et surtout en empêchant le ressaut dynamique.

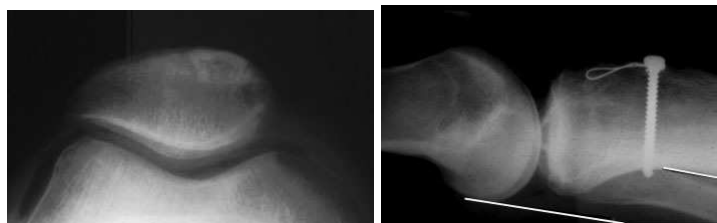


- Procédé mixte dérivé de K. JONES et Mac INTOSH ("Mac InJones" de JL Lerat)

Nous utilisons un procédé dérivé de Mac Intosh et de K. Jones avec quelques points particuliers- Transplant long avec 2 fragments osseux provenant de la tubérosité tibiale et de la rotule.

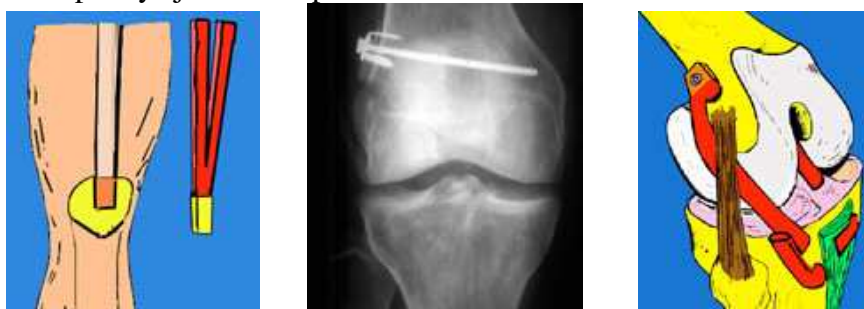- Le fragment rotulien est bloqué en force dans un tunnel foré dans le condyle externe et très stable.
- L'attache osseuse solide dans le tibia, dans un tunnel, avec un fil métallique tendu sur une vis.
- Ancrage osseux solide dans le tubercule de Gerdy pour la partie extra-articulaire du transplant, qui traverse l'os et qui est suturée sur elle même.
- La solidité du montage permet l'absence de toute immobilisation plâtrée et une rééducation précoce avec appui (protégé par une simple attelle amovible).
- Comblement de la tranchée de la rotule avec l'os provenant du forage des tunnels.





Procédé avec le tendon quadricipital (plastie en V de JL Lerat)

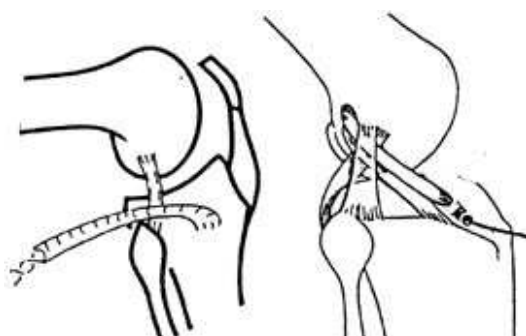
Lorsque le tendon rotulien n'est plus disponible (en particulier après les échecs d'opérations utilisant le tendon rotulien) on peut encore réaliser une reconstruction en prélevant une partie du tendon du quadriceps. En fixant le fragment osseux sur le condyle externe on peut réaliser une plastie du LCA et on peut y ajouter une plastie mixte en dédoublant le tendon.



Ligamentoplastie externe palliative - Technique de LEMAIRE

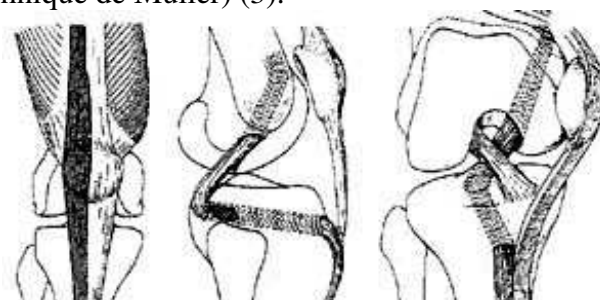
Certains auteurs défendent des interventions basées sur des plasties extra-articulaires seules, dans le but de supprimer uniquement le ressaut dynamique. Ces opérations ont l'avantage d'être très simples, de ne pas ouvrir l'articulation. Elles peuvent être proposées aux cas d'instabilité antéro-externes simples, en particulier chez les patients peu sportifs et âgés.

Lemaire utilise une bandelette de fascia-lata qui reste attachée sur le tubercule de Gerdy et qui traverse un tunnel, à la partie postérieure du condyle externe et revient sur elle même.



B - Les ligamentoplasties du LCP

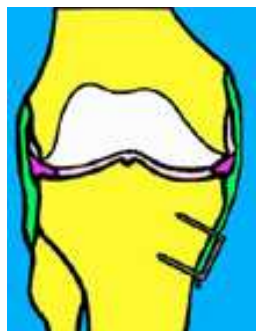
Le LCP peut être réparé de façon palliative par un transplant provenant, soit des tendons de la patte d'oie (procédé de Lindemann), soit par un transplant provenant du système extenseur (soit transplant libre du tendon rotulien), soit par un transplant provenant du 1/3 externe du système tendon rotulien, fibres pré-rotuliennes et fibres sus rotuliennes et qui est passé à travers le tibia et le fémur par des tunnels (technique de Muller) (3).



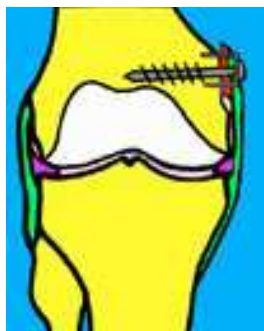
Procédé de MULLER, pour la reconstruction du L.C.P

C - Ligamentoplasties internes et externes

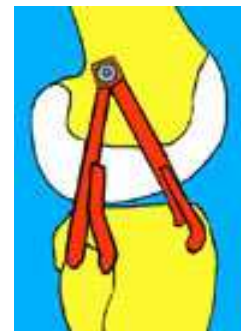
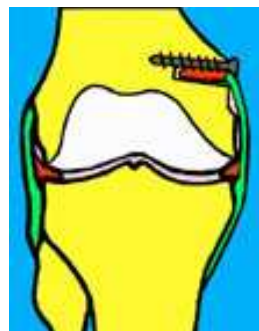
On peut retendre les ligaments périphériques internes ou externes par leur insertion inférieure sur le tibia avec fixation par agrafe. On peut retendre en déplaçant l'insertion osseuse sur le condyle et en la fixant par une agrafe vissée. On peut aussi enfouir l'insertion osseuse détachée et la fixer avec une vis (avantage : le point d'insertion reste anatomique)



Retension en bas du LLI



2 procédés de retention en haut du LLI

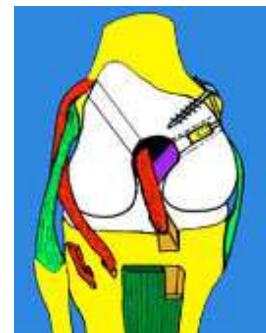
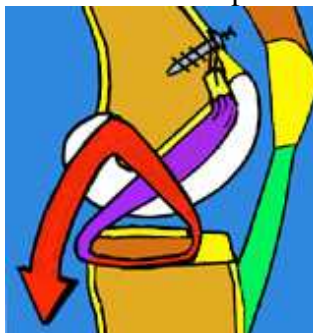
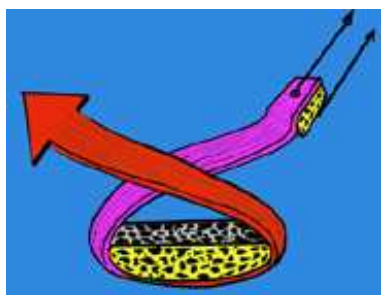
Plastie externe double

C - Les ligamentoplasties des 2 croisés

Il est possible de remplacer les deux ligaments croisés par des transplants différents, prélevés sur les tendons donneurs habituels, ou d'utiliser un seul transplant provenant du système extenseur avec des fragments osseux pour faciliter les ancrages (procédé de JL Lerat).

Une longue bandelette découpée sur le système extenseur comporte à sa partie centrale un gros fragment rotulien. A partir de ce bloc, solidarisé au plateau tibial, les fibres du ligament rotulien remplaceront le LCP (en gardant une insertion osseuse) et les fibres sus rotuliennes remplaceront le LCA (en traversant le condyle externe) et elles viendront s'implanter en avant jusqu'au tubercule de Gerdy pour réaliser en plus une plastie extra-articulaire complémentaire.



Principe de la reconstruction des 2 croisés avec une partie des tendons rotulien et quadriceps et plasties périphériques

PATHOLOGIE DE L'APPAREIL EXTENSEUR DU GENOU

L'extension du genou est permise par le système extenseur qui comprend le quadriceps, le tendon quadricipital, la rotule et le tendon rotulien inséré sur la tubérosité tibiale antérieure. Une faiblesse de ce système entraîne une instabilité par insuffisance du verrouillage du genou (ce verrouillage est guidé, par ailleurs, en extension complète, par le système ligamentaire).

L'AMYOTROPHIE du quadriceps, témoin de la faiblesse du muscle, est la cause la plus fréquente d'instabilité du genou. L'amyotrophie du quadriceps apparaît rapidement chez tous les genoux douloureux et inflammatoires. D'autres causes d'amyotrophie existent :

L'insuffisance du quadriceps est parfois due à une compression des racines du nerf crural innervant le muscle (compression d'origine discale, le plus souvent, mais compression possible aussi, dans la gaine du psoas). D'autres causes neurologiques, comme des séquelles de poliomyélite ainsi que d'autres affections neurologiques. Une amyotrophie existe aussi dans les myopathies. L'innervation du quadriceps est parfois perturbée dans le diabète.

La rééducation musculaire, en particulier du quadriceps, est un impératif primordial dans toutes les affections du genou et surtout après tout type de chirurgie.

La pathologie du système extenseur du genou est une pathologie particulièrement riche et la pratique sportive y ajoute des aspects particuliers.

Les traumatismes violents entraînent volontiers des ruptures musculaires ou tendineuses, les micro-traumatismes répétés entraînent plutôt des tendinopathies, des sollicitations anormales au niveau des insertions tendineuses et des lésions cartilagineuses.

1 – Les ruptures du système extenseur

A) Les ruptures hautes

Ces ruptures sont l'apanage de sports dits à hauts risques comme l'haltérophilie, le basket-ball, le volley-ball, le football et de manière générale tous les sports comportant des sauts.

Elles surviennent très souvent lorsque le muscle est en état de grande tension et soumis, soit à un choc direct sur le corps musculaire, soit plus souvent à une sollicitation extrême, comme "un automatisme trompé" (chute ou obstacle non prévu modifiant l'effort prévu par le sportif).

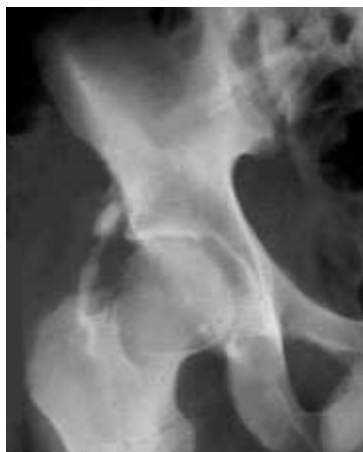a) L'arrachement de l'épine iliaque antéro-inférieure

Cette lésion survient chez l'adolescent. Elle est suspectée sur une douleur siégeant très haut en avant la hanche et le diagnostic est aisé si l'on dispose d'une radiographie correcte qui montre un petit fragment osseux détaché et se projetant au dessus de la hanche. Tous les mouvements mettant en jeu le quadriceps et plus particulièrement le droit antérieur, réveillent la douleur, surtout si la hanche est en extension.

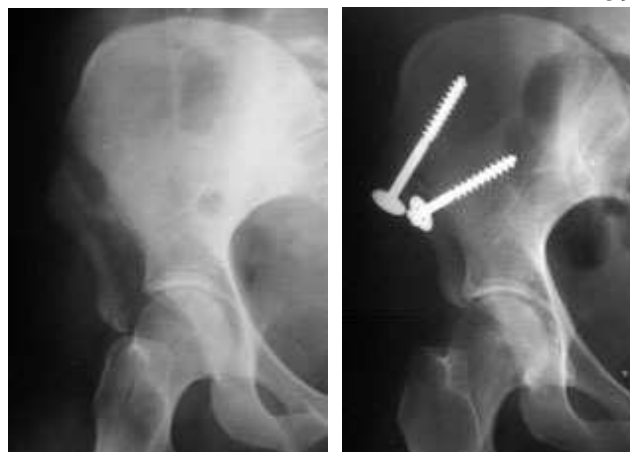Le traitement consiste en un repos complet au lit, la hanche étant maintenue en légère flexion pendant au moins 3 semaines afin que le fragment osseux reste à proximité de la zone d'arrachement et puisse ainsi cicatriser. Ensuite, reprise progressive de l'extension et de la marche, d'abord sans appui, puis progressivement avec un appui complet.

Lorsque l'écart entre le fragment arraché et l'os iliaque est supérieur à un centimètre, la réinsertion chirurgicale s'impose. Elle se fera au moyen d'une vis ou de deux vis et les précautions post-opératoires seront les mêmes qu'avec le traitement orthopédique.

En l'absence de traitement, on peut voir se développer un cal osseux hypertrophique. On peut voir également se développer une pseudarthrose génératrice de douleurs résiduelles très invalidantes, empêchant une reprise du sport et créant des difficultés supplémentaires pour une réinsertion chirurgicale correcte.



Séquelles d'arrachement de l'épine iliaque ant-inférieure



Arrachement du bloc des 2 épines iliaques

b) Les ruptures musculaires hautes du quadriceps

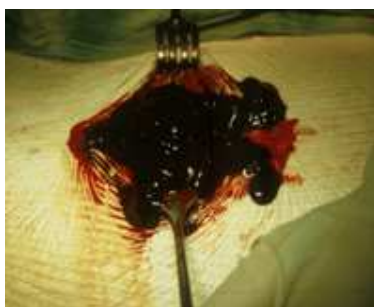C'est surtout le muscle droit antérieur qui est le plus souvent rompu isolément. Les ruptures complètes sont rares.

Dans ces cas, on peut voir le corps musculaire se rétracter et créer une déhiscence, véritable coup de hache, visible ou perceptible à la palpation.

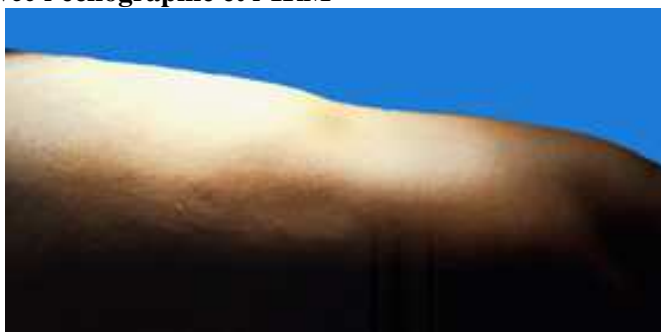Cette déhiscence est rapidement comblée par un hématome qui, secondairement, s'organisera en tissu fibreux..

L'examen clinique suffit pour faire le diagnostic.

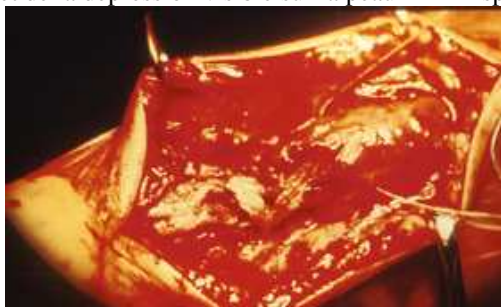
On peut aussi faire la preuve de la rupture avec **l'échographie et l'IRM**



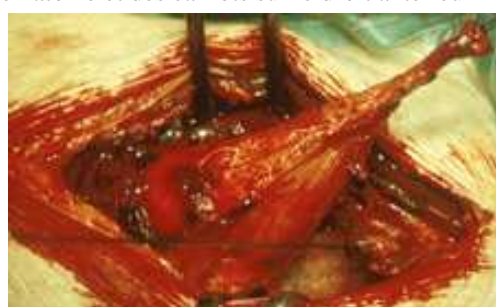Aspect de la dépression visible sur la peau



Aspect de l'hématome et des caillots sur le droit antérieur



Rupture importante aspect de l'hématome et de la dilacération



Autre cas de rupture plus proche du tendon

Evolution :

Ces ruptures musculaires, petites ou moyennes, cicatrisent spontanément, le plus souvent.

En l'absence d'un traitement immédiat, on peut voir des troubles liés à une cicatrice fibreuse dure et parfois douloureuse. Rarement, on peut voir évoluer un pseudo-kyste qui est un nodule profond avec une petite collection liquidienne en son centre, que l'on peut mettre en évidence par l'échographie ou l'IRM.

- Le traitement précoce, en urgence, sur le terrain, consiste, dès le diagnostic fait, en une compression et un glaçage de la région, dans le but de limiter au minimum l'hématome et ainsi de favoriser la cicatrisation musculaire.

L'arrêt du sport s'impose, car seul le repos du muscle peut permettre la cicatrisation.

Le délai est variable, de quelques jours à quelques semaines, en fonction de l'importance de la lésion et en fonction du sport pratiqué.

Le traitement chirurgical est actuellement exceptionnellement proposé, sauf dans les cas de rupture complète grave et surtout dans les cas initialement négligés et dont l'évolution spontanée n'a pas évolué favorablement avec en particulier constitution d'un volumineux hématome. Il consiste à évacuer l'hématome et à rapprocher les berges du muscle par des sutures qui ont pour but de faciliter la cicatrisation. La mise au repos complète du muscle est ensuite indispensable pour la guérison.

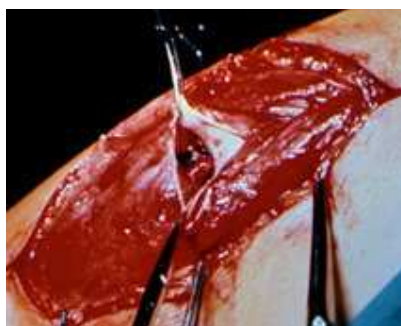Il existe parfois des séquelles gênantes, soit une grosse cicatrice fibreuse douloureuse soit un pseudo-kyste. Outre les douleurs chroniques apparaissant aux efforts, ces lésions provoquent parfois un tableau clinique de claquages à répétition. On voit rarement à la radio des calcifications se développer dans l'hématome à l'intérieur du muscle.

Le traitement chirurgical s'adresse surtout aux séquelles de ces ruptures et il consiste à les réséquer.


La fibrose et les pseudo-kystes peuvent être bien mises en évidence par l'échotomographie et l'IRM.



Fibrose cicatricielle en plein corps du muscle



Pseudokyste



Calcifications

B) Les ruptures basses du quadriceps

Elles se voient surtout chez l'adolescent et chez l'adulte âgé et revêtent 2 tableaux différents:

Le décollement de la rotule ou décalottement quadricipital de l'adolescent

Il s'agit de l'arrachement des fibres du tendon du quadriceps insérées sur la rotule, au cours d'un traumatisme avec contraction contrariée. Il s'agit d'un véritable scalp de la rotule.



Cette lésion se produit classiquement en 3 temps :

Après un traumatisme initial souvent banal (parfois une entorse ou une subluxation de la rotule), le genou est alors immobilisé, pendant quelques semaines, dans une attelle ou dans un plâtre.

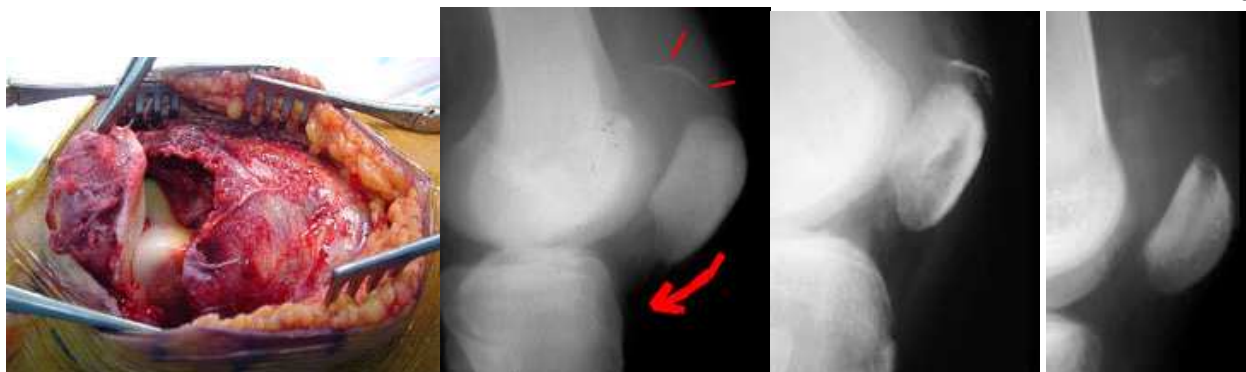Un intervalle libre survient, après l'ablation du plâtre, pendant lequel le patient récupère et utilise son genou progressivement normalement.

La rupture survient alors, au cours d'un traumatisme banal qui ne suffirait pas, habituellement, à provoquer la lésion (descente d'un escalier, faux pas, trottoir), favorisée par le traumatisme précédent et surtout l'immobilisation qui a suivi.

Le sujet ressent alors une violente douleur suivie d'un brusque dérobage du genou et l'impotence est complète. L'extension active du genou est impossible.

La douleur est localisée à la partie supérieure de la rotule et l'examen note fréquemment une volumineuse hémarthrose. On doit rechercher une déhiscence au dessus de la rotule, mais elle n'est pas évidente ni constante.

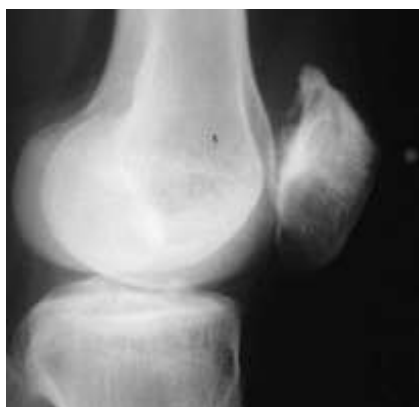La radiographie montre une bascule en avant de la rotule et il faut rechercher attentivement la présence d'un liseré périosté sus-rotulien caractéristique de la lésion. Il signe l'arrachement ostéo-périosté qui a été favorisé par la rétraction du quadriceps (rétraction survenue lors de l'immobilisation plâtrée) et par l'ostéoporose d'immobilisation.



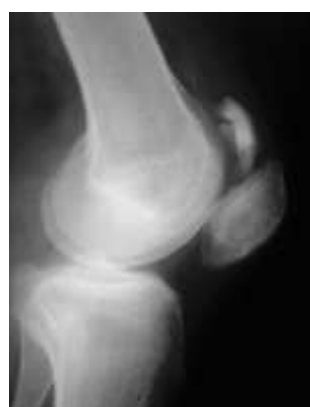2 signes constants : la bascule de la rotule et une image d'arrachement de multiples micro-fragments osseux

En l'absence d'immobilisation on assiste à un abaissement de la rotule par rétraction du tendon rotulien et à une ascension de l'insertion du tendon du quadriceps. L'espace se comblera peu à peu par du tissu fibreux, avec comme conséquence, un tendon trop long, et des séquelles fonctionnelles. Habituellement cet allongement du tendon quadricipital et cette rotule basse se traduisent par un tableau clinique fait de douleurs et d'instabilité par insuffisance du quadriceps.

L'immobilisation simple du genou par une attelle expose aux mêmes risques car la cicatrisation va se faire de façon très grossière avec un risque d'abaissement. Souvent une ossification sus-rotulienne va se développer à partir du périoste arraché et de l'hématome sus-rotulien. Cette ossification est parfois volumineuse et peut aboutir, dans certains cas particuliers, à la constitution d'une pseudo-rotule double.



Ossification au pôle supérieur de la rotule



Hématome calcifié prenant l'aspect d'une double rotule

- Le traitement est donc chirurgical. Il consiste en une réinsertion des fibres du tendon quadricipital avec des points prenant appui à travers le pôle supérieur de la rotule (il n'y a pas dans cette forme d'arrachement, en effet, de fibres restant attachées sur la rotule qui pourraient permettre une suture directe bout à bout). Cette réinsertion est suivie d'une immobilisation plâtrée de 6 semaines, en extension, puis d'une rééducation progressive de la flexion d'abord et de la force musculaire secondairement puis des étirements du quadriceps.

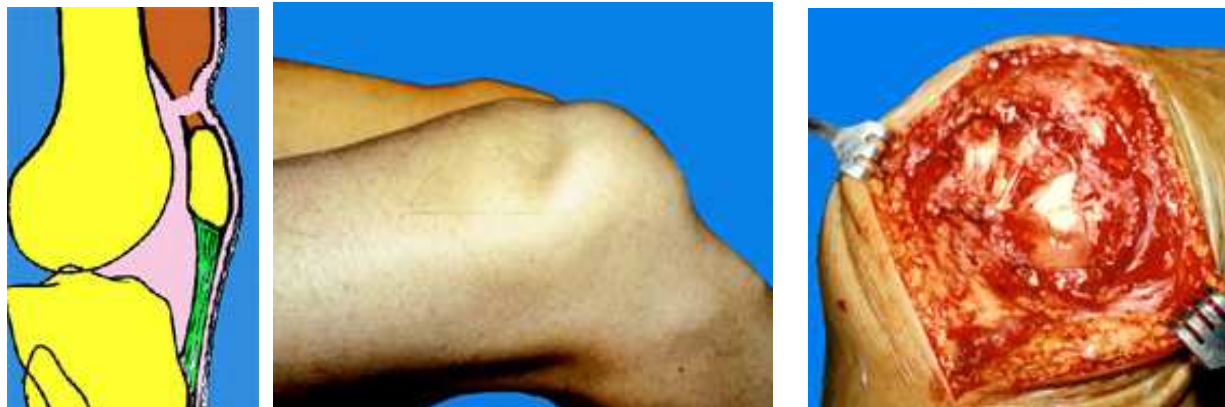- Rupture du tendon du quadriceps

Elle survient très souvent chez l'adulte âgé et elle est parfois favorisée par la dégénérescence des fibres d'insertion (tendinite chronique). Elle survient parfois sur un traumatisme minime ou au cours d'une simple chute.

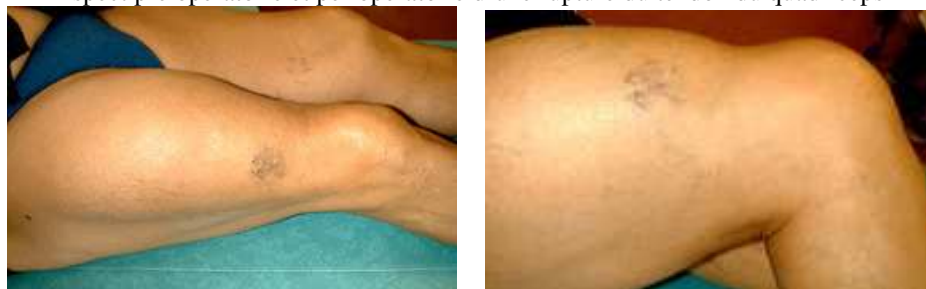Elle est suivie d'une impotence complète, comme dans la forme précédente, avec une impossibilité d'extension active du genou. Il existe une dépression sus-rotulienne, caractéristique à la palpation, qui suffit pour le diagnostic.

Il faut se méfier des formes de ruptures incomplètes où il peut n'exister qu'un flexum actif modéré. L'échotomographie peut aider au diagnostic, de même que l'IRM.

Le traitement consiste en une suture chirurgicale qui, seule, peut permettre la cicatrisation correcte des lésions. Ici il s'agit d'une suture directe entre deux structures tendineuses. La cicatrisation demande une immobilisation en extension pendant 6 semaines. En l'absence de traitement, le muscle se rétracte et il persiste une encoche au dessus de la rotule et une insuffisance de l'extension complète du genou.



Aspect pré opératoire et per opératoire d'une rupture du tendon du quadriceps



Séquelles après une rupture négligée : encoche sus rotulienne, quadriceps en boule et rotule basse

Ruptures du tendon rotulien

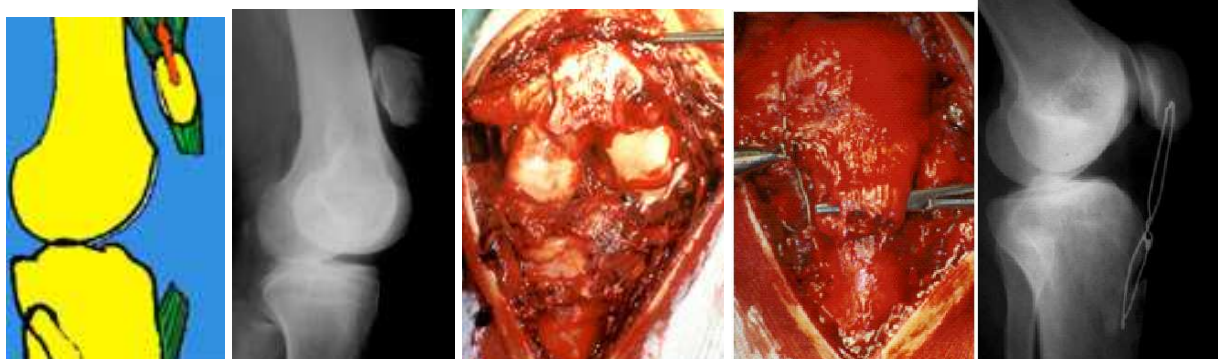
Il y a 2 formes : les ruptures intra tendineuses et l'arrachement de l'insertion osseuse du tendon.

Ces ruptures sont rares. Elles surviennent plutôt sur un tendon fragilisé par une tendinite.

La rupture s'accompagne d'une impotence totale de l'extension active du genou.

L'examen clinique montre une déhiscence au niveau du tendon et une rotule haute.

La radiographie confirme l'ascension de la rotule.



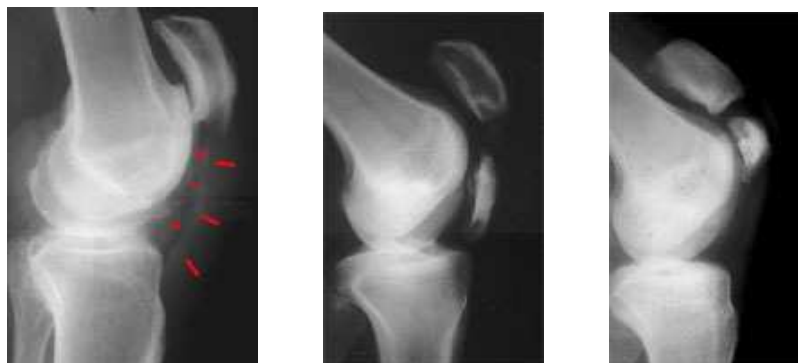
Rupture du tendon rotulien : rotule haute, aspect opératoire et suture protégée par un cerclage métallique

- Les ruptures intra tendineuses

- Le traitement chirurgical s'impose. Une suture directe du tendon est nécessaire. La suture étant toujours fragile, il faut la protéger par un cadrage métallique. Ce cadrage s'appuie sur la tubérosité tibiale et sur la partie supérieure de la rotule et le serrage est réglé pour maintenir la longueur du tendon. Cette protection permet la mobilisation douce du genou pendant la période de cicatrisation (jusqu'à 90°).

Lorsque les extrémités tendineuses sont effilochées et que la suture ne peut pas se faire dans des conditions mécaniques acceptables, on peut doubler la suture par une plastie de renforcement utilisant un tendon voisin.

On voit parfois se développer des ossifications dans le tendon qui témoignent de l'arrachement osseux possible et surtout de l'organisation de l'hématome dans le tendon. Quand elles sont volumineuses, ces ossifications simulent une deuxième rotule.



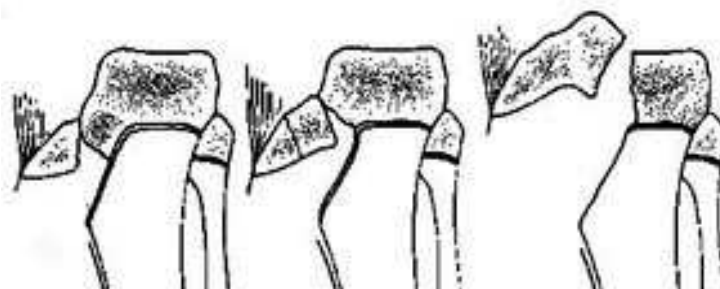
Ossifications intra tendineuses après ruptures négligées. La rotule reste haute

- L'arrachement de la tubérosité tibiale antérieure

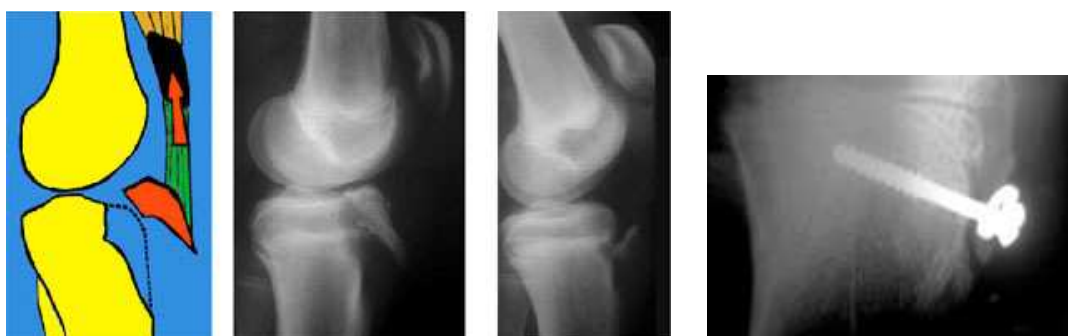C'est une forme particulière de rupture du tendon rotulien. Elle survient surtout chez l'adolescent. C'est l'arrachement de l'apophyse au niveau du cartilage de conjugaison. Le fragment est plus ou moins volumineux, comprenant seulement la pointe du rostre ou allant jusqu'à emporter une partie du plateau tibial (Ogden). Parfois des avulsions de l'extrémité de la tubérosité viennent compliquer l'Osgood.

Le traitement consiste en une ostéosynthèse par une vis.

La guérison est habituelle mais il faut savoir qu'il peut exister des séquelles à cause d'une éventuelle stérilisation du cartilage de croissance (épiphysiodèse). L'arrêt de la croissance à la partie antérieure de l'épiphyse supérieure du tibia, alors que la croissance se poursuit à la partie postérieure, peut aboutir à la constitution progressive d'un genu recurvatum. Celui-ci risque d'être d'autant plus marqué que le traumatisme s'est produit plus tôt dans la croissance.



Classification de Ogden des fractures avulsion de la TTA



Tout arrachement de la tubérosité tibiale doit être fixé chirurgicalement (en ménageant la plaque conjugale)

Les fractures de la rotule

Elles sont, le plus souvent, liées à un choc direct sur le genou fléchi (accident du tableau de bord)

Les lésions cutanées sont fréquente et les fractures ouvertes peuvent se compliquer d'arthrite du genou

Il faut toujours chercher des lésions associées possibles :

Luxation de hanche, fracture du fémur et rupture du LCP

Plusieurs types de fractures sont possibles :

- Fractures extra-articulaires de la pointe.

- Fractures articulaires :

. Fracture transversale simple

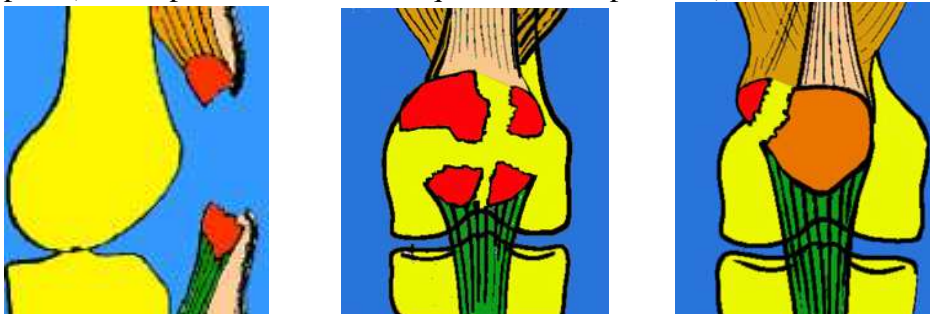
- . Fractures comminutives
- . Fractures verticales du bord externe

- Le cartilage est toujours plus ou moins lésé lors du traumatisme et l'évolution vers la chondromalacie puis vers l'arthrose, est très fréquente.

L'examen

- Il montre un gros genou douloureux avec impossibilité d'extension active.
- La palpation montre la mobilité des fragments de rotule.

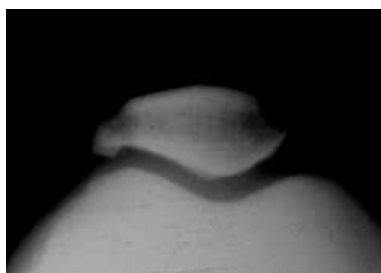
La radiographie (face et profil et vue axiale, quand elle est possible) montre les traits de fracture



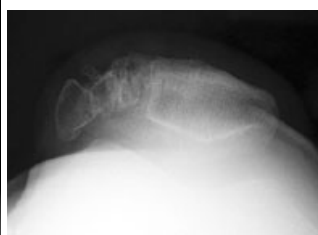.Diagnostic différentiel

Ne pas confondre Les patella bipartita, qui ressemblent aux fractures parcelaires du rebord supéro-externe et qui sont des mauvaises fusions d'un noyau d'ossification.

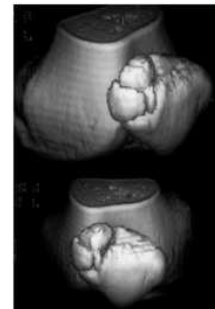
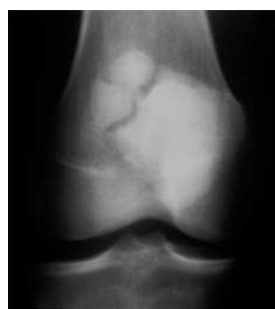Elles sont fréquentes et sont souvent bilatérales. Elles peuvent poser des problèmes médico-légaux en cas traumatisme lorsque l'on ne dispose pas de radios antérieures au traumatisme.



Patella bipartita



Patella tripartita (scanner avec reconstruction 3D)

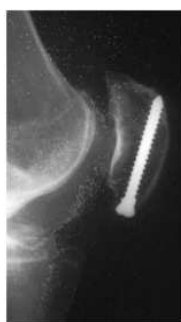
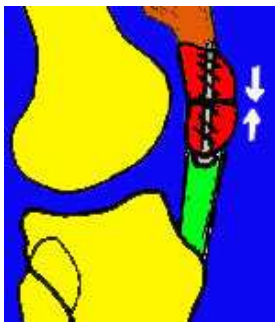


Traitement des fractures de la rotule

- Le traitement orthopédique est réservé aux seules fractures non déplacées. Plâtre en extension complète pendant 6 semaines puis rééducation

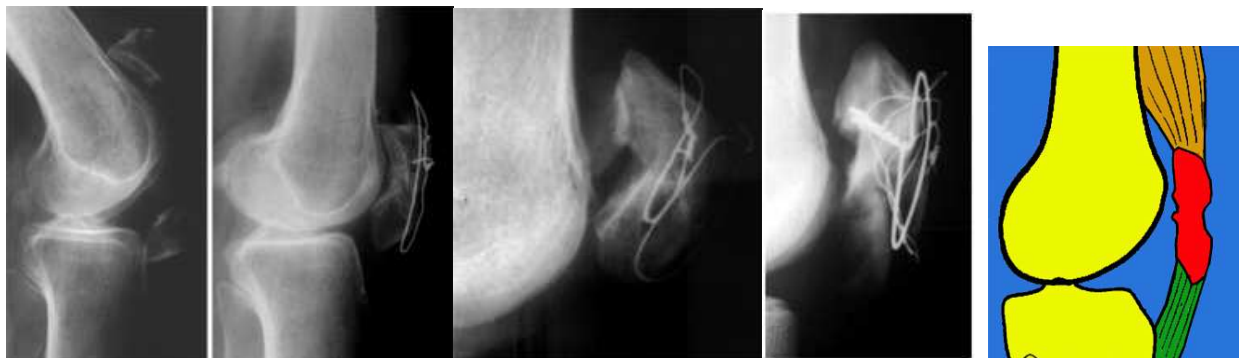- Le traitement chirurgical s'adresse à toutes les autres fractures.

a / L'ostéosynthèse par vis est possible, mais uniquement dans les fractures horizontales et surtout polaires inférieures. La solidité de l'ostéosynthèse n'est pas aussi bonne qu'avec un hauban, car les forces de traction s'exercent sur le filet de la vis qui ne saurait résister beaucoup à l'arrachement. La rééducation de la flexion doit être très douce.



b / Le cerclage simple des fragments, avec un fil métallique, est un mauvais procédé, car il n'empêche pas l'écartement des fragments, lors de la flexion du genou. On aboutit à des

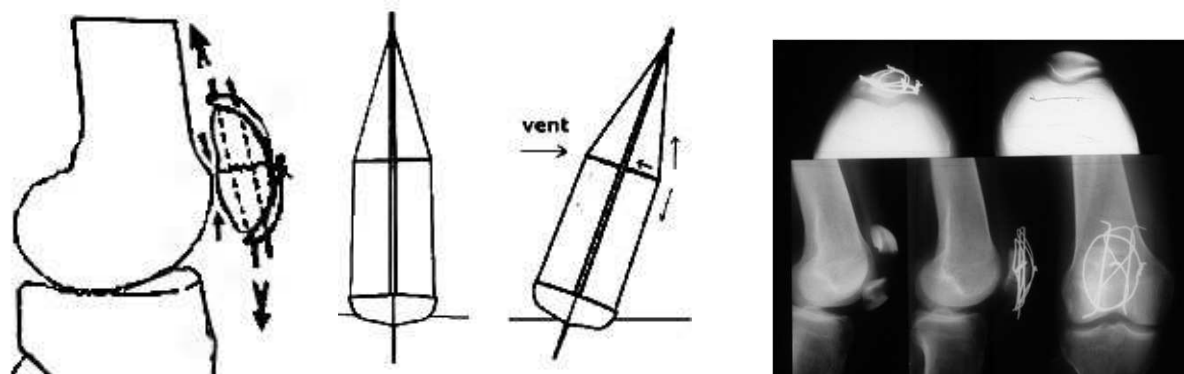
consolidations vicieuses avec des rotules allongées, aux surfaces irrégulières génératrices de conflits douloureux et d'arthrose.



Exemples de cerclages insuffisants avec une mauvaise réduction qui ont abouti à des cals vicieux

c / Le procédé du hauban est beaucoup plus satisfaisant. C'est un cerclage prenant appui à travers les fibres du tendon quadricipital et du tendon rotulien, au contact de l'os et passant en avant de la rotule. Il entraîne une mise en compression des fragments osseux. Il est d'autant plus efficace, que la distance est large, entre le bord antérieur de la rotule et le point d'application du cerclage (système analogue aux barres de flèches qui éloignent les haubans du mat, d'un bateau).

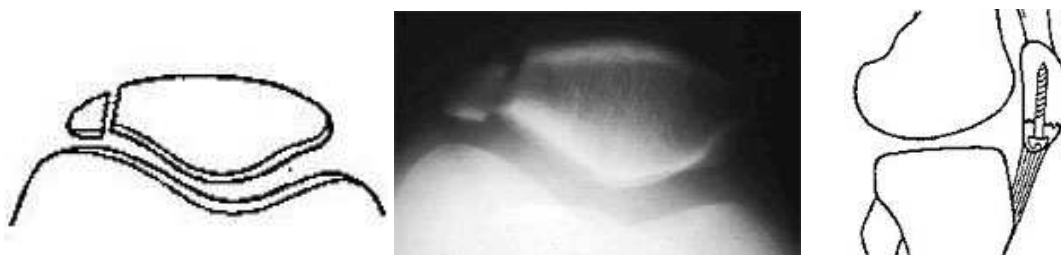Le procédé du hauban est amélioré par la mise place de 2 broches longitudinales et parallèles, qui traversent les deux fragments principaux et qui ont l'avantage de maintenir la réduction. Un cerclage métallique en huit, prenant appui sur les broches, est serré et il apporte un élément de compression. Ce procédé permet une mobilisation rapide et active du genou, dont l'effet apporte une mise en compression des fragments dès la sollicitation en flexion



Procédé du hauban. Le fil métallique, appuyé aux 2 extrémités des broches, comme un hauban sur un mat de voilier, fait travailler la fracture en compression, comme le fait le mat grâce à la barre de flèche

Traitement des formes particulières

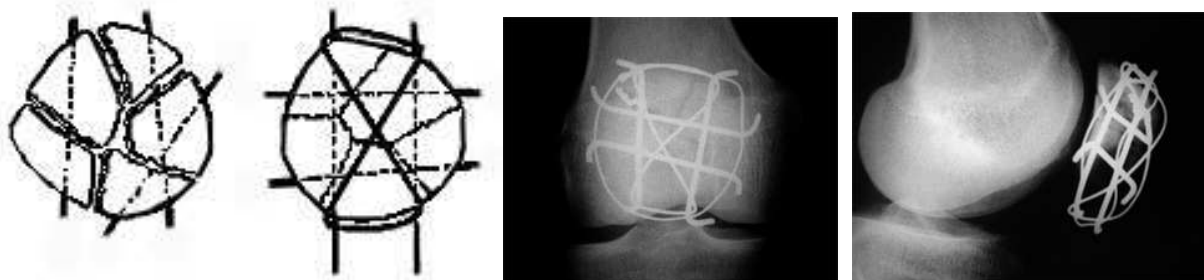
- Les fractures verticales sont fixées par des broches transversales ou par des vis.
- Les fractures parcellaires du bord externe sont traitées par l'ablation simple du fragment, lorsqu'il est petit, sinon par vissage.
- Les fractures de la pointe de la rotule peuvent être vissées verticalement.



Ablation simple du petit fragment

Vissage de la pointe

- Les fractures comminutives : on peut introduire des broches pour réduire les nombreux fragments et utiliser le principe du hauban avec 2 broches verticales.



En cas de fractures comminutives, on peut ajouter au hauban vertical, un cadrage transversal

La patellectomie est rarement réalisée et seulement dans les fractures très comminutives. Il faut toujours essayer de réduire le mieux possible les fractures, même les plus graves. La patellectomie, comme solution de sauvetage, peut toujours être proposée secondairement, en cas de raideur douloureuse (chez le sujet âgé on aura aussi la solution d'une prothèse fémoro-patellaire).

Evolution

- La rééducation rapide doit permettre d'éviter l'enraidissement du genou.
- La consolidation est obtenue en 3 mois.
- Les séquelles douloureuses sont très fréquentes avec des craquements et un signe du rabot en rapport avec l'état de surface souvent imparfait des cartilages.
- L'arthrose fémoro-patellaire peut survenir, surtout en cas de réduction imparfaite et aussi lorsque les lésions cartilagineuses initiales ont été importantes.

2 – Les tendinites du tendon rotulien (genou du sauteur)

Ces lésions sont liées à des sollicitations brutales et répétées.

Elles sont localisées au niveau d'un point plus faible, situé sous la pointe de la rotule.

-Les douleurs ressenties sont rythmées par les efforts.

-L'examen est pauvre et ne retrouve qu'une douleur à la pression de la pointe de la rotule. Rarement il existe une nodosité. Plus rarement encore existent des lésions de ruptures partielles et dégénératives avec constitution de pseudo kystes.

Les examens para cliniques sont d'un grand apport :

- La radiographie peut permettre de dépister des calcifications intra tendineuses.
- L'échotomographie permet de dépister l'existence de kystes intra tendineux.
- L'IRM est très informative montrant la nécrose ou des nodules et parfois des calcifications

Le traitement médical

L'évolution se fait vers la guérison en quelques semaines sous l'influence du repos. Celui-ci doit être complet ou modulé en fonction de l'activité sportive.

Il faut essayer d'analyser les facteurs ayant pu provoquer la tendinite, facteurs qui pourraient entraîner des modifications dans l'entraînement.

Outre le repos, il faut associer des étirements, surtout du quadriceps, mais aussi de tous les muscles sous pelviens.

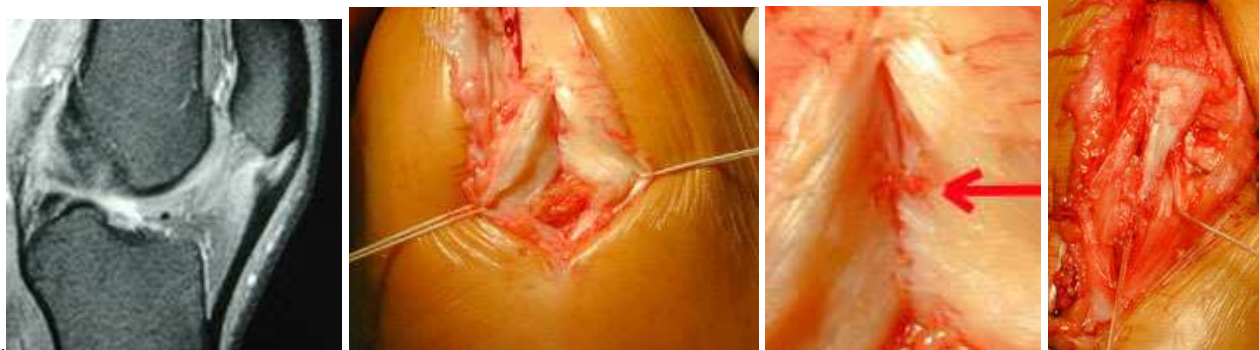
Un traitement anti-inflammatoire pendant 4 à 6 semaines est utile et il faut savoir utiliser la physiothérapie.

Il est rare qu'un accident de rupture survienne au niveau du tendon. Cela peut se voir sur un tendon malencontreusement fragilisé à la suite d'infiltrations de corticoïdes intra tendineux (qu'il faut proscrire).

Le traitement chirurgical ne s'adresse qu'aux cas rebelles et lorsqu'il existe des lésions macroscopiques réelles (calcifications, nodules, micro kystes, foyers de sclérose), il consiste en un nettoyage du tendon.

Certains associent à l'excision des lésions intra tendineuses, le peignage du tendon.

On peut aussi ajouter dans l'épaisseur du tendon malade, une greffe de tendon sain, prélevé sur un tendon voisin (patte d'oie ou tendon du quadriceps) et qui apporte du collagène neuf



Tendinite haute du tendon rotulien à l'IRM. Lésions à l'opération. Greffe d'une bandelette de tendon quadricipital (photos B Moyen)

3 – Ostéochondroses de croissance

Elles concernent les apophyses recevant une insertion tendineuse (anciennes apophysites).

Ces affections sont en augmentation à cause de la précocité et de l'intensité des entraînements chez les adolescents. Elles sont favorisées par la fragilité du cartilage de croissance et des noyaux secondaires d'ossifications.

Elles répondent à des mécanismes associant compression, traction et combinaison des deux mécanismes.

Elles ont comme caractéristiques l'apparition de douleurs mécaniques révélées ou aggravées par les efforts sportifs.

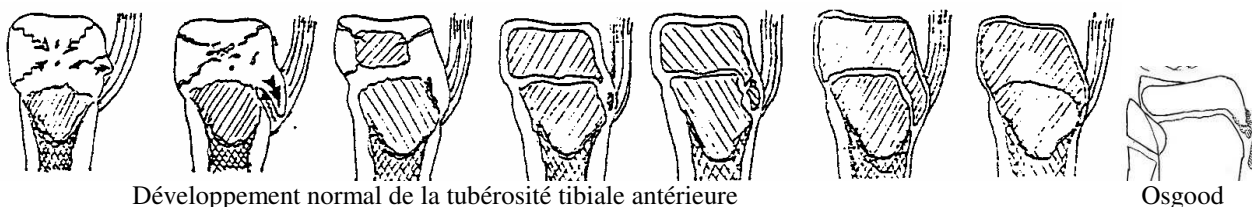
a) Maladie d'Osgood Schlatter

Il s'agit d'une affection qui siège au niveau de la tubérosité tibiale antérieure à l'insertion du tendon rotulien. Cette zone est particulièrement fragile en raison des phénomènes de croissance à ce niveau et elle est soumise, par l'intermédiaire du tendon rotulien, à des tractions multiples et répétées qui provoquent des micro-arrachements.

Pour comprendre les aspects radiologiques variables de la tubérosité selon l'âge, il faut connaître le développement normal de la tubérosité tibiale : Il se caractérise par l'apparition d'une excroissance antérieure à partir de la chondro-épiphyse tibiale. Celle-ci se sépare de la métaphyse après la naissance, avec développement d'une plaque de croissance en regard de la tubérosité. La croissance est relativement descendante par rapport à la métaphyse. Puis il se développe un deuxième centre d'ossification dans la partie distale de la tubérosité.

L'ossification commence entre 7 et 9 ans à partir d'un foyer distal au sein du cartilage. Elle se fait de façon centrifuge. Il y a un front d'ossification au niveau de l'épiphyse qui va à la rencontre du foyer distal. Entre les deux persiste un mince pont cartilagineux (lacune radio transparente pouvant simuler une fracture). Enfin les plaques de croissance se ferment, d'abord entre métaphyse et épiphyse puis au niveau de la tubérosité.

C'est vers 15 ans, pour la fille et 18 ans, pour le garçon que se produit l'épiphysiodèse physiologique et la fermeture de la plaque de croissance de la tubérosité. La fermeture débute au centre de la plaque

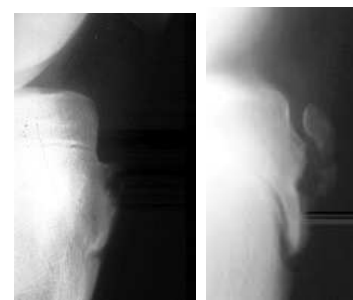


Développement normal de la tubérosité tibiale antérieure

Osgood

Dans la maladie d'Osgood, il se produit une véritable avulsion de fragments cartilagineux de la tubérosité, attirés vers le haut par le tendon. Cela est lié à des tractions multiples et répétées du tendon. Ces fragments subiront un cycle d'ossification normal. L'évolution est alors variable:

2 possibilités évolutives ; soit l'espace qui sépare ces fragments de la tubérosité se comble avec de l'os, créant ainsi une excroissance à la surface de la tubérosité, soit les mouvements incessants empêcheront la consolidation osseuse, en créant alors une pseudarthrose douloureuse. Parfois, se développe un ossicule complètement séparé de la tubérosité, au sein du tendon rotulien et en arrière de lui, qui sera à l'origine d'une irritation chronique du tendon et



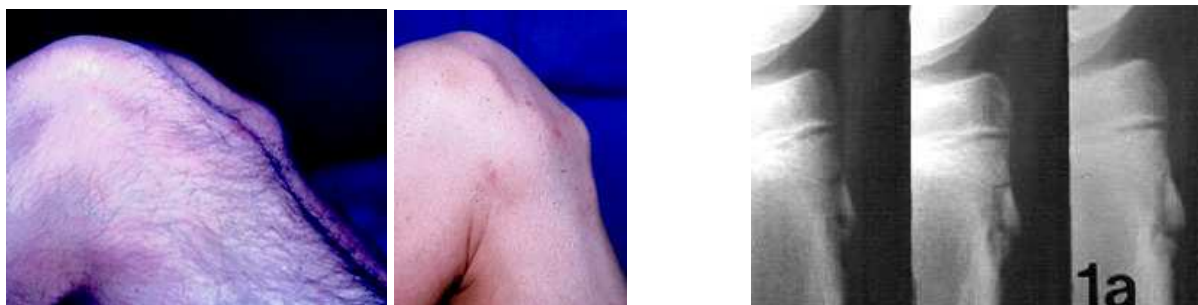s'entourera d'une pseudo synoviale et d'un liquide séreux.

La maladie d'Osgood est très fréquente, surtout chez le garçon (entre 10 et 15 ans).

Le début est progressif ou brutal, par des douleurs localisées à la tubérosité tibiale, survenant à l'effort.

On recherche une tuméfaction douloureuse à la pression de la tubérosité tibiale et à l'extension forcée.

La radiographie (rayons mous) montre une fragmentation de la zone d'insertion du tendon correspondant à des micro-arrachements ostéo-périostés (rarement à un arrachement complet). IRM : oedème du tendon.



Hypertrophie de la tubérosité tibiale

Exemple d'une évolution spontanément favorable en 1 an

L'évolution se fait spontanément en 12 à 18 mois. Elle est toujours favorable. Exceptionnellement, on peut noter une épiphysiodèse spontanée de la tubérosité tibiale antérieure. L'évolution est toujours plus longue quand on n'immobilise pas.

Le traitement implique l'arrêt momentané de la pratique sportive de façon impérative.

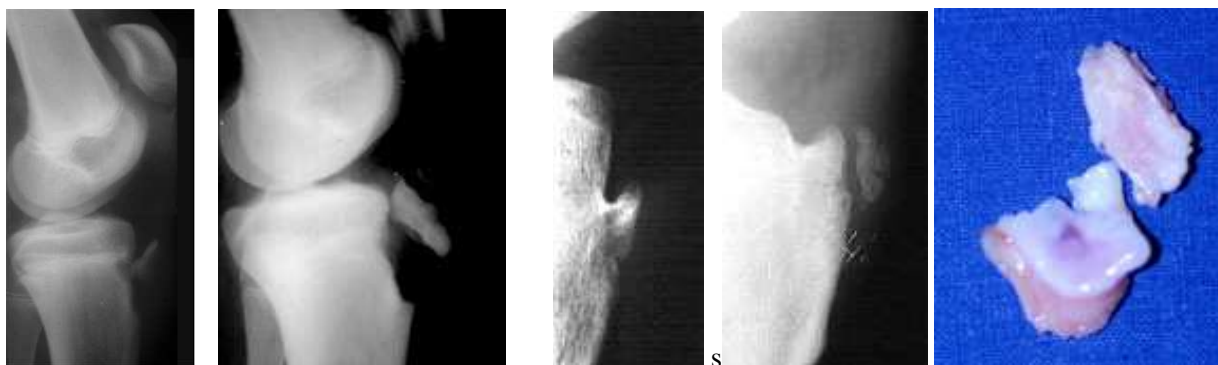
Dans les formes hyperalgiques on peut préconiser le port d'un plâtre pendant 4 à 6 semaines avec une reprise progressive de l'activité (footing, natation, vélo). On a pu constater une guérison survenant plus rapidement après immobilisation. Il faut surveiller régulièrement ces enfants jusqu'à la guérison

Il faut interdire les sports violents (la gymnastique, l'athlétisme) pendant 3 à 4 mois. Il faut moduler les activités (interdire les sauts et les shoots). Il faut contre-indiquer formellement les infiltrations locales de corticoïdes.

Le traitement comporte également une rééducation basée sur les étirements des ischio-jambiers et des jumeaux ainsi que des quadriceps, de manière à réduire le plus possible la constitution d'un flexum douloureux pendant la période critique. Ces étirements sont à poursuivre de façon quotidienne jusqu'à la fin de la croissance.

Les complications sont exceptionnelles sous la forme d'un arrachement osseux complet.

La réinsertion chirurgicale est alors de règle s'il y a un déplacement important mais une simple immobilisation plâtrée suffit en l'absence de déplacement.



Arrachement osseux dans le cadre d'un Osgood

Séquelle d'Osgood : saillie ou fragment détaché (aspect op)

Les séquelles sont fréquentes. Il peut s'agir d'une hypertrophie de la tubérosité tibiale antérieure parfois inesthétique. On note parfois l'existence d'un fragment persistant et détaché derrière l'insertion du tendon rotulien.

Lorsque ce fragment est volumineux et gênant, l'intervention consiste à l'enlever simplement. On découvre un fragment osseux avec du cartilage.

b) Maladie de Sinding-Larsen-Johanson

Il s'agit d'une ostéochondrose de la pointe de la rotule (noyau apical de la rotule). Cette affection frappe surtout le garçon de 10 à 13 ans. Il présente des douleurs mécaniques à l'effort.

A l'examen, on trouve une douleur précise à la pression de la pointe de la rotule.

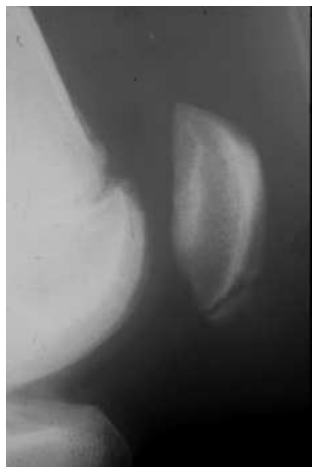La radiographie montre des petites modifications de la pointe de la rotule et parfois un petit fragment détaché.

L'évolution est favorable avec le repos. L'évolution est lente et dure de 12 à 18 mois.

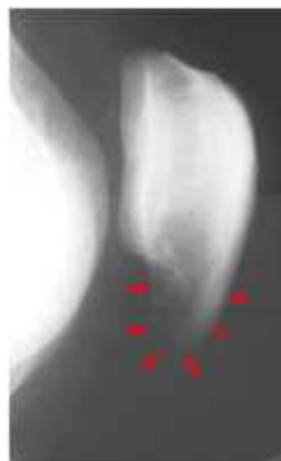Les complications sont exceptionnelles. Elles peuvent exister sous la forme d'un arrachement.

Les séquelles sont rares, elles sont essentiellement morphologiques (modification de la forme de la pointe de la rotule qui parait parfois allongée : "rotule en goutte").

Le traitement est le même que dans la maladie d'Osgood.



Maladie de SLJ en cours d'évolution



Séquelle de SLJ avec son nez prononcé

4 - L' INSTABILITE ROTULIENNE

L'instabilité du système fémoro-patellaire est très souvent suspectée en pratique quotidienne devant des symptômes douloureux du genou associés à une impression d'insécurité. Rarement est ressentie et décrite par les patients, une véritable subluxation ou luxation de la rotule. Plusieurs formes cliniques répondent donc au terme général d'instabilité rotulienne.

La stabilité de la rotule est due :

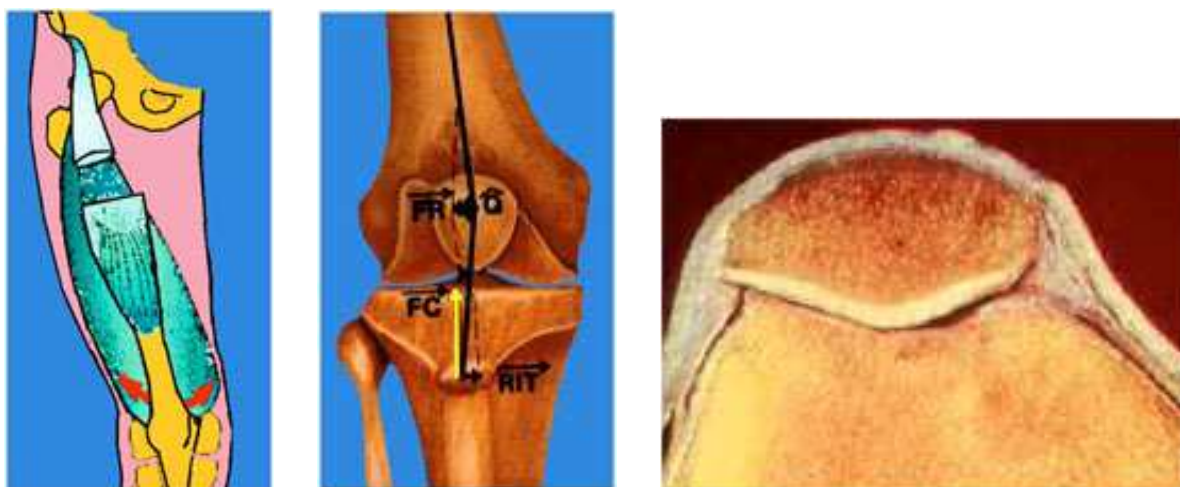
- à la concavité de la trochlée et à la convexité à peu près congruente de la face postérieure de la rotule,
- aux ailerons rotuliens interne (renforcé par le vaste interne) et externe,
- aux quatre chefs du muscle quadriceps avec, en particulier un bon équilibre des vastes interne et externe.

La stabilité de la rotule est très précaire au tout début de la flexion, car la rotule est située alors à la partie supérieure de la trochlée à un endroit où le versant externe est à peine ébauché.

Après 20° à 30° de flexion, la stabilité s'améliore d'autant plus que les forces de plaquage augmentent.

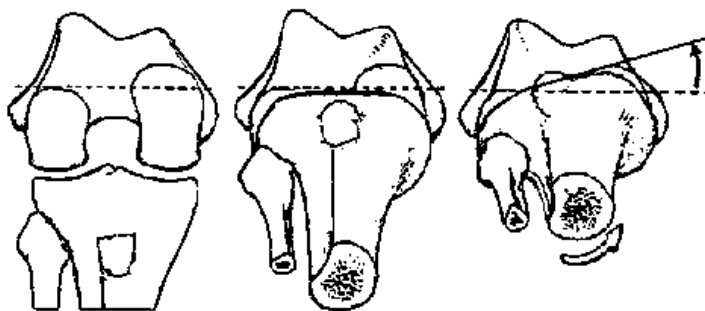
En extension le système extenseur est en "baïonnette", avec une rotule située au sommet d'un angle formé par le quadriceps et le tendon rotulien. Cet angle (angle Q) est ouvert en dehors.

La mise en tension du système extenseur et la flexion tendent à attirer la rotule en dehors de la trochlée



Il y a une rotation du fémur sur le tibia entre la flexion et l'extension.

En extension complète, le genou est verrouillé en rotation interne du fémur (rotation externe du tibia). Noter que la tubérosité antérieure du tibia est très latéralisée lors de l'extension.



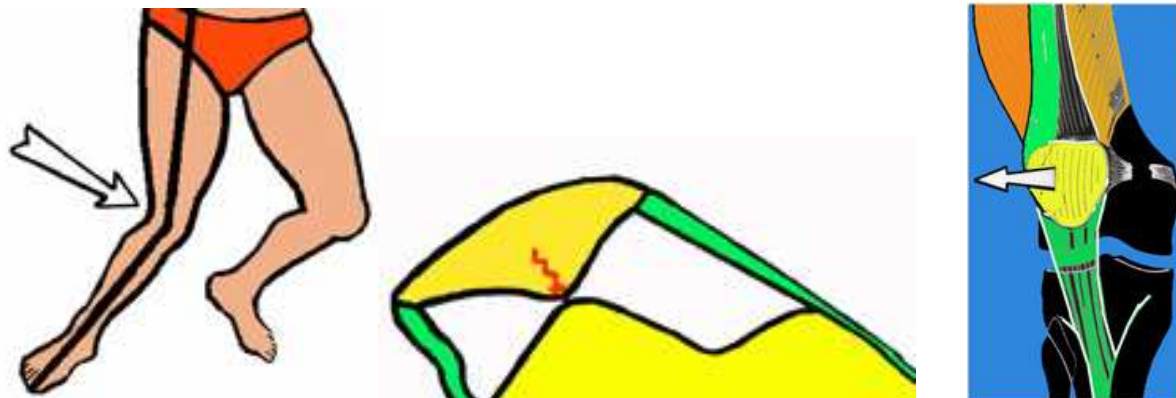
a) la luxation traumatique de la rotule.

C'est souvent le premier épisode d'une longue série de phénomènes d'instabilité rotulienne, mais cette luxation initiale, qui peut être purement traumatique, peut guérir définitivement à condition d'avoir été bien traitée.

- La rotule se luxe en dehors de la trochlée.

- Le traumatisme causal peut être un choc tangentiel appliqué sur le versant interne de la rotule. Le plus souvent il s'agit d'un traumatisme indirect survenant sur un genou en valgus-flexion-rotation externe, le quadriceps étant contracté.

C'est une des positions extrêmes de la stabilité du genou qui est dépassée dans ce cas, comme lors des entorses ligamentaires en valgus. D'ailleurs on peut voir des lésions ligamentaires du genou s'associer à la luxation traumatique de la rotule. Très souvent, la luxation traumatique de la rotule est confondue avec une entorse car la rotule se réduit spontanément, dès que le genou se remet en extension. Le patient a eu la sensation d'un étirement, voire d'une rupture et d'un déboîtement.



- L'interrogatoire bien conduit, ainsi qu'un examen clinique précisant la douleur sur l'aileron rotulien interne, pourront permettre de faire le diagnostic.

- Lésions associées :

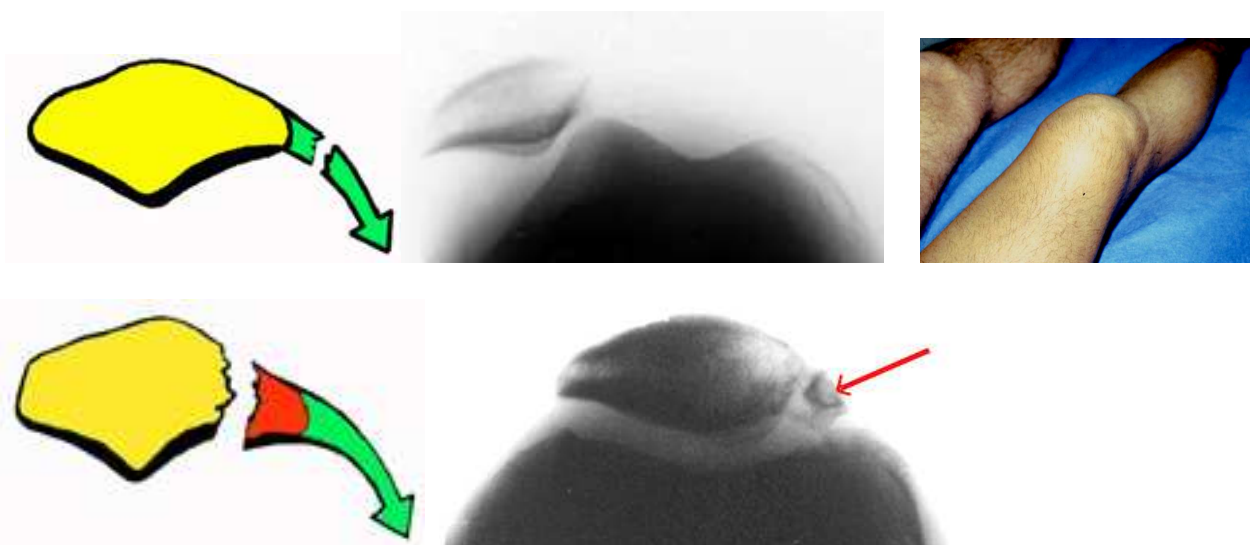
Lors du traumatisme, plusieurs lésions sont possibles qu'il faut rechercher précisément par l'examen clinique et sur les radiographies :

- La rupture de l'aileron rotulien interne :

Elle se traduit par une douleur au niveau de l'aileron et elle est constante.

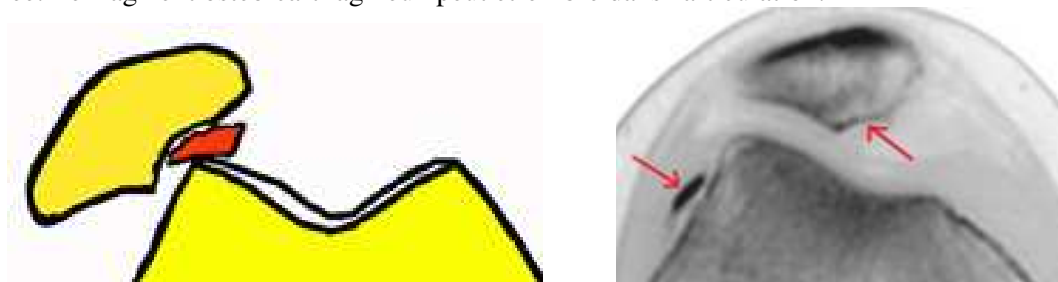
L'aileron peut se rompre dans ses fibres, mais on peut voir aussi des arrachements de l'insertion osseuse de l'aileron au niveau du bord interne de la rotule (visibles sur la radiographie).

La rupture est susceptible de cicatriser avec l'immobilisation plâtrée ou avec une suture chirurgicale. En l'absence d'immobilisation, la cicatrisation est plus aléatoire et il peut subsister un point de fragilité à ce niveau.




- Fracture ostéochondrale de la rotule :

Elle survient au niveau de l'arête médiane, au moment du passage de la rotule sur le versant externe de la trochlée. Le fragment ostéo-cartilagineux peut être libre dans l'articulation.



- Fracture ostéo-chondrale du versant externe de la trochlée


Elle peut survenir dans les mêmes conditions que la lésion précédente. Le fragment ostéo-chondral garde souvent ses attaches synoviales et le fragment peut rester accolé au condyle externe (sur la joue)



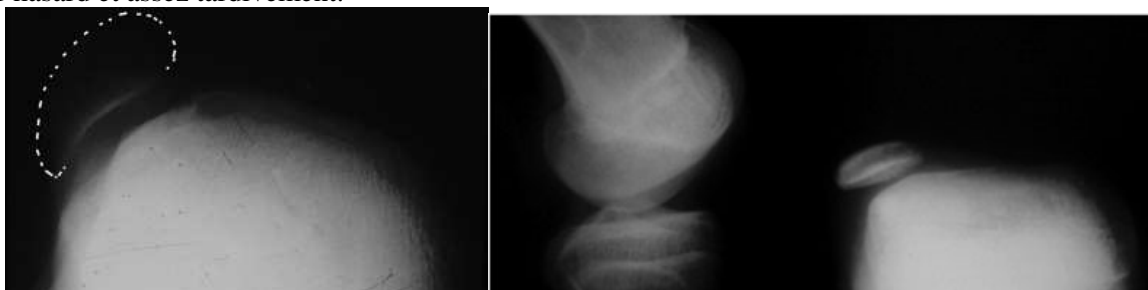
- une luxation traumatique de la rotule provoque toujours des lésions chondrales plus ou moins importantes, mais qui ne sont pas visibles sur des radiographies simples mais plutôt sur l'IRM.

L'évolution

- La cicatrisation de l'aileron rotulien est obtenue au prix d'une immobilisation de 30 à 40 jours. Il en est de même des arrachements du bord interne de la rotule. L'immobilisation se fera dans une attelle avec 10 à 15° de flexion car dans cette position la rotule se recentre alors qu'en extension complète elle est excentrée. En l'absence d'immobilisation, il se crée un point faible au niveau de l'aileron interne expliquant les récurrences toujours possibles. Ces récurrences surviennent surtout lorsqu'il existe des facteurs prédisposants. Le traitement chirurgical consiste à suturer la zone déchirée avec des fils résorbables. La mobilisation douce et uniquement passive du genou sera précoce si la suture paraît résistante. En cas de suture fragile il est préférable d'immobiliser le genou dans une attelle.



Lorsque la luxation initiale se produit chez un enfant très jeune, une dégradation est possible avec une luxation de la rotule qui devient "habituelle" (la rotule se luxé systématiquement lors de la flexion du genou) ou "luxation permanente" (la rotule est luxée en permanence en extension et en flexion du genou). Ces tableaux peuvent exister sans que l'on mette en évidence de luxation traumatique et l'on évoque parfois le diagnostic de «luxation congénitale» de la rotule, lorsque l'on découvre ces anomalies par hasard et assez tardivement.



Ces 2 formes majeures d'instabilité rotulienne entraînent chez l'enfant, en période de croissance, une mauvaise adaptation de la rotule à la trochlée et inversement. La rotule, comme la trochlée, subissent alors un retard de développement morphologique. La rotule reste petite et ses facettes ne se développent pas. La trochlée de son côté, n'ayant pas de rapport avec la rotule, ne se creuse pas et reste plate. Cela ressemble à l'évolution d'une luxation congénitale de la hanche où le cotyle ne se creuse pas, parce que la tête n'y pénètre pas et où la tête, n'ayant pas d'appui dans un cotyle normal, ne se développe pas non plus.

Le tableau d'instabilité rotulienne chronique

L'instabilité fait souvent suite à un premier épisode de luxation rotulienne traumatique, ou apparemment traumatique. Il peut revêtir plusieurs formes:

- Le tableau de luxation récidivante est le plus typique et le plus facile à reconnaître.

Il est fait de la répétition d'épisodes d'instabilité avec, chaque fois, la perception d'une luxation rotulienne, identique au premier épisode, mais survenant pour des traumatismes de plus en plus bénins. Ces épisodes peuvent se renouveler sur un rythme très variable; quelques épisodes rares dans une année, ou au contraire des luxations rotuliennes fréquentes, quotidiennes, voire pluriquotidiennes. Ces épisodes d'instabilité sont souvent accompagnés de poussées d'hydarthrose.

- Certains patients présentent une instabilité chronique du genou avec l'impression de déboîtement sans perception d'une véritable luxation de la rotule en dehors de la trochlée.

- Souvent, les patients présentent une incapacité à contrôler à fond les mouvements de valgus-flexion-rotation externe, avec une appréhension. Ceci est lié au fait que la rotule s'excentre, sans se luxer véritablement, mais ne peut plus parvenir à contrôler efficacement le condyle externe (le bon verrouillage du genou dépend de l'aptitude du système extenseur et en particulier de la rotule, à repousser en arrière le condyle externe pour contrôler la rotation externe de l'épiphyse fémorale sur le tibia).

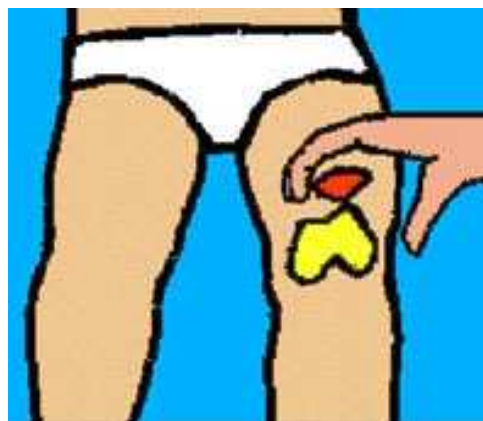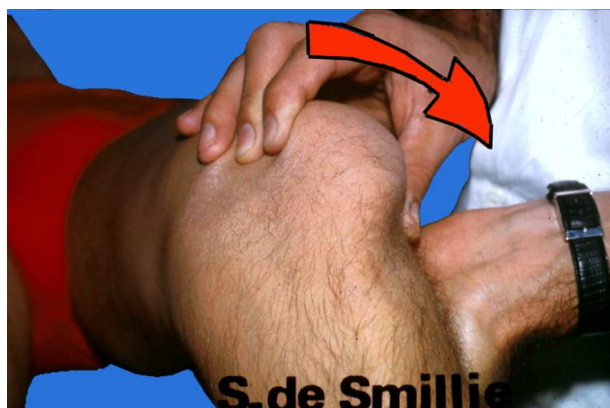Cette instabilité rotulienne entraîne une limitation des possibilités de course.

Les réceptions de sauts sont peu sûres et parfois douloureuses.

Ce mauvais fonctionnement fémoro-patellaire peut engendrer des lésions cartilagineuses.

Ce tableau d'instabilité frappe plus fréquemment les filles, surtout entre l'âge de 13 à 14 ans. Très souvent les lésions sont bilatérales mais la symptomatologie peut être asymétrique.

L'examen clinique recherche avant tout la présence d'un signe de Smillie : il s'agit de mettre en évidence le signe de "l'appréhension douloureuse" lors d'une manoeuvre qui consiste à subluser la rotule en dehors, en même temps que l'on fléchit légèrement le genou. On doit reproduire la même impression que celle qui survient lors des épisodes d'instabilité.



Le reste de l'examen cherche surtout à évaluer tous les éléments prédisposants à cette instabilité rotulienne, éléments qui sont à rechercher autant au niveau de la constitution du genou que du morphotype des membres inférieurs.

Ces facteurs favorisants sont à rechercher par :

- l'examen clinique,
- l'examen radiographique classique et
- l'examen tomodensimétrique.

L'analyse de ces facteurs prédisposants est essentielle pour déterminer le traitement. Le geste chirurgical éventuellement proposé dans ces cas visera souvent à corriger plusieurs de ces facteurs mis en évidence.

Trois sortes de facteurs entrent en jeu :

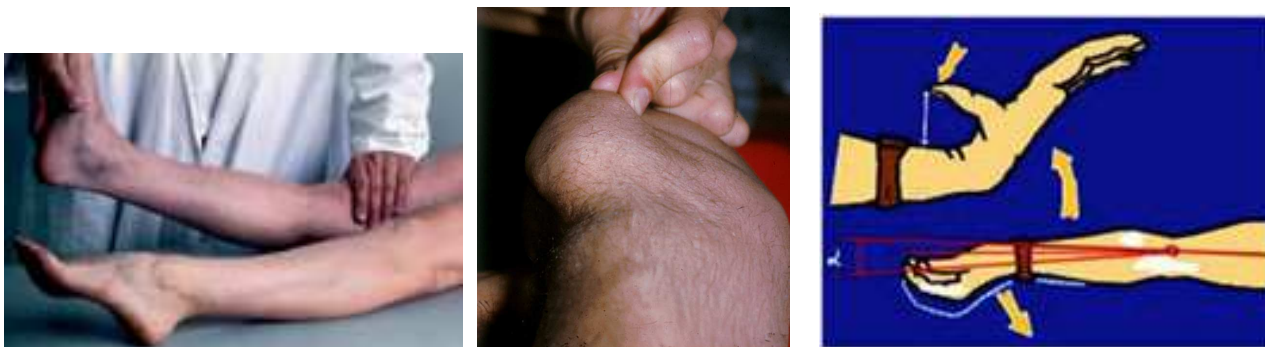
- l'hyperlaxité ligamentaire constitutionnelle,
- les anomalies morphologiques de la trochlée et de la rotule,
- les désaxations du système extenseur par rapport au squelette fémoro-tibial, souvent favorisées par des anomalies d'axes dans les trois plans de l'espace.

1° L'hyperlaxité constitutionnelle

C'est un des facteurs les plus importants. Au niveau du genou, cela se traduit par une hyperlaxité interne et externe de l'interligne fémoro-tibial associée à une hyperlaxité des ailerons rotuliens.

Il existe surtout une augmentation de l'extension physiologique du genou, ou genu recurvatum ligamentaire, pouvant être supérieur à la normale, allant jusqu'à 10°, 15°, voire même 20° chez les patients souffrant d'instabilité rotulienne. On retrouve les signes d'hyperlaxité de la main et du coude.

L'hyperlaxité constitutionnelle entraîne de plus, une rotation exagérée entre le fémur et le tibia, sur laquelle nous reviendrons plus loin.



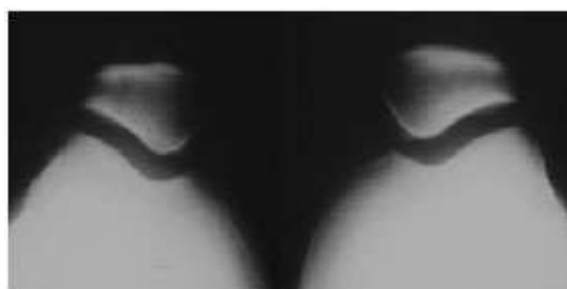2° Les anomalies morphologiques au niveau du genou

a) la dysplasie de la trochlée :

La dysplasie trochléenne se juge sur les radiographies du bilan standard qui comporte systématiquement des radiographies de profil et des défilés fémoro-patellaires à 30° de flexion. Ces clichés permettent de mesurer plusieurs paramètres:

- Sur les clichés de profil on peut déjà se faire une idée de la profondeur de la trochlée. On peut en effet repérer les contours qui correspondent au rebord du condyle externe et au fond de la trochlée. Quand une trochlée est plate ces lignes ont tendance à se superposer. Quand la trochlée est creuse la ligne du condyle externe débord largement la ligne du fond de la trochlée (ligne de Blumensaat).

- Sur les défilés fémoro-patellaires à 30° de flexion, on peut mieux apprécier la profondeur de la gorge trochléenne. On peut mesurer l'angle de la trochlée. L'angle trochléen est très variable et il peut être considéré comme anormal au delà de 145°.



Rotules normales



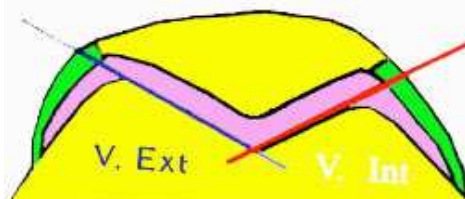
Excentration



Trochlées plates



Luxation permanente



Angle trochléen entre les 2 versants de la trochlée

On peut également étudier le rapport entre le versant externe et le versant interne de la trochlée. Plus le versant externe de la rotule est développé aux dépens du versant interne, plus la dysplasie est importante. L'étude du rapport TE / TI peut donner des renseignements intéressants (normalité 1,5).

La qualité rétentive de la trochlée dépend de la profondeur de la gorge et surtout du relèvement de la facette externe. Plus celle-ci est accentuée, mieux la rotule sera stabilisée.

La pente du versant trochléen externe est mesurée sur les clichés du scanner car on peut ici prendre un plan de référence. Ce sera la ligne bicondylienne postérieure que l'on trace facilement sur les clichés du scanner, mais que l'on ne peut pas voir sur les clichés radiographiques classiques en défilés fémoro-patellaires à 30° de flexion.



La pente de la trochlée externe a une valeur normale de 20° en moyenne. Elle peut être nulle dans certaines formes de luxations habituelles ou permanentes, cas où l'on peut voir des trochlées complètement plates. Il est important de mesurer l'inclinaison de la facette à sa partie la plus haute, qui est la partie sur laquelle va glisser la rotule au moment du début de la flexion. C'est à ce moment précis de l'engagement dans la trochlée, que la rotule est très sollicitée vers l'extérieur par la contraction du quadriceps. Si la rotule n'est pas retenue par la pente de la facette externe, elle se luxé comme une voiture qui sort d'un virage si la route n'est pas assez relevée.

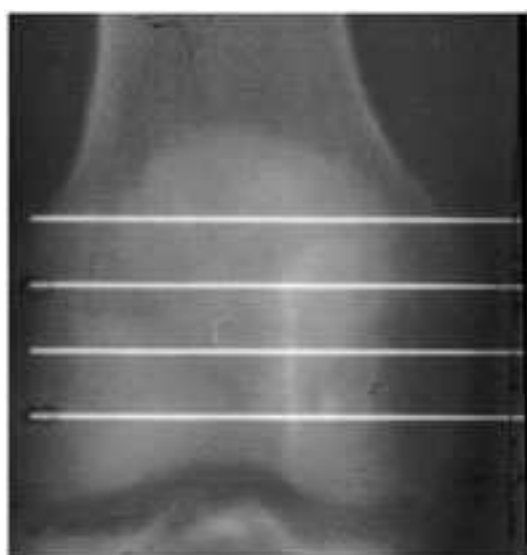
On peut mesurer l'angle rotulien.

Plus cet angle rotulien est fermé, plus la rotule est dysplasique.

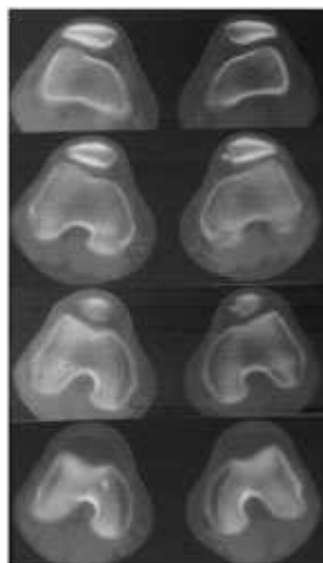
Les rapports de la rotule avec la trochlée peuvent être étudiés sur les défilés fémoro-patellaires à 30°, en mesurant la distance de l'arête médiane de la rotule par rapport à la gouttière trochléenne (MP-GT).



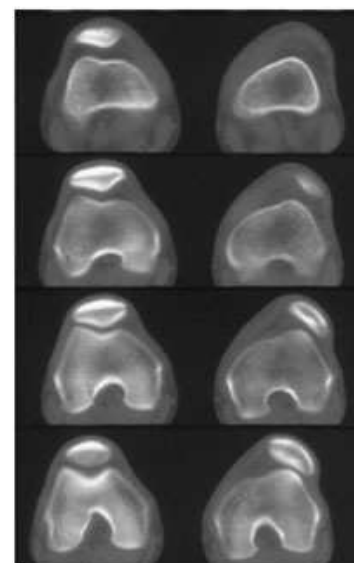
Les rapports de la rotule et de la trochlée sont plus finement étudiés par le scanner qui permet une étude de l'articulation sur un genou en extension complète ou en très légère flexion, entre 10° et 20°, ce qui n'est pas possible avec la radiologie traditionnelle.



Scanner : 4 coupes de la trochlée

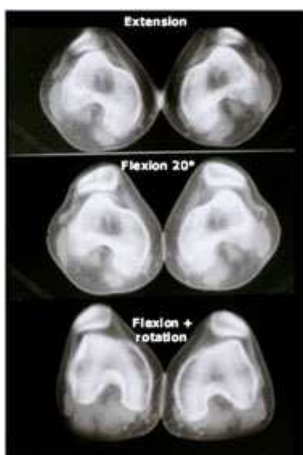


Instabilité simple



Luxation permanente

On peut également étudier les anomalies de centrage de la rotule dans la trochlée sur un genou en légère flexion et en rotation externe du tibia. Cette manoeuvre provoque souvent une excentration rotulienne chez les patients présentant une instabilité.

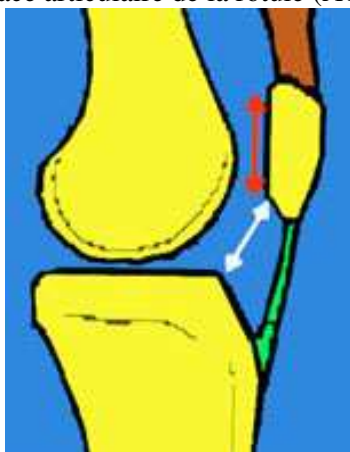


b) les anomalies de hauteur de la rotule

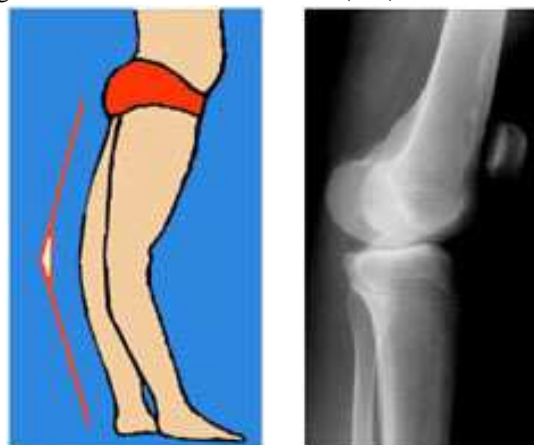La rotule est souvent haute dans les instabilités rotuliennes, ce qui constitue un facteur aggravant, car une rotule haute est située à la partie supérieure de la trochlée, là où le versant externe est le moins relevé.

Plusieurs méthodes sont utilisées pour la mesure de la hauteur de la rotule. Elles prennent pour point de référence soit le tibia, soit le fémur.

Une rotule est haute si le tendon rotulien est long. (la méthode lyonnaise (Caton) mesure le rapport entre la longueur du tendon rotulien et la longueur de la rotule (AT/ AP) On admet que la distance séparant le tibia de la surface articulaire de la rotule (AT) est égale à la longueur de la rotule elle-même (AP).

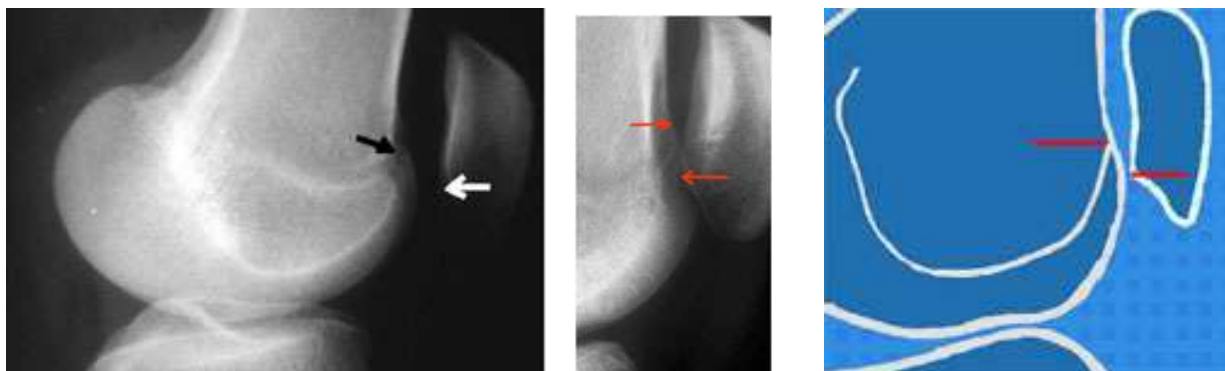

Mesure de la hauteur de la rotule rapport AT/AP



En cas de recurvatum, la rotule monte

Une rotule est haute si l'hyper extension du genou augmente (genu recurvatum). On doit alors évaluer la position de la rotule par rapport à la trochlée elle même, en position d'extension maximum. Elle est souvent plus haut située que la partie la plus haute de la facette trochléenne. Dans ces cas on dit que la rotule n'est pas engagée en position d'hyper extension. Ceci est d'autant plus net que l'on fait contracter le quadriceps.



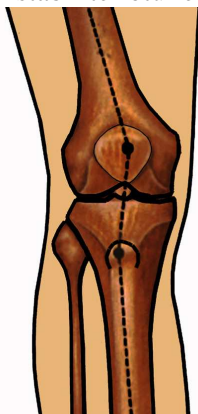
Repérage du sommet de la trochlée et du cartilage inférieur de la rotule : mesure de l'engagement

3° La baïonnette du système extenseur

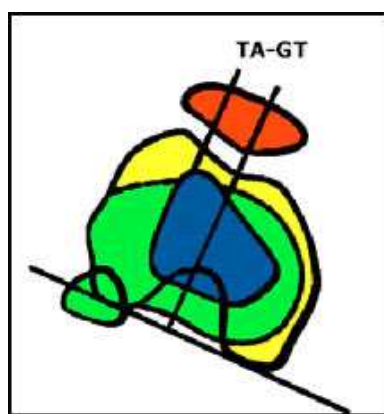
Elle est très difficile à apprécier cliniquement. Elle est liée à la latéralisation de la tubérosité tibiale et elle détermine l'angle Q entre l'axe du système extenseur, la rotule et le tendon rotulien.

La mesure de l'angle Q est très imprécise mais on peut évaluer une partie de la baïonnette en mesurant la latéralisation de la tubérosité par rapport au fond de la gouttière trochléenne (distance TA-GT)

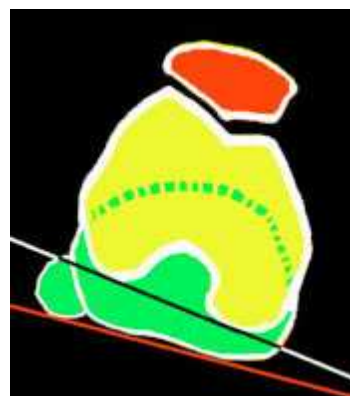
Cette mesure est précise avec le scanner. La mesure de la distance TA-GT est réalisée grâce à la superposition des 2 coupes scanner qui passent, l'une par la tubérosité (TA) et l'autre par le fond de la gouttière trochléenne (GT). On se base sur la ligne bicondylienne pour mesurer la distance entre ces deux points. La valeur moyenne de la distance TA-GT est de 12 ± 6 mm. Elle augmente notablement dans l'instabilité rotulienne



Signe de la baïonnette



Scanner : Mesure de la distance TA-GT



Rotation normale entre fémur et tibia en extension

La rotation fémoro-tibiale en extension est appréciée sur les études au scanner. Cette rotation du fémur par rapport au tibia au moment de l'extension maximum, qui est de 5 à 10° chez le sujet normal, peut s'exagérer lorsqu'il existe une hyperlaxité constitutionnelle.

Elle a pour effet d'augmenter la latéralisation de la tubérosité tibiale, ce qui augmente l'angle Q.

L'analyse des éléments du morphotype doit être complète dans les 3 plans :

- La mesure précise du genu recurvatum est possible en tenant compte de l'axe mécanique du fémur et de l'axe mécanique du tibia. Les repères sont le grand trochanter, le condyle externe et la malléole externe.

- La mesure du genu valgum ou du genu varum est également facilement réalisée à l'examen clinique ou, mieux, sur des téléradiographies des membres inférieurs.

Un genu valgum favorise l'instabilité rotulienne en augmentant l'angle Q.

- Il est plus difficile de réaliser l'analyse des torsions fémorales et tibiales par l'examen clinique. Quand cela est nécessaire, surtout lorsqu'une intervention est envisagée, on le fait précisément avec le scanner.

Les anomalies de l'antétorsion fémorale (normalité 12°), sont fréquentes dans l'instabilité rotulienne. Une forte antétorsion fémorale entraîne une forte rotation en dedans du genou (strabisme rotulien).

La torsion tibiale externe (normalité 30 à 35°), est plus rarement en cause dans l'instabilité rotulienne. Ces anomalies peuvent entraîner un mauvais fonctionnement du genou dans le plan horizontal et augmenter les contraintes fémoro-patellaires.

Un autre élément morphologique peut être mis en évidence au niveau du vaste interne. Il peut exister des anomalies au niveau de l'insertion du vaste interne sur la rotule. Ces anomalies d'insertion du vaste interne ne sont pas mises en évidence par l'examen clinique et sont en général des constatations opératoires.

TRAITEMENT DES INSTABILITES ROTULIENNES

Traitement du 1er épisode

Il consiste en une immobilisation plâtrée, après évacuation de l'hémarthrose par ponction, si celle-ci est importante. L'immobilisation doit durer 6 semaines et être suivie d'une rééducation classique.

S'il existe une fracture ostéo-chondrale, l'intervention s'impose. Elle consiste en une suture de l'aileron rotulien et en l'ablation du fragment. Parfois le fragment ostéo-chondral pourra être fixé grâce à des broches résorbables.

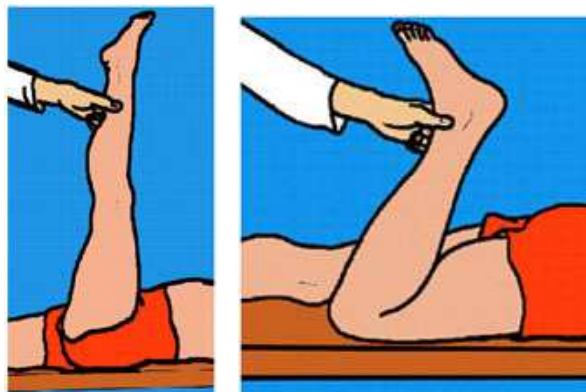
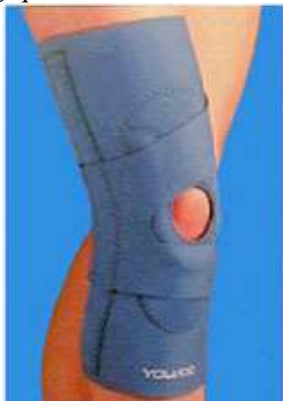Traitement de l'instabilité rotulienne chronique

Le traitement conservateur utilise un système de contention externe (genouillère élastique) qui supprime, dans bon nombre de cas, l'instabilité et l'appréhension pendant l'effort sportif.

On y associe de la rééducation destinée à augmenter la puissance du vaste interne et à renforcer les rotateurs internes du genou. On insiste sur la rééducation proprioceptive.

Il faudra associer une rééquilibration musculaire avec, en particulier, des étirements du système extenseur pour lutter contre les effets néfastes du raccourcissement du muscle sur les contraintes rotuliennes.

Ce traitement permet souvent de temporiser quelques années et d'attendre la fin de la croissance dans les formes bénignes. Sinon on a la possibilité d'intervenir chirurgicalement pour modifier certains éléments morphologiques.



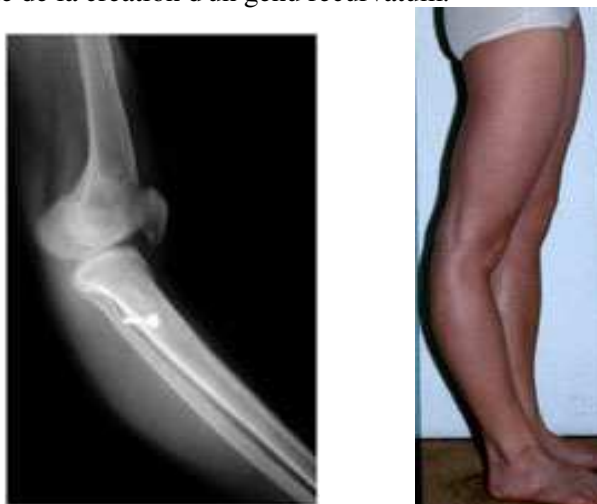Attelle élastique stabilisant la rotule Raideur du quadriceps et des ischio-jambiers: importance des étirements

Les interventions chirurgicales

Les indications chirurgicales sont difficiles à poser. Elles dépendent de l'analyse des facteurs favorisants, des possibilités réelles d'action et des motivations du sujet.

On peut agir à plusieurs niveaux pour corriger plusieurs éléments, mais il est nécessaire d'établir un dosage précis des gestes à réaliser, plutôt que de modifier massivement un seul des facteurs en cause.

Pendant de nombreuses années, les chirurgiens se sont attachés à modifier surtout l'implantation de la tubérosité tibiale antérieure. Cette opération ne peut se faire avant la fin de la croissance en raison du risque d'épiphysiodèse responsable de la création d'un genu recurvatum.



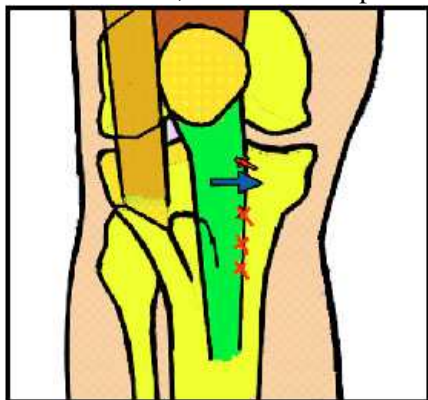
Ne jamais faire de transposition de la tubérosité avant la fin de la croissance :
risque d'épiphysiodèse créant un recurvatum

Avant la fin de la croissance :

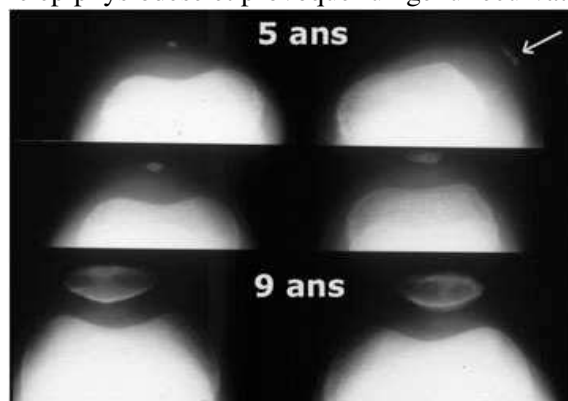
Les interventions seront proposées avec la plus grande prudence et seulement en cas d'échec du traitement conservateur. Les opérations que l'on peut réaliser portent essentiellement sur les parties molles:

- Libération de l'aileron rotulien externe (parfois libération du quadriceps sur le fémur (Judet))
- Plastie de l'aileron rotulien interne

- Déplacement extra-osseux du tendon rotulien (opération de Grammont) en respectant scrupuleusement le cartilage de croissance, dont l'atteinte pourrait créer une épiphysiodèse et provoquer un genu recurvatum.



Opération de Grammont chez l'enfant



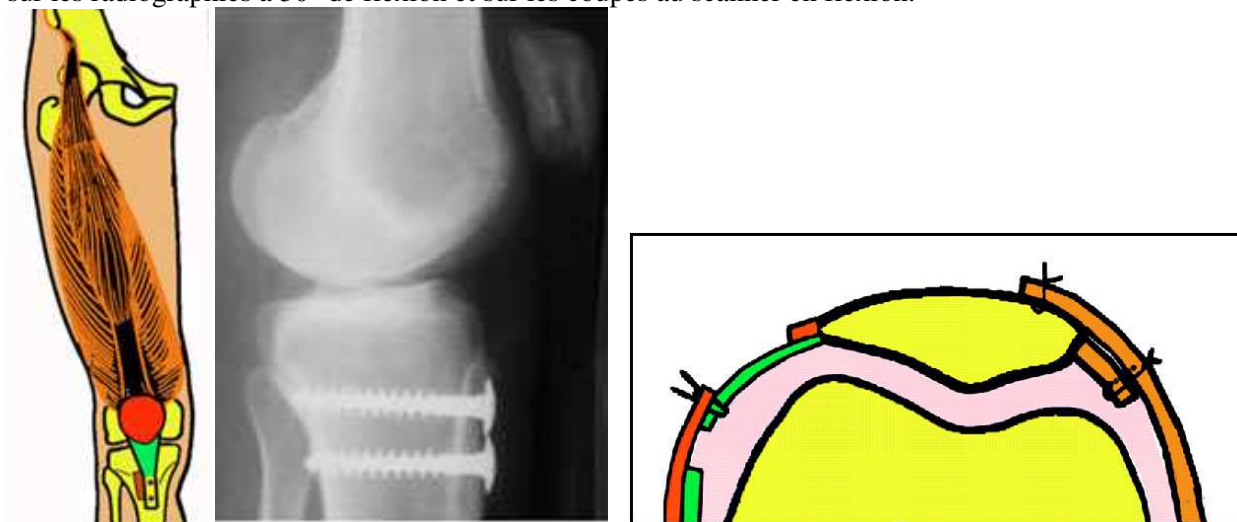
Résultat d'un recentrage précoce et remodelage de la trochlée

Après la fin de la croissance :

Plusieurs gestes sont en général associés.

- la transposition en dedans de la tubérosité tibiale antérieure est une intervention très efficace. Elle diminue l'angle Q et la résultante de subluxation rotulienne. Cette médialisation est calculée en fonction de la mesure de la distance TA-GT sur le scanner. La transposition peut également se faire vers le bas lorsque la hauteur rotulienne est excessive.

- On y associe très souvent une section de l'aileron rotulien externe surtout lorsque la rotule reste subluxée sur les radiographies à 30° de flexion et sur les coupes au scanner en flexion.

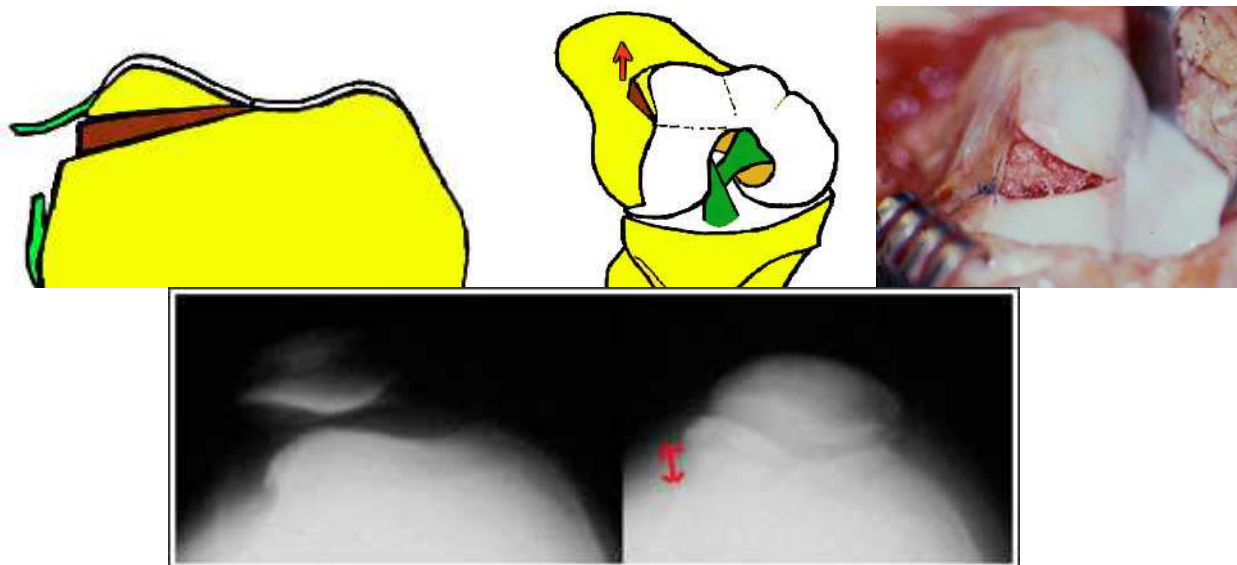


Transposition de la tubérosité (Elmslie-Trillat) Allongement de l'aileron externe et tension de l'interne

- La plastie de renforcement de l'aileron rotulien interne consiste à raccourcir l'aileron rotulien distendu depuis le traumatisme initial et particulièrement chez les sujets qui présentent une hyperlaxité constitutionnelle. Différents procédés de plasties existent, dont certaines sont parfois associées à des abaissements du vaste interne ou à des renforts avec un tendon de la patte d'oie.

- Les plasties ligamentaires anti-rotatoires ont pour but d'agir sur le verrouillage de la rotation fémoro-tibiale en extension. (plusieurs procédés ont été utilisés, en particulier la transposition des tendons de la patte d'Oie selon le procédé de Slocum).

- Le relèvement du versant externe de la trochlée, par une ostéotomie et la mise en place d'une greffe, peut être réalisé dans certains cas où la trochlée est très dysplasique (trochléoplastie d'Albee).

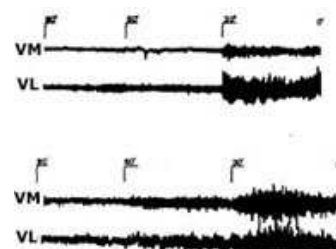


Exemple d'une opération de trochléoplastie d'Albee couplée à une transposition :

- Enfin il faut citer la possibilité de réaliser des ostéotomies de correction du fémur et du tibia dans des cas très particuliers où il existe des anomalies de torsion ou des anomalies axiales dans le plan frontal.

Evolution après traitement

Après recentrage l'amélioration se traduit par la rééquilibration du système extenseur et l'on assiste à une normalisation du vastus medialis dont l'action tend à équilibrer celle du vastus lateralis

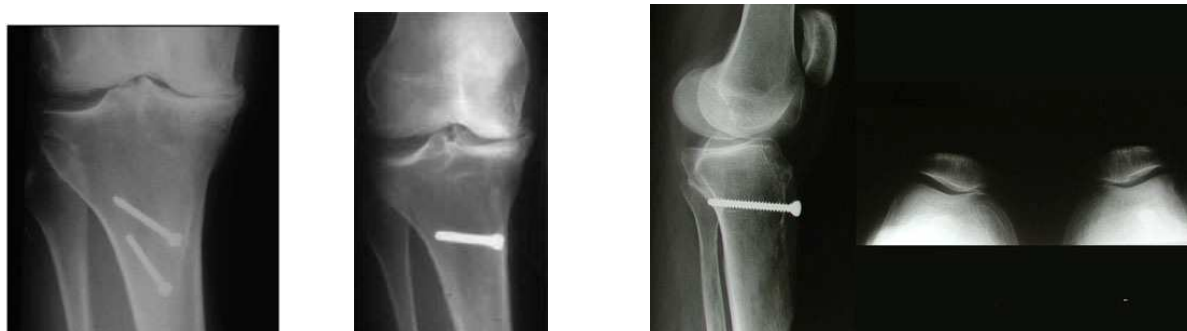

L'électromyogramme fait avant et après une transposition de la tubérosité montre une normalisation du vastus médialis

Les résultats de la chirurgie dans l'instabilité rotulienne, sont satisfaisants dans la majorité des cas, en supprimant l'instabilité, mais les douleurs ne disparaissent pas toujours. Elles sont susceptibles de réapparaître après de nombreuses années, avec l'apparition d'une arthrose fémoro-patellaire, qui n'est pas rare. Le compartiment externe se pince et il se produit une subluxation externe. Il existe parfois une arthrose fémoro-tibiale externe associée, quand il existe un genu valgum. On voit parfois une évolution arthrosique fémoro-tibiale interne quand il existe un genu varum.

L'évolution peut se faire vers l'arthrose fémoro-rotulienne, même après traitement correct.

L'arthrose peut être favorisée par une transposition excessive de la tubérosité tibiale en dedans qui augmente la pression sur le compartiment interne du genou et engendre une arthrose fémoro-tibiale interne. Il est très important de mesurer la distance TA-GT avant l'opération et de ne pas transposer trop.



2 exemples d'arthrose interne favorisée par une trop forte transposition sur un genu varum préexistant avec arthrose fémoropatellaire interne

Les indications chirurgicales

Chez l'adulte, elles dépendent de l'analyse des facteurs de l'instabilité, des possibilités réelles d'action et des motivations du sujet. Pendant de nombreuses années, les chirurgiens se sont attachés à modifier surtout l'implantation de la tubérosité tibiale antérieure. Actuellement, on préfère combiner la correction de plusieurs éléments, plutôt que de modifier massivement un seul des facteurs en cause, mais il est nécessaire d'établir une prévision précise des gestes à réaliser.

Chez l'enfant, la plupart des chirurgiens préfèrent attendre la fin de la croissance dans les formes bénignes. Pourtant, la pratique d'opérations minutieuses et bien codifiées, concentrées sur les parties molles uniquement, ne doit pas entraîner de conséquences fâcheuses sur la croissance. Dans les formes graves il est préférable d'agir tôt afin de permettre à la trochlée de se développer et de se creuser, à la manière du cotyle dont on sait qu'il ne peut se développer dans la luxation congénitale de la hanche que si la tête est en place. C'est à ce prix que l'on évitera les luxations permanentes avec des trochlées et des rotules plates si difficiles à traiter à l'âge adulte.

Cas particulier des instabilités majeures

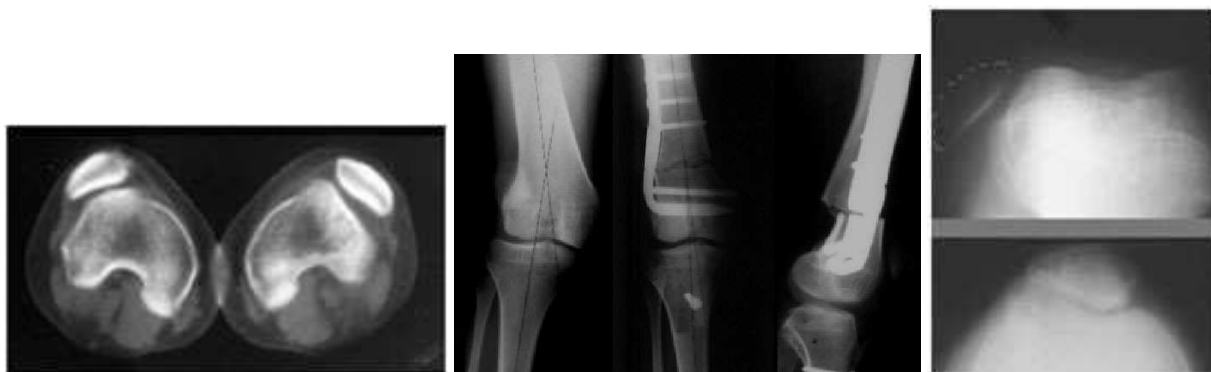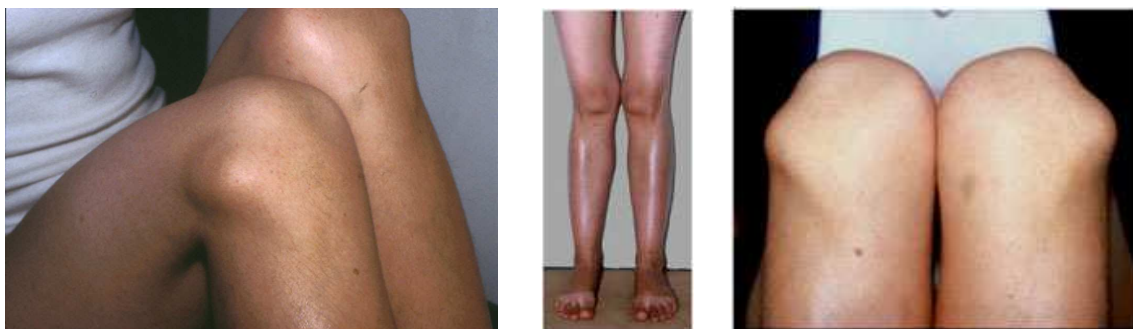
Les luxations permanentes de la rotule correspondent à des rotules qui sont luxées en extension et à tous les degrés de flexion. Les luxations habituelles sont centrées au début de la flexion mais elles se luxent toujours en flexion

Dans certaines de ces formes majeures de luxations où les déformations dans les trois sont réunies au maximum, nous devons parfois réaliser des opérations complexes, associant tous les gestes correcteurs possibles.

Dans cet exemple, une jeune femme de 23 ans avait une instabilité d'aggravation progressive et des douleurs à ses deux genoux présentant une luxation permanente des rotules. On notait un genu valgum et une antétorsion fémorale excessive. La rotule était luxée sur le condyle externe et lorsqu'on la maintenait en force dans la trochlée, avec la main, il était impossible de fléchir le genou en raison d'une rétraction du quadriceps. Dans ces cas, une libération complète du système extenseur s'avère indispensable (JUDET).

L'opération a donc comporté plusieurs gestes associés : Transposition de la TTA, section de l'aileron externe, plastie de l'aileron interne, trochléoplastie, ostéotomie basse du fémur afin de corriger le valgus et en même temps on a corrigé la rotation du fémur et enfin libération du quadriceps sur toute la longueur du fémur (Judet).

Dans ces cas complexes, il convient de faire une opération « à la carte » en fonction de l'analyse précise de tous les facteurs de l'instabilité.



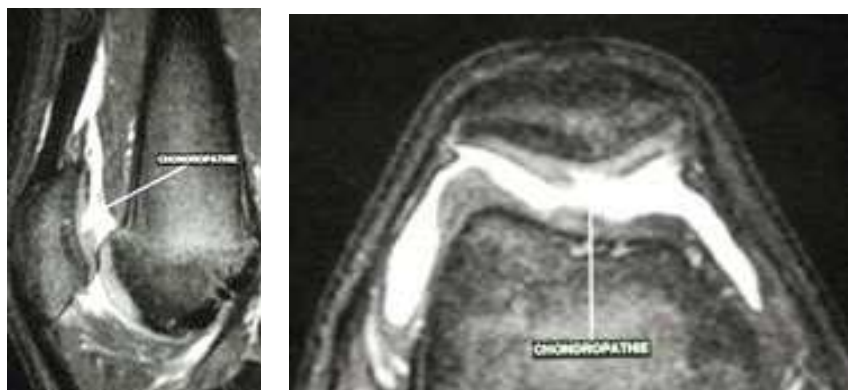5° - Les syndrômes chondro rotuliens douloureux

Leur fréquence est très importante et leur démemberment est très difficile et il n'est pas encore totalement réalisé. Dans la grande majorité des cas ces syndromes chondro-rotuliens douloureux sont liés à une

souffrance du cartilage rotulien avec chondromalacie. Mais il n'y a pas de relation absolue entre l'importance de la dégradation cartilagineuse et l'importance des douleurs.

Le syndrome clinique comporte des douleurs rotuliennes apparaissant essentiellement à la fatigue mais surtout gênante pour la position assise prolongée, parfois pour la position debout prolongée et pour la montée et la descente des escaliers.

Il s'y associe très souvent des pseudo-blocages rotuliens liés à des difficultés ou un conflit au moment de l'engagement. Dans les formes où il existe une chondromalacie fissuraire importante, on peut voir des épisodes d'hyarthrose.



Chondropathie fissuraire mise en évidence par l'IRM

Circonstances étiologiques

Le syndrome rotulien post-traumatique survient à la suite d'un choc direct sur la partie antérieure de la rotule. Il évolue dans la plupart des cas favorablement, mais l'évolution est longue.

Il faut éviter pendant toute la durée de l'évolution une surcharge rotulienne et se méfier des manoeuvres de rééducation active contre-résistance.

Le syndrome d'hyperpression fémoro-patellaire externe de FICAT :

Il s'agit d'un syndrome douloureux sans instabilité, avec un centrage fémoro-patellaire souvent correct.

Il existe sur les radiographies des signes de condensation sous chondrale du compartiment fémoro-patellaire externe.

Ce syndrome d'hyperpression est favorisé par la rétraction de l'aileron externe, par un angle Q élevé, par l'existence d'une disrotation fémoro-tibiale importante et par la rétraction des muscles ischio-jambiers ou des quadriceps qui entraîne un déséquilibre entre les 2 plans musculaires antérieur et postérieur.

L'examen clinique est en général très pauvre.

L'arthroscopie peut permettre de vérifier l'état du cartilage fémoro-patellaire et de voir une chondromalacie plus ou moins évoluée. Pendant l'arthroscopie il est possible d'étudier la dynamique fémoro-patellaire.

Le traitement

Il est avant tout conservateur. Il doit comporter chez le sujet sportif une modulation des activités, et dans certains cas un arrêt complet du sport. On doit remettre en question l'entraînement et faire rechercher les erreurs technologiques.

Il faut insister particulièrement sur la pratique des étirements des ischio-jambiers et des jumeaux surtout chez les patients qui présentent une tendance au flexum du genou. Le plan musculaire antérieur ne doit pas être négligé. Il faut faire des étirements du quadriceps en hyperflexion du genou et en hyper-extension de la hanche et également muscler le vaste interne essentiellement et de façon isométrique. Il faut renforcer les fléchisseurs rotateurs internes tout en les étirant.

Le traitement symptomatique utilise toutes les possibilités antalgiques de la physiothérapie.

Le traitement chirurgical doit être proposé très rarement:

- Les chondrectomies (régularisation du cartilage) réalisées sous arthroscopie ou par arthrotomie apportent des résultats en général assez inconsistants et d'effet modéré dans le temps.

- La section de l'aileron rotulien externe apporte un soulagement dans un certain nombre de cas mais son efficacité est très irrégulière.

- Les transpositions de la tubérosité tibiale n'ont que très peu d'indications dans les syndromes douloureux sans instabilité. On peut parfois améliorer des conflits à l'engagement par des transpositions de la tubérosité en bas.

Ces interventions chirurgicales ne doivent être proposées qu'exceptionnellement et seulement après échec des traitements conservateurs bien conduits.

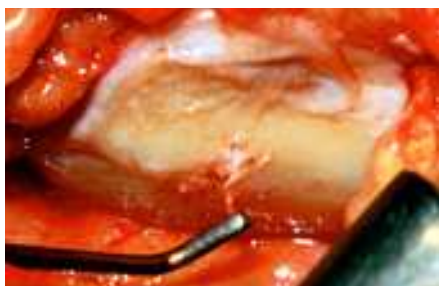L'ARTHROSE FÉMORO-PATELLAIRE

L'arthrose correspond à une altération du revêtement cartilagineux.

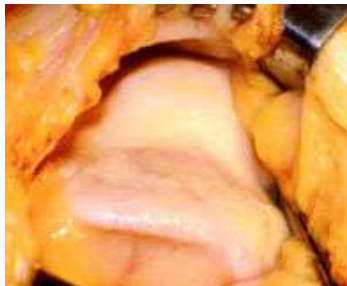L'arthroscopie permet une vision directe des cartilages et une classification des lésions macroscopiques. Il y a souvent des lésions de chondromalacie de la rotule chez les sujets jeunes.

La chondromalacie se classe en 3 stades :

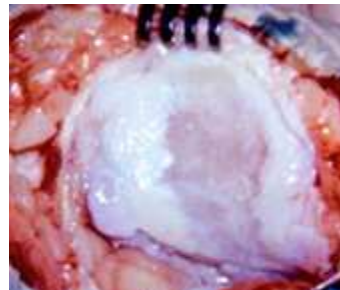
- stade 1 : lésions superficielles - œdème - ramollissement
- stade 2 : lésions moyennes - fissurations - ulcérations superficielles
- stade 3 : lésions ulcérautes profondes jusqu'à l'os sous-chondral.



Chondromalacie fissuraire



Arthrose de la trochlée et de la rotule



Les lésions cartilagineuses peuvent être explorées aussi par des examens moins invasifs que l'arthroscopie, comme l'arthrographie avec injection de contraste, le scanner et l'IRM.

On parle d'arthrose fémoro-patellaire quand il y a une usure cartilagineuse importante et quand il y a un pincement de l'interligne visible sur les radiographies.

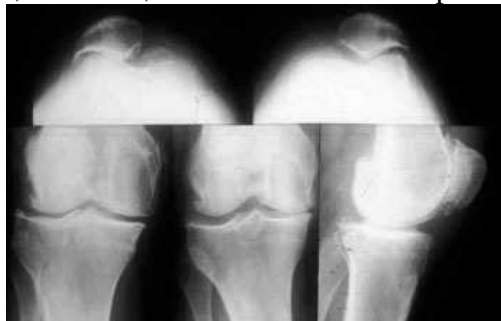La majorité des arthroses FP sont associées à des arthroses des compartiments fémoro tibiaux.

Plus rares sont les arthroses FP isolées

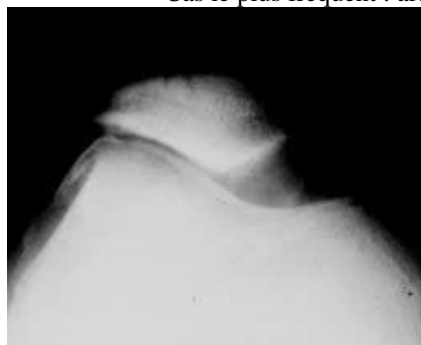
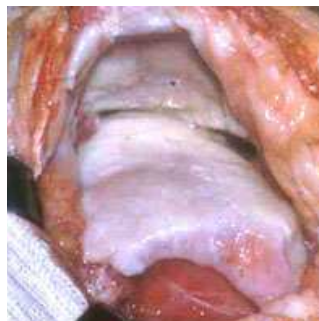L'arthrose fémoro-patellaire survient, dans la majorité des cas, sur une instabilité rotulienne ancienne ou un déséquilibre ancien longtemps bien supporté.

La majorité des cas présentent une usure du compartiment externe et une subluxation externe.

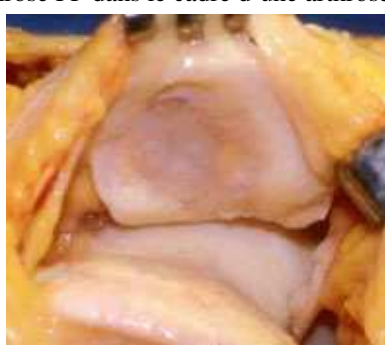On peut voir, rarement, des arthroses fémoro-patellaires internes.



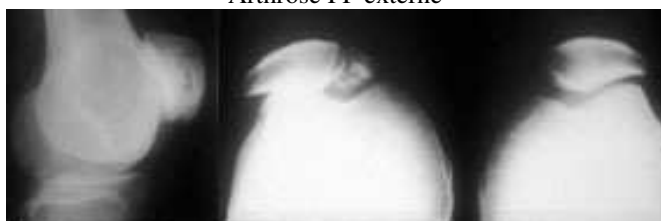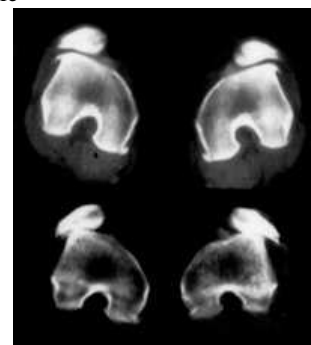
Cas le plus fréquent : arthrose FP dans le cadre d'une arthrose globale



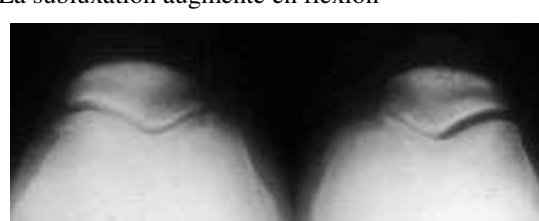Arthrose FP externe



La subluxation augmente en flexion



Arthrose FP succédant à une ancienne luxation (arrachement)

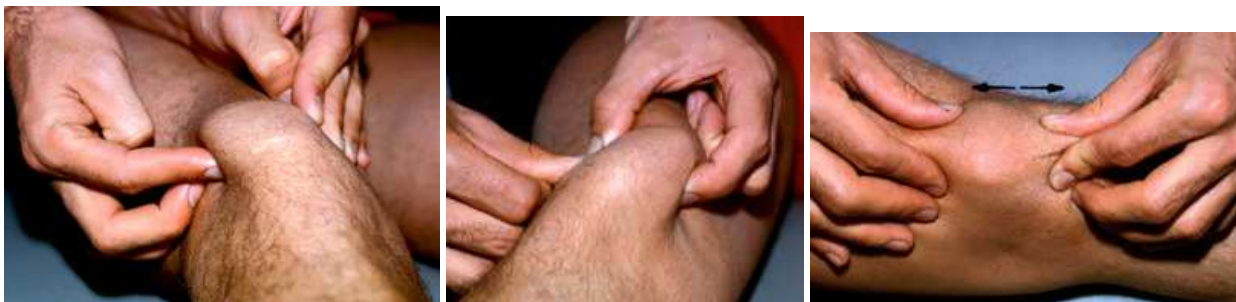

Arthrose FP interne

Clinique : Les altérations cartilagineuses de la fémoro-patellaire entraînent des douleurs et les mêmes symptômes que dans le syndrome rotulien (voir ci-dessus).

Chercher le signe du rabot rotulien, en faisant glisser la rotule contre la trochlée. Il existe un conflit perceptible, lors des altérations cartilagineuses (chondromalacie et arthrose).

On peut palper les facettes postérieures et rechercher une douleur à leur niveau.



Traitement de l'arthrose fémoro-patellaire

L'arthrose fémoro-patellaire isolée est très longtemps bien supportée et le traitement est médical et kinésithérapique (étirements, renforcement des ischio-jambiers, physiothérapie)

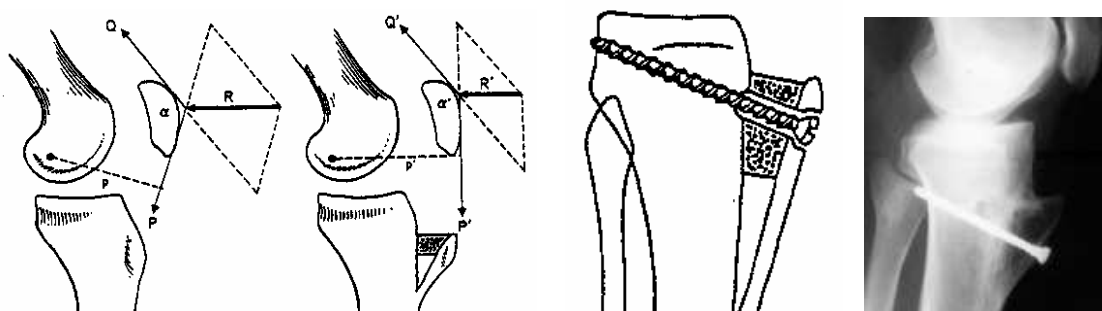
Le traitement chirurgical est rare :

- Patellectomie partielle externe.
- Régularisation d'ostéophytes .
- Transposition-avancement de la tubérosité tibiale.

- En présence d'altérations cartilagineuses fémoro-patellaires, le chirurgien peut proposer une transposition en avant de la tubérosité après section des 2 ailerons : opération de MAQUET (cet avancement est maintenu par un greffon et une vis).

L'avancement du tendon rotulien a deux effets : 1/ il augmente le bras de levier de la force P, ce qui entraîne une diminution de la force nécessaire pour accomplir le même travail, puisque $P \times p = P' \times p'$.

2/ il ouvre l'angle que font entre elles les forces Q et P. Il s'ensuit une diminution de la force résultante R'. L'avancement de l'insertion du tendon rotulien diminue la résultante des forces du quadriceps et de résistance du tendon rotulien. Les résultats positifs ne sont pas constants.



Quand l'arthrose fémoro-patellaire est associée à une arthrose fémoro-tibiale, il faut associer les gestes précédents à une ostéotomie tibiale de relaxation.

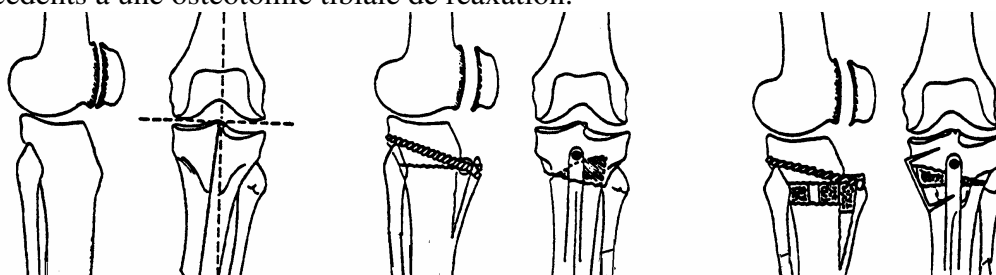


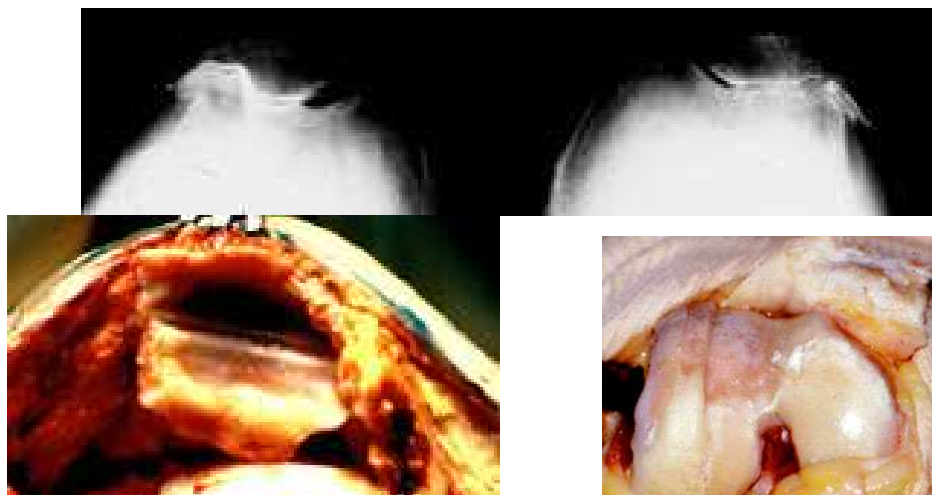
fig1- arthrose interne + arthrose F-P

fig 2 et 3 - ostéotomies de valgisation + Maquet.

- La patellectomie totale est exceptionnellement proposée dans les cas très douloureux, surtout dans les graves séquelles de fractures et seulement après échec des autres opérations.

- Les prothèses fémoro-patellaires

Elles représentent une solution possible dans certains cas, après 70 ans. Elles consistent à garnir le fond de la trochlée, d'un implant métallique reproduisant une gorge régulière et de sceller, sur la face postérieure de la rotule, un médaillon en polyéthylène qui va s'articuler avec le premier. Les résultats sont très bons à court terme et à moyen terme mais on ignore encore le taux d'usure à long terme.



La prothèse fémoro patellaire est une indication chirurgicale rare en cas d'usure majeure et isolée de la FP



Prothèse fémoro patellaire de Grammont comportant une trochlée métallique et un bouton en polyéthylène

LA GONARTHROSE FÉMORO-TIBIALE

La gonarthrose est une affection très fréquente qui consiste en une atteinte dégénérative des cartilages, pouvant concerner les trois compartiments du genou ou un seul.

L'usure des cartilages des compartiments fémoro-tibiaux est la plus fréquente. Elle peut être complète et détruire l'os sous-chondral, entraînant une déviation frontale avec une distension progressive des ligaments et une dislocation de l'articulation. La gonarthrose est favorisée par :

- . La surcharge pondérale,
- . Des sollicitations mécaniques anormales et répétitives de l'articulation,
- . Une surcharge liée à la morphologie. Le genu varum favorise l'usure fémoro-tibiale interne et le genu valgum, l'usure du compartiment externe.
- . Des cals vicieux, qui peuvent entraîner des surcharges articulaires,
- . Un système extenseur subluxé favorise l'usure fémoro-tibiale externe
- . La ménisectomie entraîne une arthrose fémoro-tibiale correspondante, à long terme.

Examen

- Les douleurs ont un caractère mécanique survenant à l'appui, à la marche prolongée.
- Il existe des douleurs à la pression de l'interligne interne.
- Hydarthrose modérée en général, intermittente. Parfois hydarthrose sous tension, avec kyste du cul de sac synovial poplité.
- Il y a, le plus souvent, un genu varum (plus de 90 p. cent des cas). Il faut examiner le sujet debout et marchant, pour mettre en évidence la décompensation possible du varus, lors de l'appui unipodal. Cette décompensation survient peu à peu et tardivement. Elle se caractérise par une

exagération du varus, avec pincement interne et ouverture du compartiment externe par distension ligamentaire.

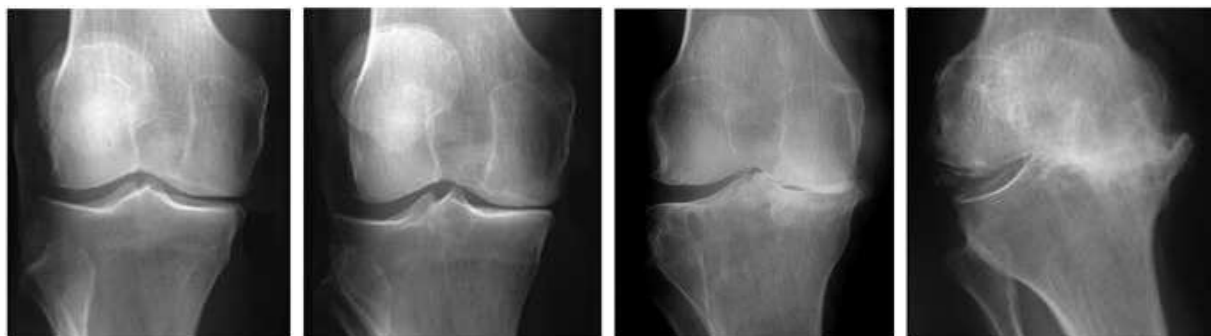
- Il faut rechercher des signes de décompensation fémoro-patellaire associée :
 - . douleurs rotuliennes à la descente des escaliers, en position assise prolongée
 - . craquements rotuliens lors des mouvements de flexion extension
 - . signe du rabot douloureux.

La radiologie comprend :

- Une radiographie de face en appui unipodal pour apprécier le pincement interne et le bâillement externe et le volume des ostéophytes.

- Une radiographie de profil et des défilés fémoro-patellaires à 30° de flexion

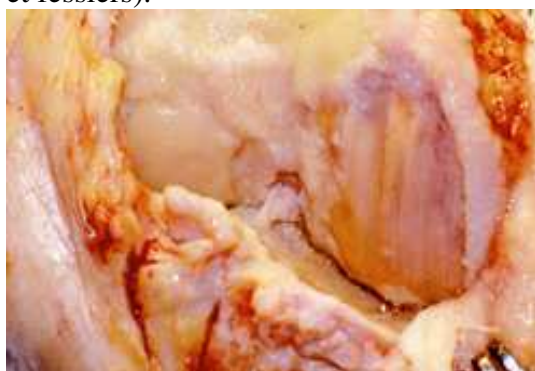L'interligne articulaire fémoro-tibial interne est pincé, par usure cartilagineuse (stade 1 : moins de 50% de la hauteur de l'interligne, Stade 2 : 100%, stade 3 : cupule inférieure à 5 mm, stade 4 cupule supérieure à 10 mm). La rotule et la trochlée sont parfois atteintes avec une usure centrée ou non.



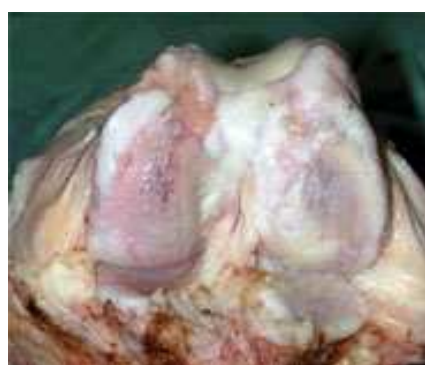Les 4 stades radiologiques de l'arthrose fémorotibiale interne (Ahlback)

Le bilan standard peut être complété par une radiographie de la totalité des membres inférieurs en appui bipodal pour tracer les axes mécaniques du fémur et du tibia et apprécier la déviation axiale du membre. Elles permettront de mesurer avec précision une éventuelle correction chirurgicale. On trace les axes mécaniques du fémur et du tibia qui définissent le varus et le valgus. L'axe du fémur passe par le centre de la tête fémorale et par le centre du genou. Si les 2 axes mécaniques du fémur et du tibia sont alignés, le membre inférieur est dit normoaxé.

En appui unipodal, l'équilibre est obtenu grâce au hauban musculaire externe (tenseur du fascia lata et fessiers).



Arthrose interne, condyle ext correct. Noter les ostéophytes de l'échancrure



Arthrose complète

L'évolution

L'évolution spontanée se fait inexorablement vers l'aggravation de l'usure et de la distension ligamentaire. La fonction est limitée par la douleur, l'hydarthrose à l'effort et la limitation progressive des mouvements.

Traitement de la gonarthrose

- Le traitement médical est important, antalgiques et anti-inflammatoires. La diminution de la surcharge pondérale est un facteur déterminant.

Les chondro-protecteurs ont certainement un rôle bénéfique, mais seul le traitement chirurgical est capable de modifier les conditions mécaniques et de freiner l'évolution.

- Le traitement chirurgical de l'arthrose du genou

1/ Les ostéotomies

Les ostéotomies corrigent les défauts d'axe du membre inférieur et soulagent beaucoup les douleurs, tout en prolongeant la durée de la vie de l'articulation. On a l'habitude de corriger les déformations, au delà de la « normo-correction », dans les arthroses internes, pour lesquelles on crée un léger valgus (3 degrés). Pour les arthroses externes, on supprime le valgus, sans chercher à aller au delà de la « normo-correction ». Les ostéotomies se font au niveau des métaphyses du tibia ou du fémur, selon les cas.

- On peut réaliser des ostéotomies de soustraction osseuse, en coin ou des ostéotomies d'addition utilisant soit des greffons prélevés sur la crête iliaque, soit des allogreffes ou encore des substituts osseux synthétiques (qui ont l'inconvénient de consolider un peu plus lentement mais qui ont l'avantage de ne pas risquer de contaminations virales ou microbiennes comme en sont responsables les allogreffes)

- Les ostéosynthèses sont réalisées avec des plaques et des vis et elles doivent être assez solides pour permettre une rééducation rapide et un appui aussi précoce que possible (variable selon l'âge, la solidité de l'os et de l'ostéosynthèse, de 1 à 60 jours).

- Outre la correction axiale frontale, on peut aussi apporter des modifications au système rotulien, par un recentrage de la tubérosité tibiale, avec éventuellement un avancement qui a pour effet de modifier les pressions fémoro-patellaires.

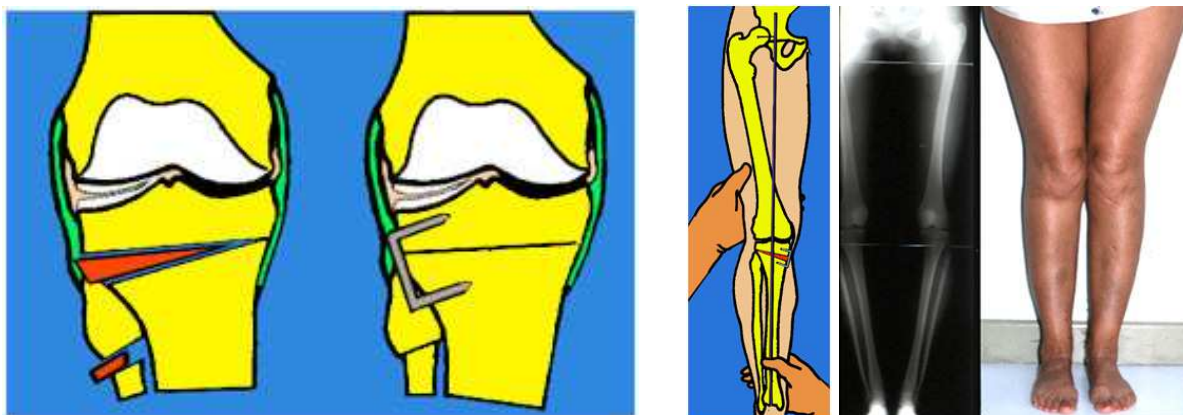
A / Les ostéotomies dans l'arthrose fémoro-tibiale interne

1 - Ostéotomie tibiale de valgisation par fermeture

Après incision cutanée rectiligne antéro-externe, ouverture de l'aponévrose jambière et rugination de la partie osseuse, située sous le tubercule de Gerdy. On dégage la face externe, qui recevra la plaque d'ostéosynthèse et on rugine, avec prudence, la face postérieure derrière laquelle, il y a des vaisseaux poplités. L'ostéotomie du tibia est faite au ciseau, ou à la scie. Soustraction d'un coin de hauteur choisie, d'après les mesures radio, puis le péroné est sectionné, soit au tiers moyen de la diaphyse, soit au niveau du col du péroné. Mise en contact des tranches osseuses et vérification de la correction (par une radio ou par radioscopie) puis ostéosynthèse par des agrafes ou une lame-plaque vissée, qui doit s'appliquer correctement sur la face externe du tibia.

Le montage est assez solide pour éviter toute immobilisation stricte.

La rééducation est entreprise rapidement, mais le genou est protégé par une simple attelle.

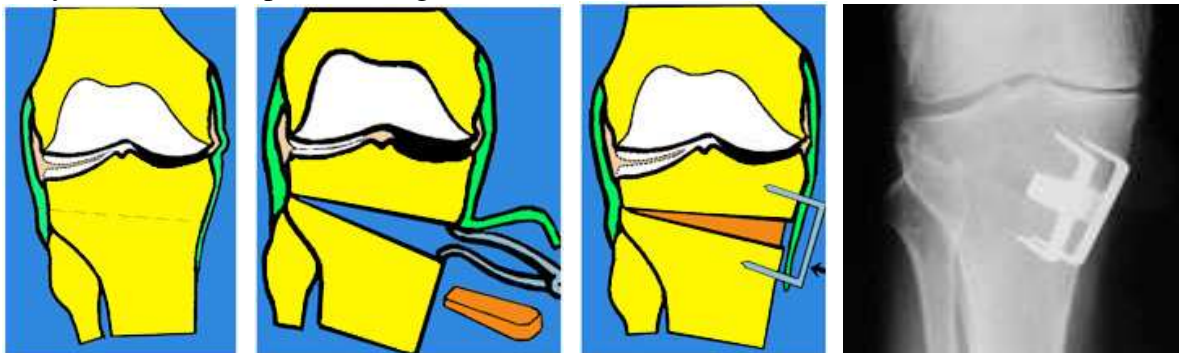


Arthrose interne: ostéotomie de valgisation par fermeture externe

Légère hypercorrection en valgus

2 - Ostéotomie tibiale d'ouverture interne

Technique : L'incision est antéro-interne. La face antéro-interne du tibia est abordée, après décollement du tendon de la patte d'oie et désinsertion de l'extrémité inférieure du ligament interne. L'ostéotomie est faite au dessus de tendon rotulien et doit aboutir en dehors, au niveau de la partie supérieure de l'articulation péronéo-tibiale. Ouverture de l'ostéotomie et introduction d'un greffon taillé aux dimensions voulues. Le ligament interne est rabattu sur le foyer d'ostéotomie et l'ostéosynthèse est faite par 1 ou 2 agrafes solides.



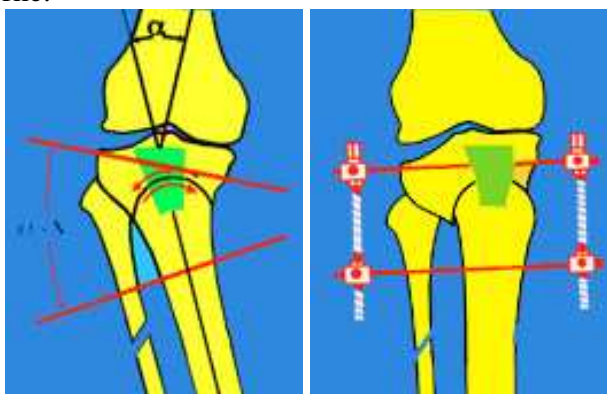
Arthrose interne sur genu varum : ostéotomie de valgisation par ouverture interne avec greffe

3 - Ostéotomie curviplane (MAQUET-BLAIMONT)

Technique : L'ostéotomie est ici curviplane au dessus du tendon rotulien. Elle est réalisée par une succession de coups de petits ciseaux à frapper. La correction se fait en tournant le tibia selon la courbure du trait d'ostéotomie.

La fixation est réalisée par un fixateur externe en cadre avec 2 broches. On peut aussi réaliser une ostéosynthèse par une plaque solide, qui évite le fixateur externe.

Cette ostéotomie permet de réaliser de grandes corrections angulaires, sans raccourcissement du tibia et elle évite aussi de faire des résections importantes au niveau du péroné, ce qui ménage le nerf sciatique poplitée externe.



B / Les ostéotomies dans l'arthrose fémoro-tibiale externe

- L'arthrose fémoro-tibiale externe se développe sur un morphotype en genu valgum.
- Elle est plus rare que l'arthrose interne.
- La femme est surtout concernée, après 60 ans.
- L'arthrose externe est très longtemps bien supportée.
- L'arthrose rotulienne externe est souvent associée (favorisée par l'excentration).

Radiologie

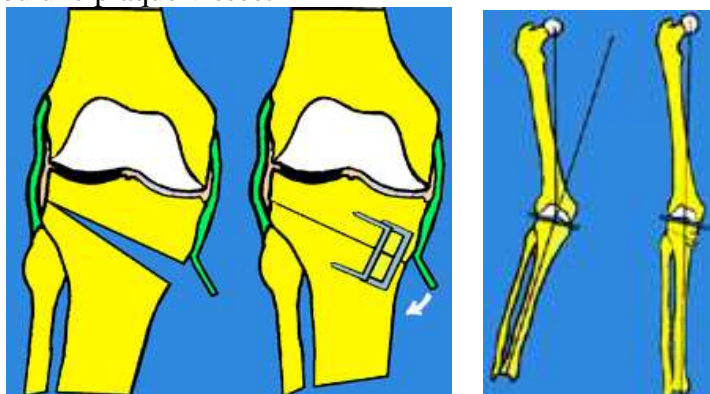
- La mesure est basée sur l'écart existant entre les malléoles, quand le sujet est debout.
- Chez l'adulte, il existe un valgus chez 10 % des hommes et 20 % des femmes.
- La mesure radiologique est faite sur des clichés de la totalité des membres inférieurs debout

- Le valgus correspond à l'angle existant entre les axes mécaniques du fémur et du tibia.
- Des radiographies en appui unipodal peuvent montrer une décompensation de la déformation.

Le traitement chirurgical de l'arthrose externe est réalisé par des ostéotomies de réaxation, soit au niveau du fémur, soit au niveau du tibia.

1 - L'ostéotomie au tibia

est une ostéotomie de varisation par fermeture interne, réalisée au dessus de la tubérosité tibiale. La technique est la même que pour l'opération précédente mais ici, on résèque un coin osseux du côté interne. Le ligament interne est décollé et il est rabattu après résection du coin osseux. La fixation se fait avec 2 agrafes ou une plaque vissée.



Ostéotomie de soustraction interne corrigeant un genu valgum

2 - Les ostéotomies fémorales

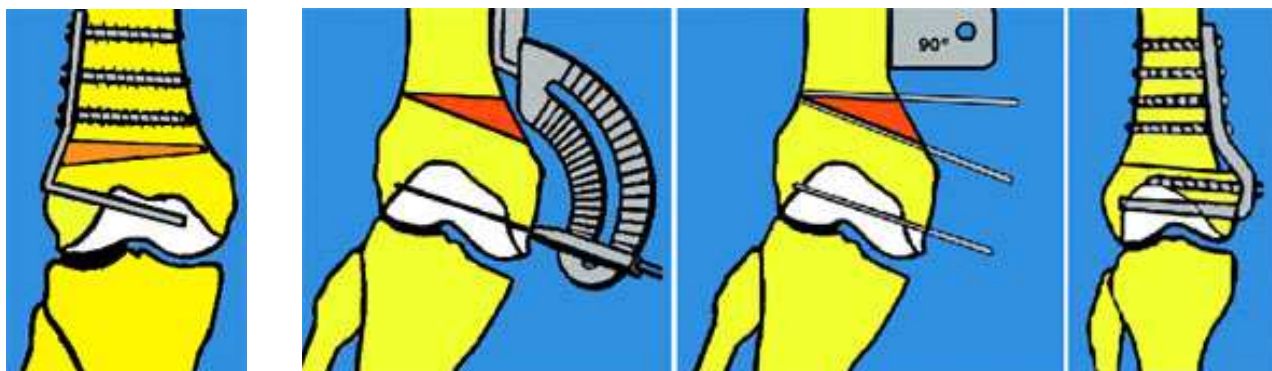
Ce type d'ostéotomie est indiqué essentiellement dans le genu valgum, car la déformation provient surtout du fémur. On peut mesurer, en effet, que l'interligne articulaire est surtout incliné par rapport à l'axe mécanique du fémur (centre de la tête fémorale - centre du genou). Dans une faible déviation en genu valgum, on préfère corriger au niveau du tibia (car l'opération est plus simple au tibia, qu'au fémur), mais pour un gros genu valgum, il faut corriger au niveau du fémur, pour éviter de créer un interligne oblique. Au delà d'une correction de 10°, il est préférable de faire une ostéotomie fémorale.

Ostéotomie de soustraction interne

Technique: Incision à la face externe de la diaphyse jusqu'au tendon rotulien et ouverture du fascia lata. Le vaste externe est ruginé à la face externe de la diaphyse et rugination antérieure et postérieure de l'os. Ostéotomie à la scie oscillante et ablation d'un coin mesuré sur les radiographies. Ostéosynthèse avec une plaque externe.

Ostéotomie d'ouverture externe

On peut aussi réaliser des ostéotomies d'ouverture, avec interposition d'un greffon et ostéosynthèse.



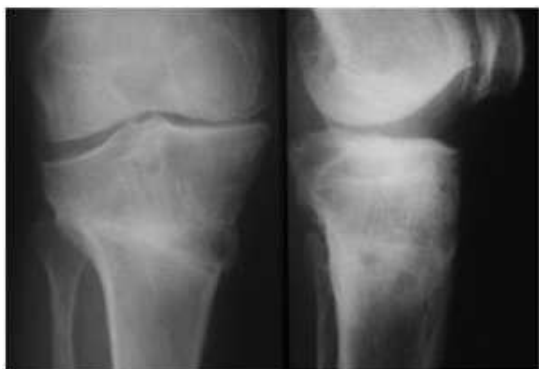Ostéotomie fémorale d'ouverture externe

Ostéotomie de fermeture interne

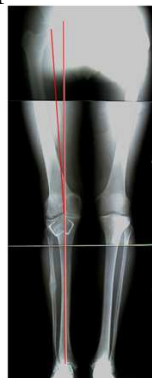Le résultat des ostéotomies est globalement bon, permettant de diminuer, ou de supprimer les douleurs, pendant une durée qui est de 10 ans en moyenne, parfois plus de 15 ans.

Le compartiment interne, déchargé, devient indolore, si la correction dépasse l'axe normal et le compartiment externe, remis en charge, pourra assumer pendant de nombreuses années, mais il finira aussi par s'user, surtout si le poids n'est pas réduit et si le valgus est trop marqué.

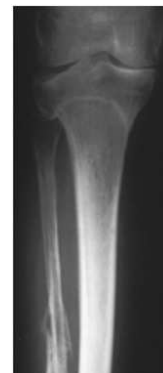Les ostéotomies sont indiquées avant l'âge de 70 ans. A partir de 70 ans elles sont en compétition avec les prothèses du genou qui sont de plus en plus performantes



Arthrose équilibrée 12 ans après une ouverture



Arthrose équilibrée 19 ans après une ostéotomie curviline



Le traitement de l'arthrose du genou par les prothèses articulaires

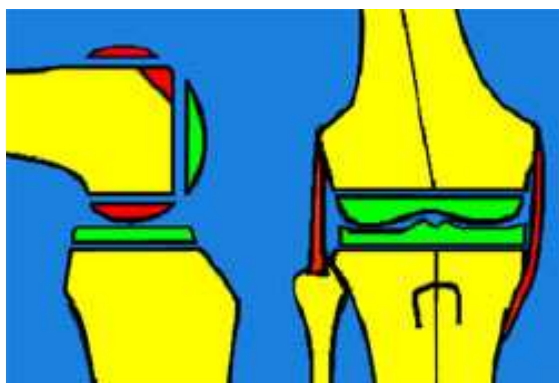
LES PROTHÈSES A GLISSEMENT DU GENOU

Elles remplacent les surfaces articulaires, en conservant tout ou une partie de l'appareil ligamentaire. Les deux surfaces nouvelles s'articulent comme les anciennes et leur stabilité dépend de l'appareil ligamentaire conservé.

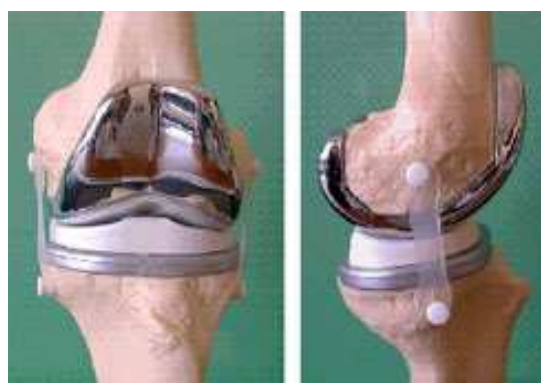L'os doit être préparé par des coupes osseuses permettant de recevoir les surfaces des implants. Ceux-ci peuvent être cimentés ou non cimentés et alors les surfaces sont préparées avec des matériaux favorisant l'ostéointégration, c'est-à-dire la repousse osseuse sur la surface de l'implant.

L'usure des plateaux en polyéthylène est la principale inquiétude concernant ces prothèses après une dizaine d'années. Des progrès sensibles ont été faits sur la qualité des polyéthylènes. Il semblerait que des plateaux mobiles récemment introduits s'usent moins que des plateaux fixes. Les modèles sont nombreux et les progrès sensibles permettent d'obtenir des résultats encourageants. La plupart des prothèses conservent les ligaments périphériques et même parfois le ligament croisé postérieur intacts et leur stabilité dépend des ligaments (prothèses dites à glissement). D'autres modèles sont prévus dans les cas où il n'y a plus de ligaments valables et sont des prothèses dites contraintes où la stabilité est due à un système d'emboîtement.

Les prothèses tricompartmentales



Les coupes osseuses pour la pose des implants.



Exemple d'une prothèse à plateau fixe (Natural)



Prothèse de Depuy
(Natural)

Une gamme avec tailles croissantes permet de se rapprocher de la l'anatomie des patients

- Il y a des modèles différents en fonction de la conservation possible de l'un ou des deux ligaments croisés. Il y a de nombreux modèles, sur le marché et tous ont des impératifs de pose différents, liés à leurs particularités.

1 - Exemple de prothèse à glissement conservant le LCP (prothèse Innex)

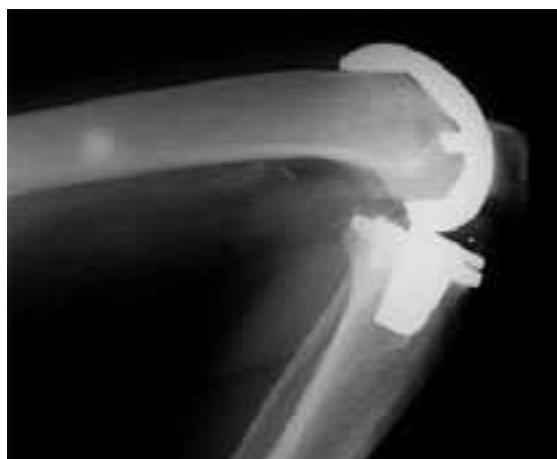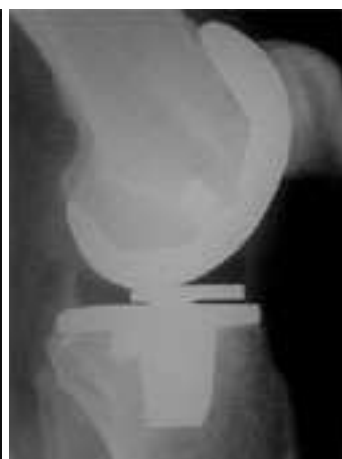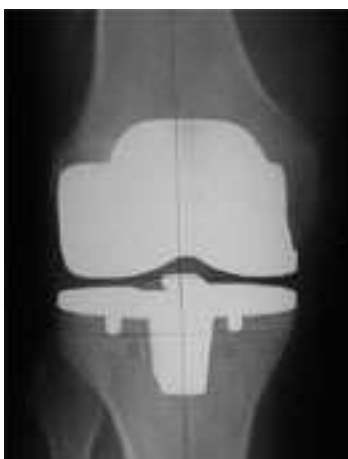Condyles asymétriques. Plateaux en polyéthylène qui sont mobiles sur l'embase tibiale.

Plateau tibial échancré à la partie postérieure pour conserver le ligament croisé postérieur.

Revêtement en titane au niveau de la zone de contact osseux, permettant l'implantation sans ciment.



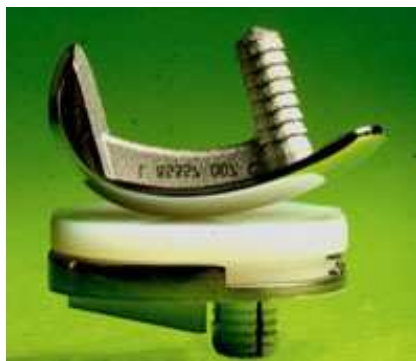Plateau mobile en polyéthylène qui devrait diminuer l'incidence de l'usure



Radiographies montrant le bon contact des implants non cimentés et de l'os et une bonne flexion

Les prothèses unicompartmentales

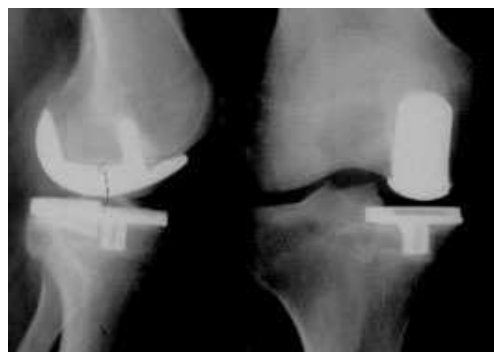- Elles comportent un plateau tibial d'épaisseur variable et une pièce fémorale en forme de patin. Les surfaces sont cimentées ou non (recouvertes d'hydroxyapatite ou d'un traitement spécial de la surface en titane). Ces prothèses sont implantées avec un minimum de résection osseuse. Elles sont mises en place dans les cas où la déviation axiale est faible et où l'autre compartiment est sain.



Exemple d'une prothèse uni



Surface hydroxyapatite pour la réhabilitation



Radio profil et face

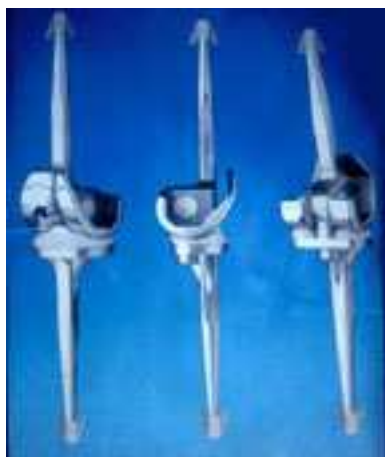- Prothèses totales dites "à charnière"

Elles remplacent à la fois, les surfaces cartilagineuses et les ligaments croisés et périphériques, par un système contraint.

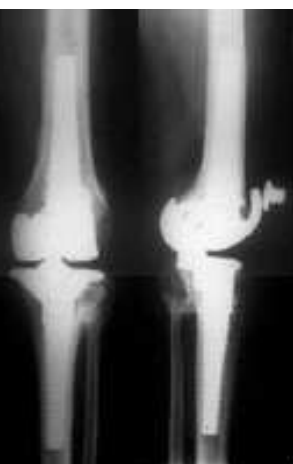Elles prennent appui dans les diaphyses tibiale et fémorale, grâce à des tiges diaphysaires.

Elles sont destinées à des genoux détruits sans conservation ligamentaire possible.

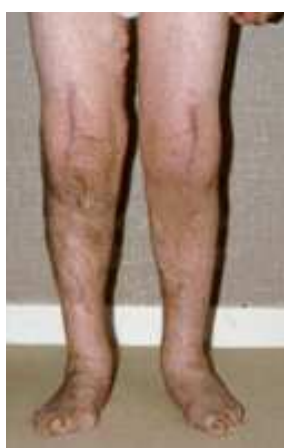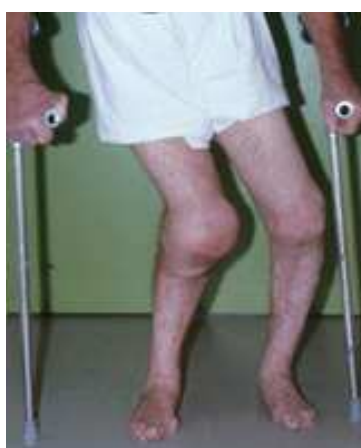Certains modèles n'ont qu'une possibilité de flexion extension, ce sont les vraies "prothèses charnières", d'autres ont une possibilité de rotation.



Exemple d'une prothèse contrainte avec l'emboîtement de 2 pièces (Link)



Prothèse de Bousquet



Arthropathies destructrices des 2 genoux Opération par prothèses charnières en raison de la laxité

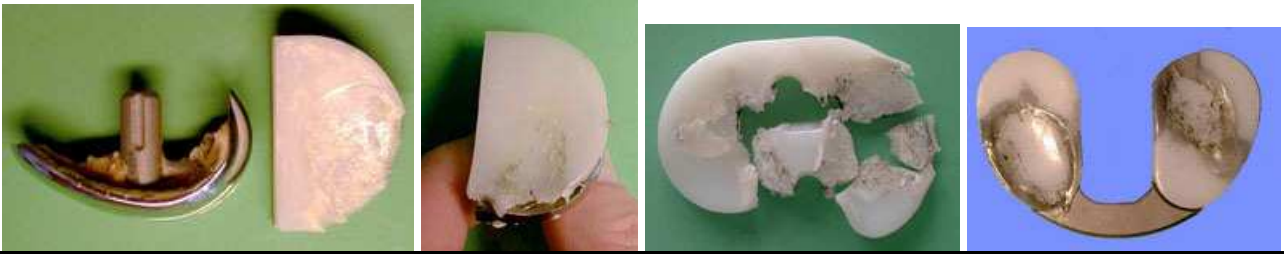Les indications thérapeutiques dans l'arthrose du genou

- Elles sont fonction de l'âge, de l'état de la dégradation des cartilages et des ligaments et de l'importance de la déviation axiale.

- On peut proposer des interventions conservatrices de réaxation même pour des cas très évolués et après 70 ans. L'amélioration sur la douleur est souvent appréciable. La dégradation peut survenir à

long terme mais, dans beaucoup de cas, on peut obtenir une équilibration des lésions et des douleurs pendant 10 ans ou plus.

- Les arthroplasties sont proposées de plus en plus largement, actuellement, en raison de l'amélioration des prothèses et de la technique chirurgicale. Elles doivent néanmoins être réservées à des personnes âgées (>70 ans), dont le genou présente d'importantes lésions car le résultat à long terme de ces prothèses reste encore incertain en raison de l'usure du polyéthylène



Usure des plateaux dans des prothèses unicompartmentales Fracture et usure de plateaux dans des prothèses totales

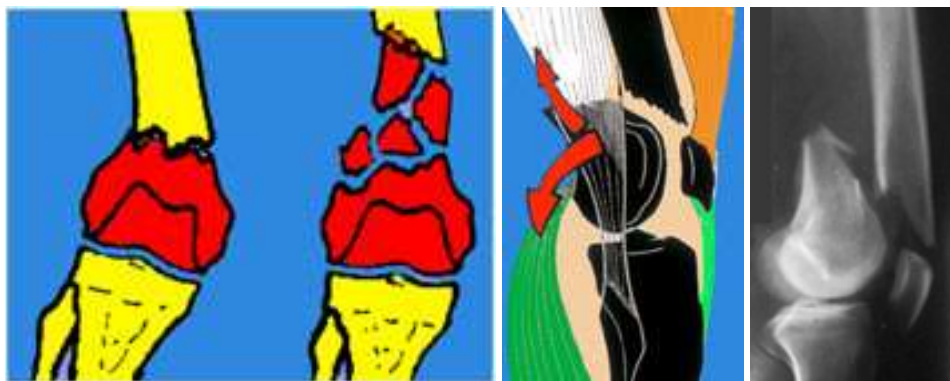
FRACTURES DE L'EXTREMITÉ INFÉRIERE DU FÉMUR

Mécanisme : Elles surviennent après un choc direct, le plus souvent.

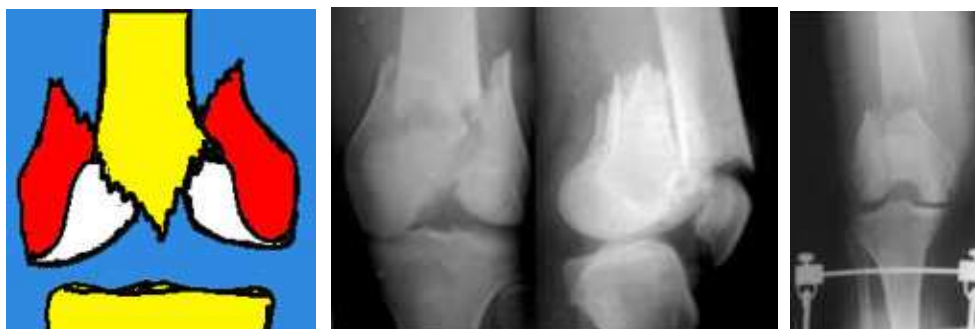Plusieurs types de fractures sont individualisées :

- Fractures supra-condyliennes extra-articulaires

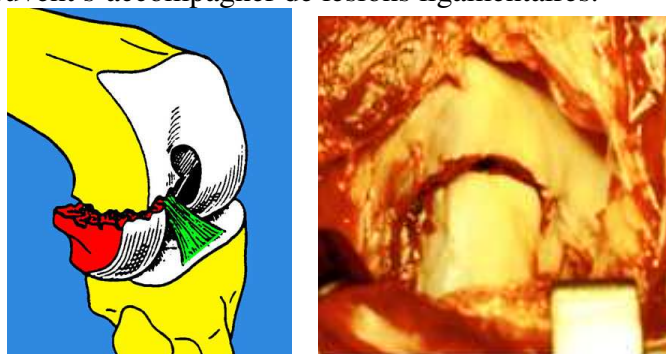
- . Déplacement en flexion avec saillie du fragment diaphysaire au dessus de la rotule.
- . Le fragment inférieur est attiré en arrière par les jumeaux menaçant les vaisseaux post.



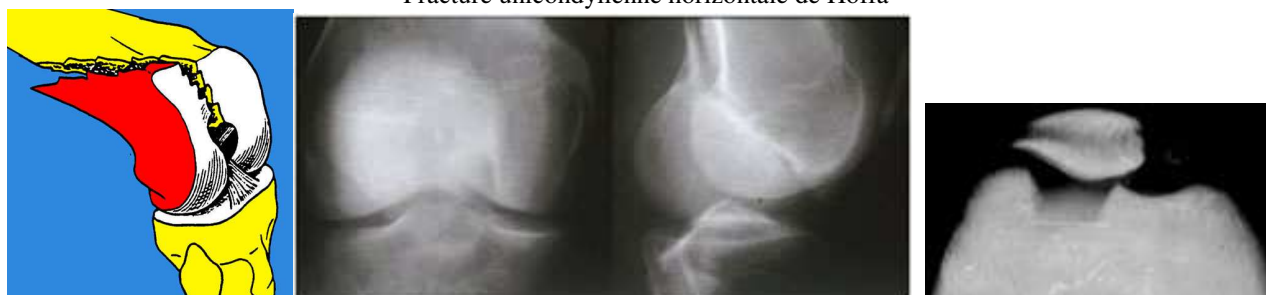- Fractures sus et inter-condyliennes, articulaires et souvent très déplacées.



- Fractures uni-condyliennes, qui sont, horizontales (HOFFA), sagittales (TRÉLAT) ou intermédiaires. Elles peuvent s'accompagner de lésions ligamentaires.



Fracture unicondylienne horizontale de Hoffa



Fracture unicondylienne sagittale de Trélat

Examen clinique Il faut noter :

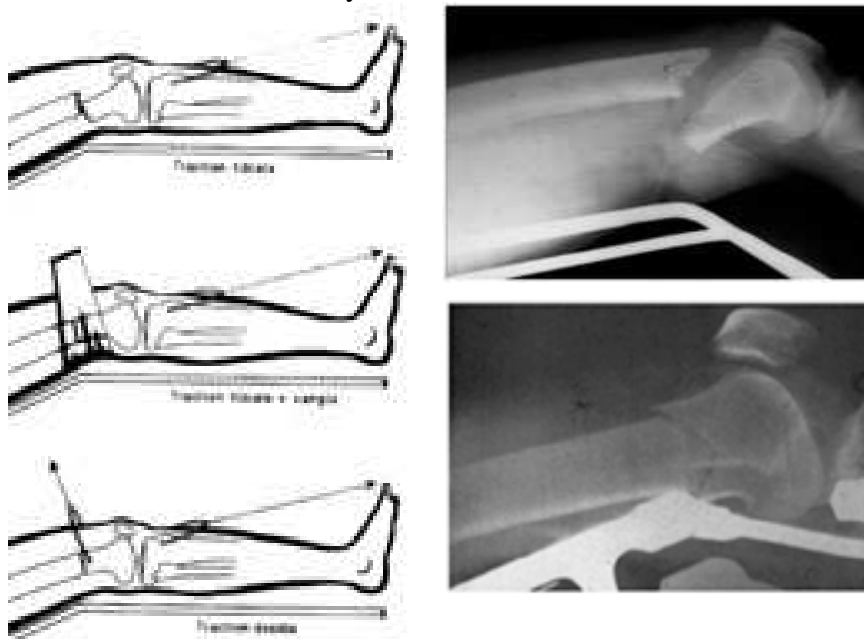
- l'impotence fonctionnelle d'un gros genou douloureux.
- la déformation possible.
- les complications vasculo-nerveuses

Traitement**Traitement orthopédique**

Il est réalisé par une traction continue, par l'intermédiaire d'une broche mise à travers le tibia.

Le blessé est installé sur un cadre de RIEUNAU, ou sur une attelle de BOPPE, hanche et genou fléchis à 30-40°. Une traction avec une charge atteignant 10 à 15 % du poids du blessé est mise en place progressivement. La correction des désaxations en varus ou valgus pose peu de problèmes mais les défauts de rotation d'un des condyles et surtout le recurvatum, font toute la difficulté du traitement orthopédique. Plusieurs petits moyens permettent de corriger la bascule de l'épiphyse :

- Abaisser l'axe de la traction (qui doit correspondre à la bissectrice de l'angle de la jambe et de la cuisse).
- Le sommet de l'attelle doit être placé sous le foyer de fracture et non pas dans le creux poplité.
- Adjonction d'un coussin sous le foyer de fracture.



En cas d'échec, ou lorsque ces procédés sont mal supportés (ils peuvent entraîner une compression vasculaire poplité), l'installation doit être modifiée au bout de quelques jours.

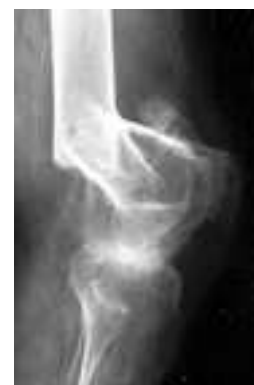Indications. Cette méthode est indiquée pour les cas inopérables pour des raisons médicales (tares diverses ou polytraumatisés graves). Elle peut être indiquée aussi en cas de fracture très comminutive, mais elle présente l'inconvénient d'empêcher toute rééducation du genou pendant les 6 semaines de la traction et pendant la période d'immobilisation plâtrée qui lui succède. Malgré tous ces inconvénients, le traitement orthopédique doit être préféré au traitement chirurgical en cas de fracture comminutive majeure et étendue, surtout s'il existe une ouverture cutanée importante, ou lorsque l'ostéoporose rend illusoire l'obtention d'un montage solide.

La consolidation vicieuse et la raideur sont les complications de ce traitement.

Le traitement chirurgical

L'ostéosynthèse de ces fractures est pratiquée dans un double but : obtenir un montage solide, afin de faire une rééducation précoce et d'éviter la raideur et obtenir une réduction anatomique, car tout défaut d'axe peut avoir un retentissement fonctionnel et peut favoriser l'apparition de l'arthrose.

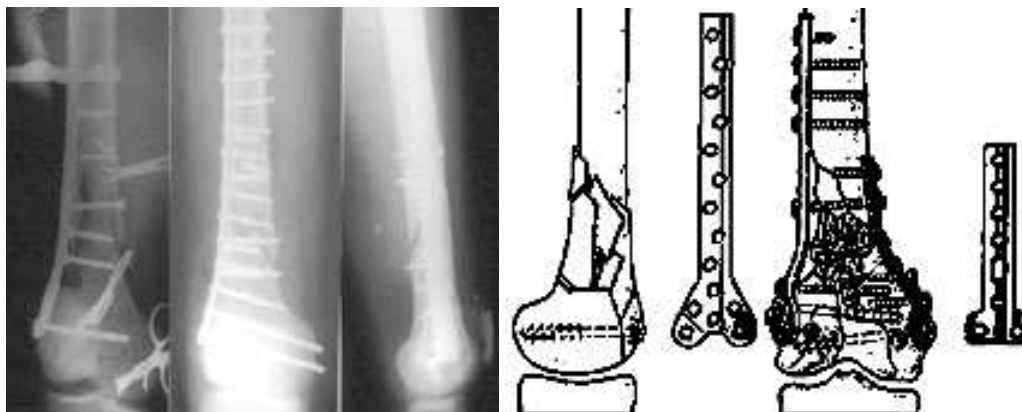
Avec un clou-plaque ou une plaque, la consolidation est obtenue en 3 à 4 mois.



A / Ostéosynthèse des fractures supra-condyliennes et des fractures sus et inter-condyliennes

La voie d'abord chirurgicale est antéro-externe. Après incision de l'aponévrose externe jusqu'au tubercule de Gerdy, le vaste externe est écarté et l'os est exposé. Une arthrotomie externe peut être réalisée selon le même axe, jusqu'au tendon rotulien.

On peut utiliser des plaques simples ou des plaques plus spécialement destinées au fémur.

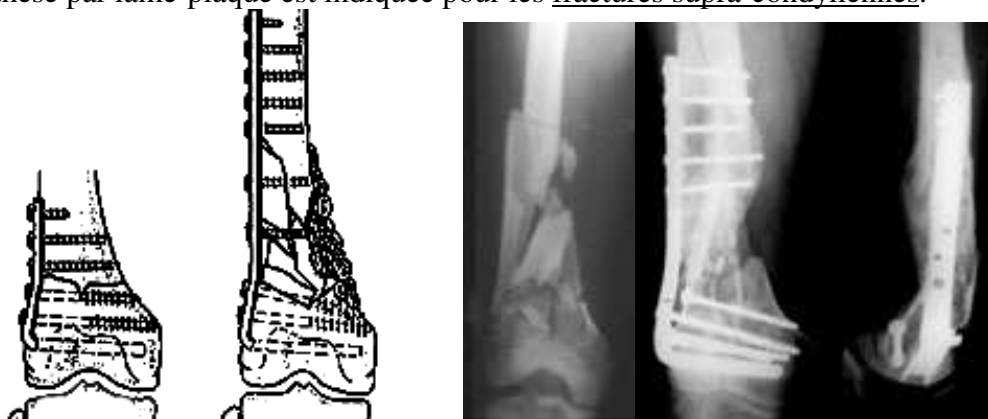

Ostéosyntheses par des plaques classiques

- Ostéosynthèse par lame-plaque AO

Un viseur spécial permet de positionner correctement la lame dans les condyles après réduction.. La plaque vient s'appliquer contre la diaphyse. On utilise la radioscopie per opératoire

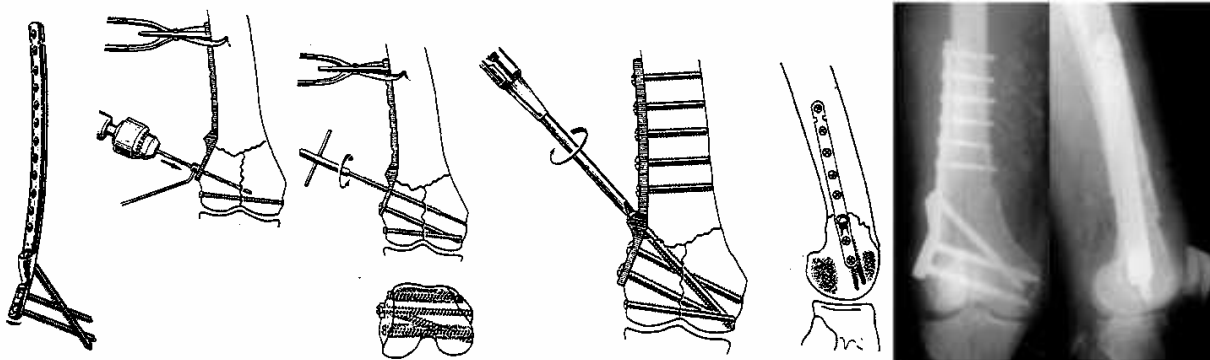
L'ostéosynthèse par lame-plaque est indiquée pour les fractures supra-condyliennes.



Ostéosyntheses par des lames-plaques AO

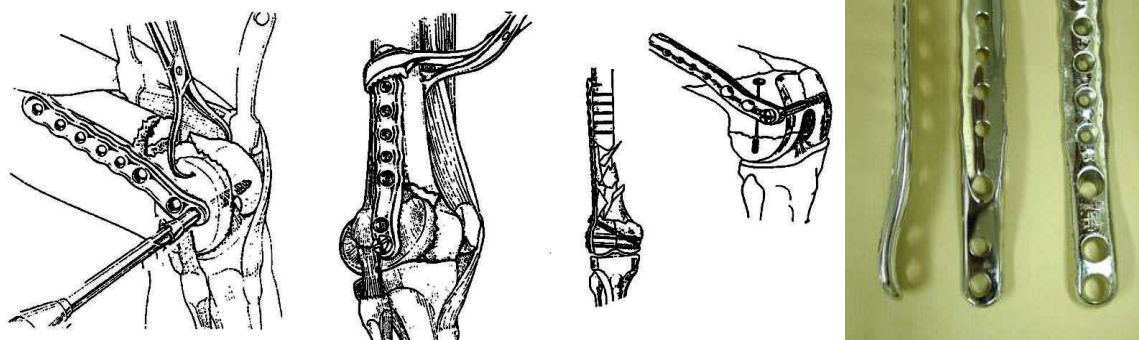
- Ostéosynthèse par vis-plaque de JUDET

C'est un très bon moyen d'ostéosynthèse des fractures sus et inter condyliennes. La réduction des divers fragments est réalisée avec des vis puis on complète le montage par la mise en place de la vis-plaque, sur la corticale externe du fémur. La partie inférieure est épaissie et accepte 3 grosses vis divergentes, dont la tenue dans l'os spongieux est de bonne qualité.



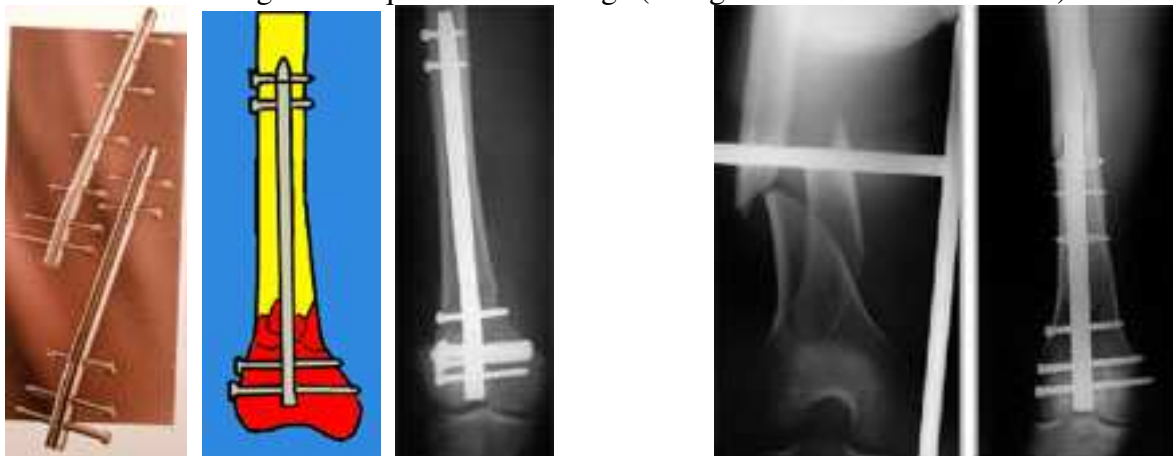- Ostéosynthèse par plaque de CHIRON

Cette plaque a l'avantage d'épouser la forme du fémur, jusqu'en bas, vers l'insertion des ligaments. Les vis sont transversales et proches de l'interligne, donnant une bonne prise dans l'épiphyse.



- Enclouage centro-médullaire rétrograde

Cette méthode est récente. Le clou est introduit dans le genou par un orifice foré au milieu de la trochlée. Un verrouillage par des vis transversales permet de stabiliser des fractures comminutives. On peut éviter l'ouverture du foyer ou, en tous cas, le déperiochage des fragments. Cette méthode présente tous les avantages classiques de l'enclouage (voir généralités sur les fractures).



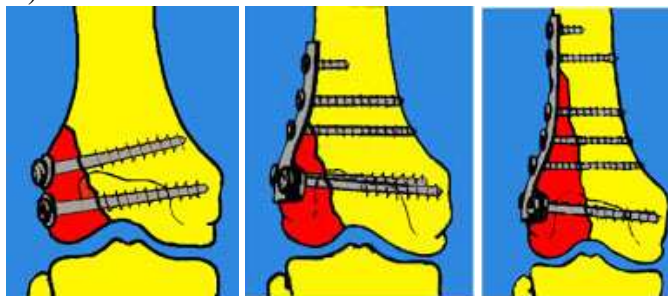
B/ Ostéosynthèse des fractures uni-condyliennes

Le traitement chirurgical est systématique afin de reconstituer la surface articulaire. Il y a plusieurs types de fractures uni-condyliennes qui posent au chirurgien des problèmes un peu différents.

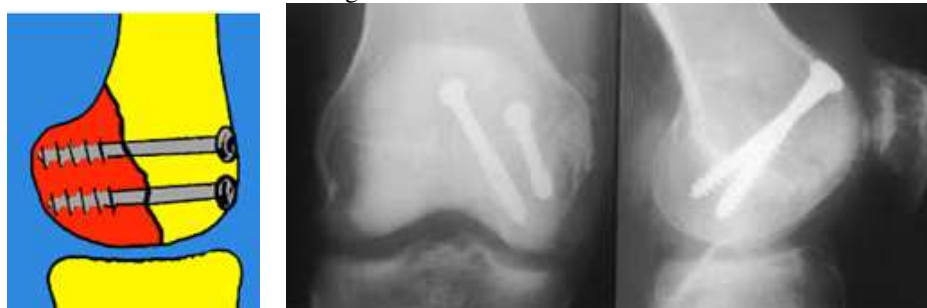La voie d'abord est antéro-latérale

La réduction doit se faire sur un genou fléchi à 90°, ou plus. Elle peut être rendue difficile en raison d'un tassement ostéo-cartilagineux, localisé à la partie antérieure du condyle, juste en avant du trait de fracture. Ce tassement peut masquer en partie la "marche d'escalier" provoquée par la bascule et l'ascension du fragment postérieur et devra être délicatement remis à niveau.

La fixation est assurée par un vissage en rappel. Les vis doivent être perpendiculaires au foyer de fracture. Leur point de pénétration variera donc en fonction du type de fracture. Les fractures de Trélat seront fixées par des vis transversales, après réduction et stabilisation par un davier, ou par des plaques vissées. La réduction des fractures de Hoffa est beaucoup plus difficile. Il est conseillé d'utiliser un crochet introduit dans l'échancrure et en arrière du condyle, pour l'attirer en avant, pendant que l'on disposera des broches provisoires, puis des vis. Les fractures de HOFFA seront fixées par des vis antéro-postérieures, que l'on sera parfois contraint de placer à travers la surface cartilagineuse du condyle (en prenant le soin d'enfouir la tête, pour éviter un conflit avec le cartilage du plateau tibial).



Vissage des fractures de TRÉLAT



Vissage d'une fracture de HOFFA

Les fractures de l'extrémité distale du fémur de l'enfant (voir généralités fractures de l'enfant)

3 types de lésions peuvent s'observer chez l'enfant, en fonction de l'âge :



Fracture en motte de beurre

Fracture métaphysaire

Décollement épiphysaire-fracture

* Fractures métaphysaires en "motte de beurre" ou en "bois vert" du petit enfant (1 à 3 ans).

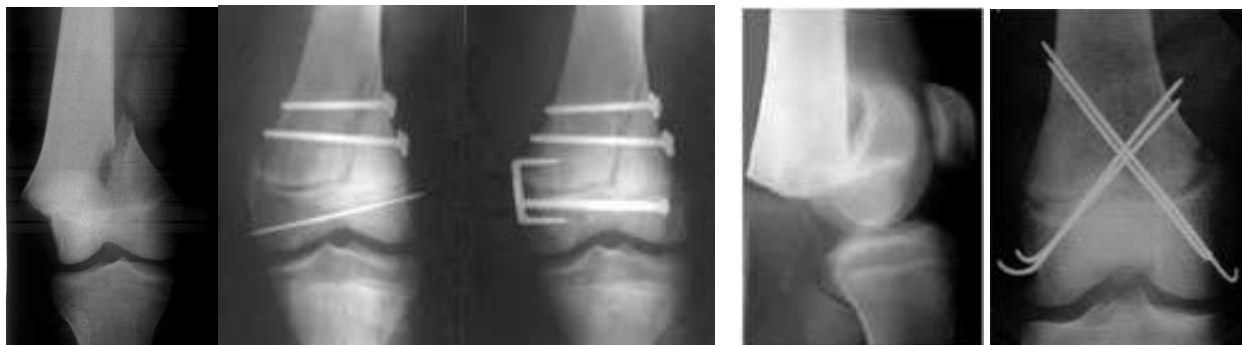Elle sont peu ou pas déplacées et une immobilisation 30 jours par plâtre pelvi-pédieux, suffit.

* Fractures métaphysaires transversales de la 2ème enfance (5 à 10 ans), avec déplacement en arrière du fragment inférieur, dans 3/4 des cas. Le traitement orthopédique consiste en une réduction manuelle sous A.G puis une traction. Les mêmes artifices que chez l'adulte permettent de lutter contre le recurvatum. Après 3 semaines de traction, plâtre pelvi-pédieux pour 2 mois.

La méthode du montage élastique de Métaizeau peut être utilisée.

* Décollement épiphysaire fracture du grand enfant et de l'adolescent.

Le traitement orthopédique ne permet pas toujours d'obtenir une réduction anatomique et il doit faire place au traitement chirurgical. On peut, en fin de croissance, utiliser une lame-plaque. Le risque d'épiphysiodèse partielle existe même si le matériel est enlevé précocement. Il vaut mieux réaliser une ostéosynthèse "a minima", vissage de l'écaille corticale ou embrochage percutané.



Décollement épiphysaire-fracture bilatérale : broches et vis

Montage par broches en X

FRACTURES DE L'EXTRÉMITÉ SUPÉRIEURE DU TIBIA

Mécanisme

A/ Mécanisme de compression axiale verticale

1 - en rectitude : fracture des 2 tubérosités (35 %)

2 - en varus ou en valgus forcé : fractures spino-tubérositaires (5%), souvent associées à une rotation (ce qui explique la fréquence des lésions ligamentaires associées).

B/ Mécanisme de compression latérale, donnant des fractures uni-tubérositaires externes (50%) ou internes (10%), (séparation, tassement ou mixtes).

Il y a 2 variétés principales de traits de fractures :

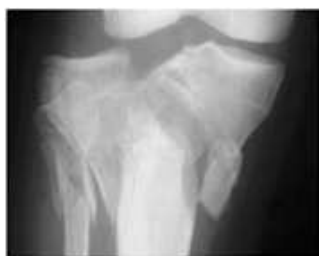
* Les fractures «séparation», où il y a un trait de fracture oblique ou vertical, avec un déplacement du fragment, vers le bas

* Les fractures avec tassement, où la surface articulaire (cartilage et os sous-chondral dur), s'enfonce dans l'os spongieux sous-jacent.

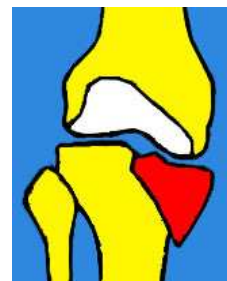
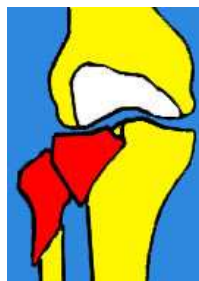* L'association des 2 types de fractures est fréquente.

Classification des fractures

Compression axiale

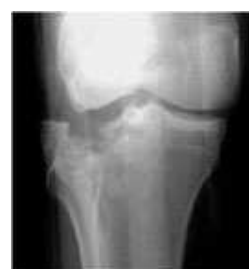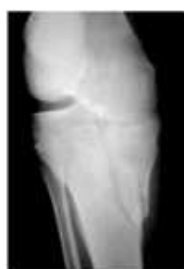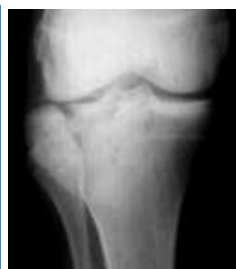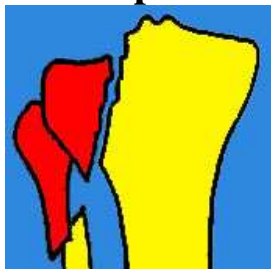


Fracture bitubérositaire



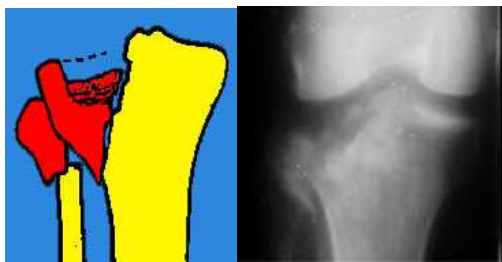
Fr. spinotubérositaires externes et internes

Compression latérale : fractures unitubérositaires

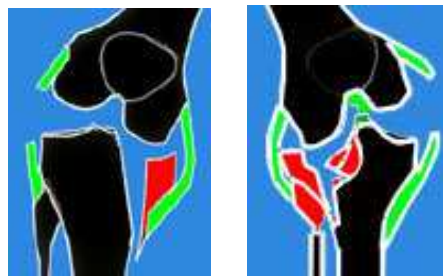


Fracture-séparation externe et interne

Fracture tassement



Fractures mixtes avec séparation et enfoncement



Fractures avec ruptures ligamentaires associées

Diagnostic

Après un traumatisme violent, le genou est gros, douloureux et il peut être déformé.

L'impotence est complète.

L'examen clinique est difficile en raison de la douleur. Il faut rechercher des lésions ligamentaires associées et des lésions méniscales qui sont fréquentes. Le bilan précis de ces lésions sera fait lors de l'intervention chirurgicale.

Il faut faire un bilan des vaisseaux et des nerfs périphériques qui peuvent être lésés (le SPE est assez souvent refoulé, par le déplacement d'un plateau externe ou d'une fracture du péroné).

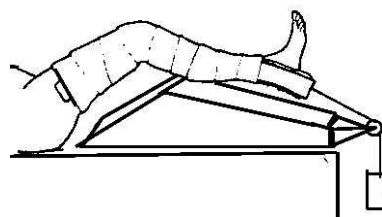
Le bilan radiologique comporte des clichés de face et de profil et parfois un scanner est justifié, afin d'aider à la reconstruction chirurgicale.

Traitement

1 - Immobilisation plâtrée simple pour les fractures sans déplacement, pendant 6 semaines, puis rééducation et reprise d'appui après 2 ou 3 mois.

2 - Traitement par traction mobilisation

La traction-mobilisation est proposée pour les fractures très complexes qui ne peuvent être opérées pour des causes diverses : association de multiples lésions chez un polytraumatisé, un mauvais état cutané ou complexité du fracas avec éventuelle lésion vasculaire. Le blessé est alors installé sur une attelle. Une traction est installée par un dispositif collé ou par un étrier avec clou dans le calcaneum.



3 - Traitement chirurgical

Le traitement chirurgical consiste en une ostéosynthèse par vis et plaque, avec réparation éventuelle des ligaments rompus.

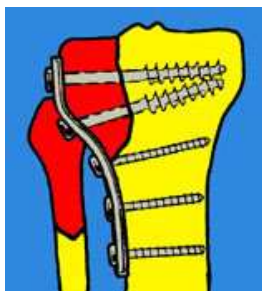
La rééducation sera entreprise le plus rapidement possible, pour éviter la raideur. En présence de rupture ligamentaire elle sera différée pour en permettre la cicatrisation.

L'appui sera repris à partir de la 6ème ou de la 8ème semaine, progressivement.

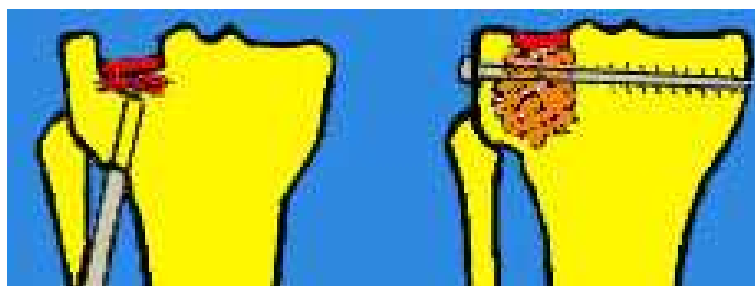- **Traitement des fractures d'une tubérosité**

A / Les fractures séparations simples sont fixées par des vis transversales ou des plaques

B / En cas de fractures avec enfoncement pur, on relève le plateau enfoncé, en agissant avec un instrument introduit par un orifice, fait dans la corticale en dessous et on stabilise par 1 vis.



Ostéosynthèse par plaque vissée d'une séparation



Relèvement d'un tassement et greffe + vis

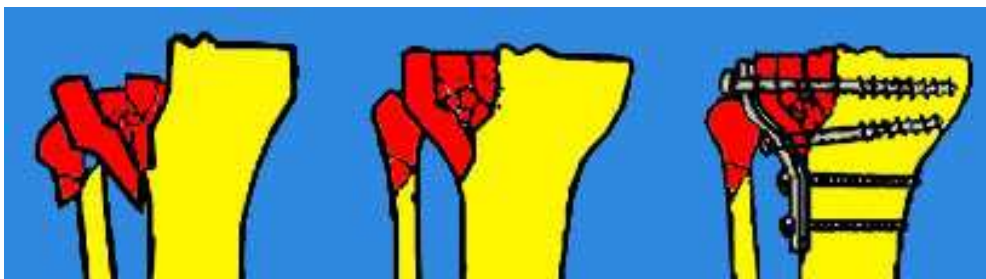C / Traitement des fractures mixtes, avec séparation et enfoncement.

Le côté externe est le plus souvent concerné. La voie d'abord se fait par une incision antéro-externe. On découvre alors, en écartant l'écaïlle corticale, l'enfoncement dont il faut bien préciser les limites, avant toute tentative de relèvement. Une spatule est introduite largement au-dessous de l'os sous-chondral et soulève un épais fragment de spongieux, pour l'amener au niveau des zones saines.

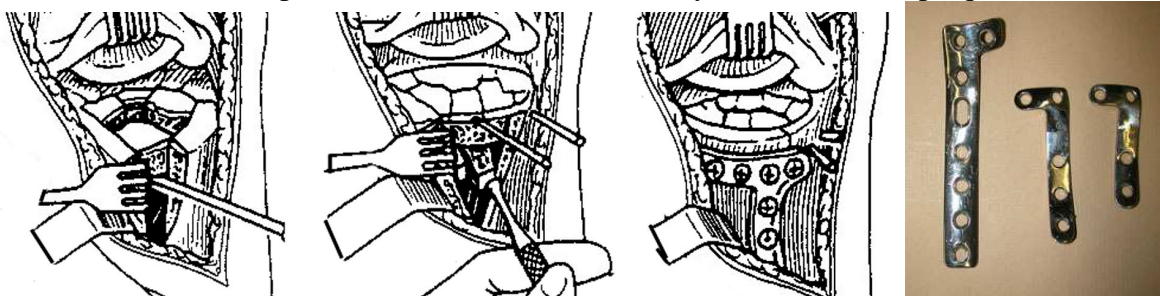
Un étayage par plusieurs grosses broches de Kirschner, en "rayons de roue", suffit à assurer une bonne stabilité, dans la plupart des cas. Cet étayage peut être seulement provisoire, en attendant de compléter le montage, mais les broches pourront aussi être laissées en place, si leur maintien paraît nécessaire, en fin d'intervention.

On peut combler le vide laissé par le relèvement, avec 2 ou 3 greffons iliaques. L'écaïlle corticale est ensuite rabattue. Sa fixation est assurée par une ou plusieurs vis, appuyées sur des rondelles, légèrement ascendantes et prenant la corticale opposée.

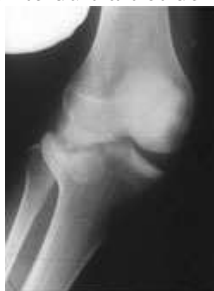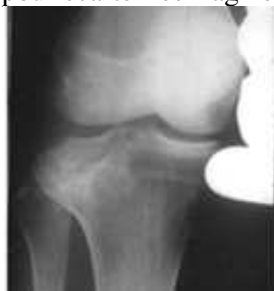Une plaque vissée spéciale, peut avoir un effet de console bénéfique, lorsque la corticale est trop fragile.



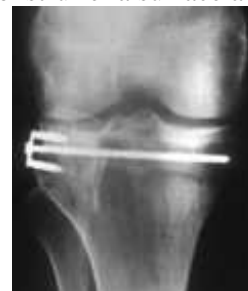Fracture séparation et enfoncement : ostéosynthèse avec une plaque



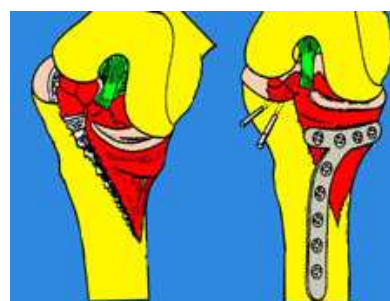
On profite du trait et de la séparation pour écarter les fragments et reconstruire la surface articulaire

Fracture mixte tassement et séparation.
Greffe sous le fragment réduit et vissage

Réduction en varus



Traitement des fractures spino-tubérositaires



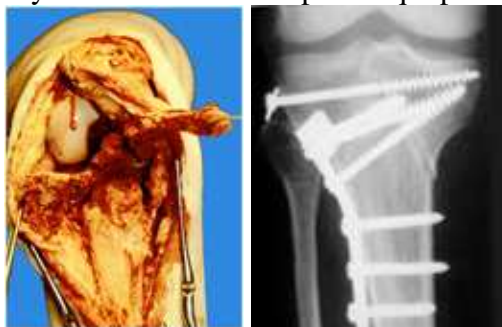
Elles sont plus fréquentes du côté interne, donc abordées par voie interne. On fait une arthrotomie avec luxation de la rotule en dehors. On relève l'enfoncement qui existe sur une partie du plateau externe et on procède à la réduction du plateau tibial.

L'ostéosynthèse est faite par une plaque vissée à la face interne du tibia. On répare les lésions ligamentaires, souvent associées.

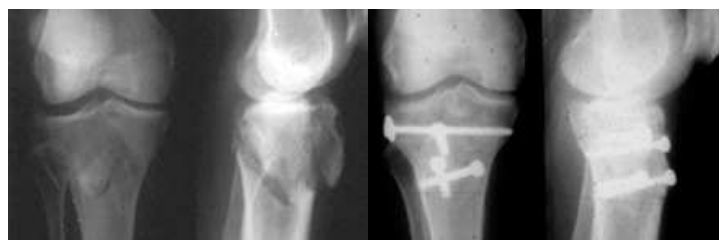Traitement des fractures bitubérositaires

Les fractures simples en T, en V ou en Y inversé sont des fractures-séparation qui respectent les surfaces des plateaux et les ligaments fémoro-tibiaux. Il y a des déviations importantes possibles dans tous les sens. L'ostéosynthèse associe des broches, des vis et une plaque moulée.

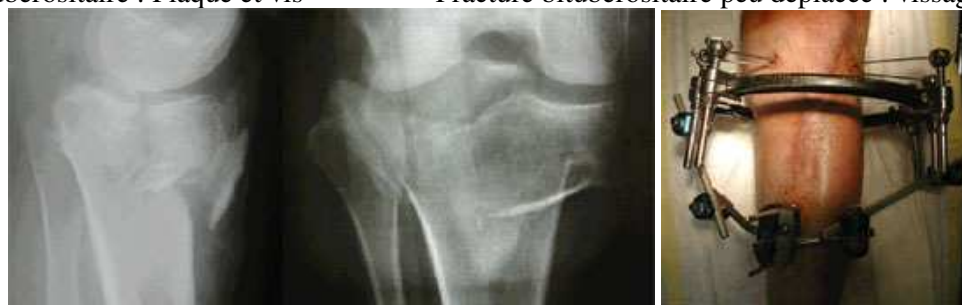Il y a des fractures complexes qui posent des problèmes de réparation plus difficiles.



Fracture bitubérositaire : Plaque et vis



Fracture bitubérositaire peu déplacée : vissage simple



Fracture ouverte complexe traitée par un fixateur externe utilisant des broches en haut et des fiches classiques en bas

Evolution de fractures des plateaux tibiaux

La consolidation est obtenue en 3 mois et le résultat fonctionnel est habituellement bon lorsque la rééducation permet de récupérer une mobilité normale. Les pseudarthroses sont exceptionnelles.

Il faut redouter des complications, comme l'algodystrophie ou l'infection avec arthrite.

Les séquelles sont possibles, comme la raideur, dans les fractures complexes dont le traitement a été difficile surtout quand il existe des lésions ligamentaires associées.

Les cals vicieux entraînent des défauts d'axe générateurs d'arthrose.

L'arthrose post-traumatique est souvent liée à l'altération initiale des cartilages.
